

Aus der  
Klinik und Poliklinik für Nuklearmedizin  
der Ludwig-Maximilians-Universität München  
Direktor: Prof. Dr. med. K. Hahn

<sup>123</sup>I-Metaiodobenzylguanidin-Szintigraphie  
und Magnetresonanztomographie  
in der Detektion von Läsionen bei kindlichen Neuroblastomen  
und Stellenwert einer kombinierten Befundung beider Verfahren

Dissertation  
zum Erwerb des Doktorgrades der Medizin  
an der Medizinischen Fakultät der  
Ludwig-Maximilians-Universität München

vorgelegt von  
Christoph Matthias Schmied  
aus  
Starnberg,  
2005

Mit Genehmigung der Medizinischen Fakultät  
der Ludwig-Maximilians-Universität München

Berichterstatter: PD Dr. med. Thomas Pfluger

Mitberichterstatter: Prof. Dr. med. Florian Heinen

Prof. Dr. med. Klaus Jürgen Pfeifer

Dekan: Prof. Dr. med. Dietrich Reinhardt

Tag der mündlichen Prüfung: 16.06.2005

## Inhaltsverzeichnis:

<b>1. Einleitung .....</b>	<b>3</b>
<b>2. Grundlagen zum Neuroblastom.....</b>	<b>6</b>
2.1 Pathologie.....	6
2.2 Epidemiologie .....	7
2.3 Klinik.....	8
2.3.1 Symptomatik.....	8
2.3.2 Klinische Stadieneinteilung.....	9
2.3.3 Prognose .....	10
2.4 Diagnostik .....	11
2.4.1 Ermittlung von Risikofaktoren .....	13
2.4.2 Massenscreening.....	13
2.5 Therapeutische Konzepte .....	14
<b>3. Grundzüge der verwendeten Untersuchungstechniken .....</b>	<b>15</b>
3.1 <sup>123</sup> I-Metaiodobenzylguanidin (MIBG)-Szintigraphie .....	15
3.1.1 Grundlagen der Szintigraphie.....	15
3.1.2 Entwicklungsgeschichte der MIBG-Szintigraphie.....	16
3.1.3 Pharmakologie des MIBG.....	17
3.1.4 Einsatzgebiete der MIBG-Szintigraphie und Normalbefunde .....	19
3.1.5 Stellenwert der <sup>123</sup> I-MIBG-Szintigraphie in der Neuroblastom-Diagnostik.....	19
3.2 Kernspin- oder Magnetresonanztomographie (MRT).....	21
3.2.1 Entstehungsgeschichte .....	21
3.2.2 Physikalische Grundlagen .....	22
3.2.3 Anwendung der MRT in der Neuroblastom-Diagnostik.....	26
<b>4. Material und Methoden .....</b>	<b>27</b>
4.1 Fragestellung .....	27
4.2 Studienaufbau.....	27
4.3 <sup>123</sup> I -Metaiodobenzylguanidin-Szintigraphie.....	29
4.3.1 Untersuchungsablauf.....	29
4.3.2 Befundauswertung.....	29
4.4 Magnetresonanztomographie .....	31
4.4.1 Untersuchungsablauf.....	31
4.4.2 Befundauswertung.....	32
4.5 Kombinierte Befundung .....	33
4.6 Diagnosesicherung .....	34
<b>5. Ergebnisse .....</b>	<b>35</b>
5.1 <sup>123</sup> I-MIBG-Szintigraphie .....	35
5.1.1 Erstuntersuchungen .....	35
5.1.2 Folgeuntersuchungen.....	38
5.2 Magnetresonanztomographie .....	40
5.2.1 Erstuntersuchungen .....	40
5.2.2 Folgeuntersuchungen.....	43
5.3 Kombinierte Befundung .....	45
5.3.1 Erstuntersuchungen .....	46
5.3.2 Folgeuntersuchungen.....	49

<b>6. Diskussion.....</b>	<b>52</b>
6.1 Einschränkungen im Studiendesign .....	52
6.2 <sup>123</sup> I-MIBG-Szintigraphie .....	53
6.3 Magnetresonanztomographie .....	58
6.4 Kombinierte Befundung .....	63
6.5 Schlussfolgerung .....	69
<b>7. Zusammenfassung.....</b>	<b>71</b>
<b>Danksagung.....</b>	<b>74</b>
<b>Literaturverzeichnis.....</b>	<b>76</b>
<b>Tabellenverzeichnis .....</b>	<b>85</b>
<b>Abbildungsverzeichnis .....</b>	<b>86</b>
<b>Tabellarischer Lebenslauf .....</b>	<b>87</b>

# 1. Einleitung

Das Neuroblastom, ein maligner embryonaler Tumor des peripheren sympathischen Nervengewebes, ist als zweithäufigster solider pädiatrischer Tumor eine der häufigsten malignen Erkrankungen des Kindesalters<sup>(34, 55, 79)</sup>. Der Anteil an allen pädiatrischen malignen Erkrankungen beträgt 6-10%<sup>(26, 95)</sup>, im Säuglingsalter liegt er mit 20% deutlich höher<sup>(33, 35)</sup>. 90% der Neuroblastome werden in den ersten 5 Lebensjahren diagnostiziert, 40% bereits im ersten Lebensjahr<sup>(82)</sup>. Der natürliche Verlauf ist unterschiedlich, Spontanregression oder spontane Maturation eines Neuroblastoms besonders im Säuglingsalter kommt neben früher, ausgeprägter Metastasierung, besonders bei älteren Kindern, vor<sup>(10, 26)</sup>. In etwa 50% der Fälle besteht bei Diagnose bereits eine ausgeprägte Metastasierung<sup>(36, 65)</sup>, die Prognose in diesen Fällen ist auch heute noch ungünstig<sup>(17)</sup>.

Die Behandlung des Neuroblastoms erfolgt heute überwiegend stadienadaptiert im Rahmen von Studienprotokollen, in Deutschland derzeit nach der Neuroblastomstudie NB97<sup>(4, 40)</sup>. Der Stadieneinteilung nach dem *International Neuroblastoma Staging System* (INSS)<sup>(11)</sup> liegen dabei als wesentlicher Bestandteil Aussagen bildgebender Untersuchungen über Metastasierung und lokoregionäre Ausdehnung des Primärtumors zugrunde, auch ein möglicher Therapieerfolg wird zu einem wesentlichen Teil mit Hilfe bildgebender Befunde beurteilt.

Dabei stehen zur bildgebenden Diagnostik neben anderen Verfahren heute mit der <sup>123</sup>I-*MetaIodoBenzylGuanidin* (MIBG)-Szintigraphie und der Kernspin- oder *MagnetResonanzTomographie* (MRT) zwei seit mehreren Jahren bewährte Verfahren zur Verfügung<sup>(23, 43, 62, 96)</sup>.

Der hohe Stellenwert der MIBG-Szintigraphie in der Diagnostik des Neuroblastoms gründet sich in erster Linie auf ihre hohe Sensitivität und Spezifität – in der Literatur werden Sensitivitätswerte von bis zu 90% und Spezifitätswerte von bis zu 100% genannt <sup>(27, 38, 103)</sup>. Darüber hinaus wird als Vorteil der MIBG-Szintigraphie gegenüber anderen Untersuchungsmodalitäten genannt, dass sie als funktionelle Untersuchungsmethode eine Aussage über die Vitalität einzelner tumorverdächtiger Läsionen erlaubt und den Nachweis auch kleiner, vitaler Läsionen ermöglicht, die durch ihre geringe Größe anderen Untersuchungsmodalitäten eventuell entgehen <sup>(38, 54, 56)</sup>.

Auch die MRT hat heute ihren festen Platz in der Neuroblastom-Diagnostik. Als Gründe dafür werden neben anderem ihre hohe Sensitivität, besonders in der Erfassung von Knochenmarksläsionen <sup>(13, 59, 61, 98)</sup> angeführt, ferner eine hochauflösende und kontrastreiche Darstellung von Weichgewebe <sup>(94)</sup>, der Binnenstruktur einer Raumforderung, ihrer Ausdehnung und ihrer anatomischen Beziehungen zu benachbarten Strukturen <sup>(12, 15, 21, 69)</sup>.

In der Literatur finden sich einige Vergleiche von MIBG-Szintigraphie und MRT, wobei dort in erster Linie deren Stellenwert im Neuroblastom-Staging untersucht wurde <sup>(8, 61, 91)</sup>. Um den Nutzen eines bildgebenden Verfahrens für eine Stadieneinteilung auf der Grundlage von Tumorausdehnung und Metastasierung bewerten zu können, ist es eine fundamentale Voraussetzung, das Potential des jeweiligen Verfahrens zur Detektion von Einzelläsionen zu kennen. In der vorliegenden Studie soll deshalb zunächst getrennt das Potential von <sup>123</sup>I-MIBG-Szintigraphie und Magnetresonanztomographie in der Detektion einzelner Läsionen des kindlichen Neuroblastoms bewertet werden.

Durch eine Kombination von MIBG-Szintigraphie und MRT – einem hochspezifischen funktionellen und einem sehr sensitiven morphologischen bildgebenden Verfahren mit ihren jeweiligen, oben genannten Vorzügen – ist möglicherweise ein Zuwachs an diagnostischer Information zu erwarten. Deshalb soll in der vorliegenden Studie, auf der Grundlage der getrennten Bewertung beider Einzelverfahren im Anschluss an diese, die Frage untersucht werden, ob und inwieweit durch eine kombinierte Befundung dieser beiden Verfahren die Erfassungsgenauigkeit einzelner Neuroblastom-Läsionen zu steigern ist, inwieweit sich dadurch also ein Informationszugewinn für Erstdiagnostik und Staging dieser Erkrankung erreichen lässt.

## 2. Grundlagen zum Neuroblastom

### 2.1 Pathologie

Das Neuroblastom als Tumor wurde erstmals 1864 von R. von Virchow beschrieben, der bereits einen Ursprung im Nervengewebe vermutete. Der Begriff „Neuroblastom“ geht auf Wright (1910) zurück. Es handelt sich beim Neuroblastom um einen embryonalen Tumor des Anteils von Neuralleistenzellen, aus dem sich das sympathische Nervensystem entwickelt <sup>(39, 56)</sup>. Der Ursprung des Tumors im sympathischen Nervengewebe drückt sich beispielsweise in der Produktion von Katecholaminen aus. Assoziationen des Neuroblastoms mit anderen Erkrankungen aufgrund von Neuralleistendefekten, wie der Aganglionose (M. Hirschsprung) oder der Neurofibromatose (M. Recklinghausen I), sind beschrieben <sup>(53, 60, 64)</sup>, eine familiäre Prädisposition wird in 1-2% der Fälle angenommen <sup>(57)</sup>.

Entsprechend ihrem Ursprungsgewebe finden sich Neuroblastome in Organen des sympathischen Nervensystems, am häufigsten in der Nebenniere (50%), gefolgt vom Sympathikus-Grenzstrang im Abdomen (29%), Thorax (16%) und Hals (2,5%). Histologisch zeigt sich in Neuroblastomen ein Nebeneinander von unreifen Zellelementen, den Neuroblasten, und Anteilen mehr oder weniger ausgereifter Ganglienzellen. Der Anteil dieser ausgereiften Ganglienzellen bestimmt den Differenzierungsgrad vom undifferenzierten, malignen Neuroblastom über das Ganglioneuroblastom zum vollständig differenzierten, benignen Ganglioneurom <sup>(41)</sup>. Es existieren mehrere histologische Grading-Systeme: Dem in Deutschland verbreiteten Grading nach Hughes von 1974 <sup>(45)</sup> liegt das oben beschriebene Ausmaß der Zellreifung zugrunde, in der ebenfalls gebräuchlichen Shimada-Klassifikation von 1984 <sup>(88)</sup> finden darüber hinaus auch der Stromagehalt, die mitotische Aktivität und das



Alter bei Diagnosestellung Eingang. Beide Verfahren wurden 1999 zur *International Neuroblastoma Pathology Classification (INPC)* zusammengefasst <sup>(87)</sup>.

Als maligner Tumor verfügt das Neuroblastom über die Fähigkeit zu früher Metastasierung, in 50% der Fälle liegt bei Diagnosestellung bereits eine ausgeprägte Metastasierung vor <sup>(17, 21, 36)</sup>. Es werden zwei Metastasierungsmuster unterschieden: Hutchinson-Typ und Pepper-Syndrom <sup>(41, 44)</sup>. Die häufigsten Metastasierungsorte beim Hutchinson-Typ sind Knochenmark (83%), Knochen (65%), Fernlymphknoten (21%), Leber (19%) und Haut (2,5%), beim Pepper-Syndrom – das auch das prognostisch günstige Neuroblastom-Stadium IV-S umfasst – steht eine diffuse Metastasierung in die Leber im Vordergrund, ferner in Knochenmark und Haut. Für beide Subtypen ungewöhnlich trotz hämatogener Aussaat ist eine initiale Metastasierung in ZNS <sup>(65)</sup> und Lunge <sup>(14)</sup>. Ein Einbezug regionaler Lymphknoten wird häufig beobachtet <sup>(41)</sup>.

Eine Besonderheit des Neuroblastoms unter den malignen Tumoren ist, trotz des malignen Verlaufs, seine Fähigkeit zu spontaner Regression oder Ausdifferenzierung, es gilt als der maligne Tumor mit der höchsten Spontanregressionsrate <sup>(10, 26, 41)</sup>.

## **2.2 Epidemiologie**

Das Neuroblastom ist eine der häufigsten malignen Erkrankungen des Kindesalters, sein Anteil an den pädiatrischen Krebserkrankungen in Europa und den USA beträgt 6-10% <sup>(34, 79, 95)</sup>. In Deutschland betrug sein Anteil an den dem Deutschen Kinderkrebsregister zwischen 1994 und 2003 gemeldeten Diagnosen 8,3% <sup>(48)</sup>, damit war es in diesem Zeitraum nach lymphatischen Leukämien und Astrozytomen der dritthäufigste gemeldete Tumor (Tab. 1).

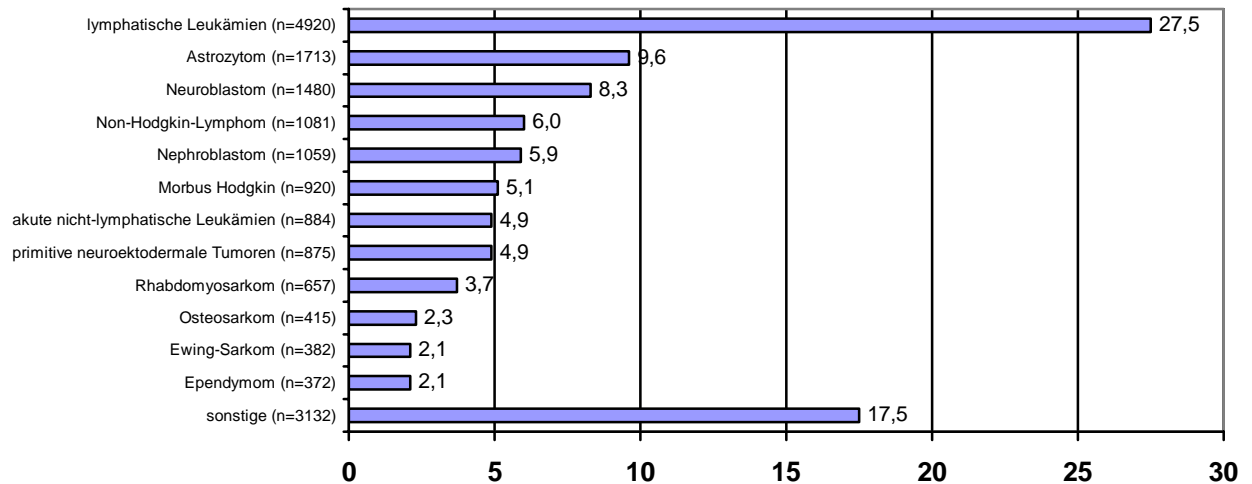


Tabelle 1: Relative Häufigkeiten in % der dem Deutschen Kinderkrebsregister gemeldeten Einzeldiagnosen 1994-2003 (n=17890). Nach <sup>(48)</sup>.

Die altersstandardisierte Inzidenz der Erkrankung in Deutschland beträgt 1,3/100000

Kinder/Jahr, sie nimmt mit dem Lebensalter stark ab: Beträgt sie im Säuglingsalter noch 7,7 und im Alter von 1-4 Jahren 2,1, so werden für das Alter darüber Inzidenzen von unter 0,3 angegeben. Der Altersgipfel liegt bei 1 3/12 Jahren, das Geschlechterverhältnis ♂:♀ ist mit 1,2:1 nahezu ausgeglichen <sup>(48)</sup>.

## 2.3 Klinik

### 2.3.1 Symptomatik

Die **lokale Symptomatik** bestimmt sich in erster Linie durch den Sitz des Primärtumors und ist aufgrund dessen vielfältiger Lokalisationsmöglichkeiten entlang des sympathischen Gewebes sehr variabel: Zervikale oder hoch thorakale Neuroblastome können sich mit einem Horner-Syndrom als Erstsymptom bemerkbar machen, bei thorakalem Tumor können Luftnot und Husten im Vordergrund stehen, bei abdominalem Tumor kann es durch lokale Verdrängung zu Harnabflussbehinderungen kommen, ferner durch Affektion der Nieren zu

arterieller Hypertonie <sup>(41)</sup>. Bei Säuglingen, bei denen häufig eine frühe Leberbeteiligung auftritt, findet sich als Erstsymptom häufig ein aufgetriebenes Abdomen <sup>(56)</sup>. Auch neurologische Zeichen sind als Erstsymptome typisch, beispielsweise wenn ein Neuroblastom des Grenzstrangs durch die Neuroforamina in den Spinalkanal vorwächst („Sanduhrtumor“) und dadurch eine Kompression des Rückenmarks ausübt <sup>(71)</sup>.

Daneben existieren auch eine Reihe **paraneoplastischer Syndrome** wie das Opsoklonus-Myoklonus-Syndrom <sup>(97)</sup>, arterielle Hypertonie durch Katecholaminproduktion (unabhängig von einer möglichen, oben genannten Nierenaffektion), wässrige Diarrhoen infolge VIP (Vasoaktives *Intestinales Peptid*)-Produktion durch den Tumor oder das Auftreten ein- oder beidseitige periorbitaler (Brillen-) Hämatome („raccoon eyes“) bei ausgeprägter Metastasierung <sup>(56)</sup>.

**Allgemeinsymptome** wie Müdigkeit, Fieber, Gewichtsverlust sind häufig als Zeichen einer bereits fortgeschrittenen Erkrankung zu werten. Neuroblastome in frühen Stadien sind klinisch häufig stumm und fallen nur zufällig bei aus anderem Anlass durchgeführten Untersuchungen auf <sup>(41)</sup>.

### 2.3.2 *Klinische Stadieneinteilung*

Aufgrund der klinischen Befunde lässt sich das Neuroblastom in 5 Stadien entsprechend dem *International Neuroblastoma Staging System* (INSS) <sup>(11)</sup> einteilen. In die INSS-Einteilung fließen die Ausdehnung und Resektabilität des Primärtumors sowie der Metastasierungsgrad ein, eine Aufstellung findet sich in Tab. 2.

Stadium	Kriterium
I	Lokalisierter Tumor, auf die Ursprungsregion beschränkt. Makroskopisch komplette Entfernung mit oder ohne mikroskopischen Residualtumor. Identifizierbare ipsi- und kontralaterale Lymphknoten mikroskopisch negativ.
Ila	Unilateraler Tumor, makroskopisch inkomplette Entfernung. Identifizierbare ipsi- und kontralaterale Lymphknoten mikroskopisch negativ.
Ilb	Unilateraler Tumor, makroskopisch vollständige oder unvollständige Entfernung. Ipsilaterale regionale Lymphknoten positiv. Identifizierbare kontralaterale Lymphknoten mikroskopisch negativ.
III	Tumorinfiltration über die Mittellinie hinaus, mit oder ohne regionale Lymphknotenbeteiligung, oder unilateraler Tumor mit kontralateraler regionaler Lymphknotenbeteiligung, oder: Mittellinientumor mit bilateraler regionaler Lymphknotenbeteiligung.
IV	Disseminierung des Tumors in entfernte Lymphknoten, Knochen, Knochenmark, Leber und/oder andere Organe.
IV-S	Lokalisierter Primärtumor entsprechend Definition für Stadium I oder II mit einer Disseminierung, die auf Leber, Haut und/oder Knochenmark beschränkt ist. Nur bei Säuglingen im ersten Lebensjahr. Minimaler Knochenmarksbefall, d.h. in einer Knochenmarksbiopsie weniger als 10% der Zellen maligne.

Tabelle 2: Internationale Stadieneinteilung für Neuroblastome nach dem INSS

Auf die einzelnen Stadien entfallen durchschnittlich folgende Anteile der

Neuroblastomerkrankungen in Deutschland <sup>(41)</sup>:

- Stadium I: 17,5%
- Stadium IIa: 5,4%
- Stadium IIb: 5,5%
- Stadium III: 20,6%
- Stadium IV: 40,5%
- Stadium IV-S: 10,5%.

### 2.3.3 Prognose

Die Prognose der lokalisierten Stadien I-II ist gut, für das Stadium I wird eine mittlere 5-Jahresüberlebensrate (5-JÜR) von 98% angegeben, für das Stadium II von 95%. Im Stadium III beträgt die 5-JÜR noch 75%, während die Prognose des Neuroblastoms Stadium IV mit einer 5-JÜR von 33% auch heute noch schlecht ist. Für das prognostisch günstigere Stadium IV-S wird eine 5-JÜR von 76% angegeben <sup>(41)</sup>.

## 2.4 Diagnostik

Das diagnostische Herangehen beim Neuroblastom gründet sich neben der klinischen Untersuchung vor allem auf verschiedene bildgebende Verfahren, laborchemische Parameter und histopathologische Untersuchungen. Es dient sowohl der Erstdiagnose der Erkrankung, dem prätherapeutischen Staging als auch dem Staging zur Beurteilung eines Therapieerfolges (40).

An **bildgebenden Untersuchungen** kommen routinemäßig die Sonographie, die MRT oder (falls MRT nicht verfügbar) die CT zur Beurteilung der Tumormorphologie zum Einsatz. Ein weiteres Standardverfahren ist die MIBG-Szintigraphie, einerseits wegen ihrer hohen Tumorspezifität, andererseits wegen der Erfassung eines möglichen Metastasierungsmaßes. Bei Metastasenverdacht werden diese Untersuchungen durch eine  $^{99m}\text{Tc}$ -MDP-Skelettszintigraphie, eine MRT des Schädels sowie eine Sonographie zur Erfassung von Lebermetastasen ergänzt (39, 44, 90, 91). Spezielle Formen der Szintigraphie beispielsweise mit  $^{111}\text{In}$ -Pentetreotid (einem Somatostatin-Analogon) oder mit radioaktiv markierten Antikörpern bleiben speziellen Fragestellungen vorbehalten (55, 56), beispielsweise fortbestehendem Neuroblastomverdacht bei MIBG-negativem Tumor.

In der **Labordiagnostik** liegt das Augenmerk hauptsächlich auf der Erfassung von Tumormarkern. Die wichtigsten Tumormarker beim Neuroblastom sind die Katecholamin-Metaboliten Homovanillinsäure (HMA), Vanillinmandelsäure (VMA) und Dopamin, die in Serum und Urin nachgewiesen werden können. Darüber hinaus spielt auch der Nachweis von

Neuronenspezifischer Enolase (NSE) im Serum und der – unspezifische – Nachweis einer Ferritin- und LDH-Erhöhung eine Rolle <sup>(38, 40, 43)</sup>.

Die Diagnose wird gesichert durch die **histopathologische Aufarbeitung** einer Tumorprobe, darüber hinaus ist zur sicheren Beurteilung eines möglichen Knochenmarksbefalls auch die histopathologische Untersuchung von Knochenmarkspunktat notwendig <sup>(11, 13)</sup>. In Ausnahmefällen kann die Diagnose auch klinisch gestellt werden, wenn 3 der folgenden 4 Kriterien zutreffen <sup>(41)</sup>:

- radiologisch typischer Tumor (Lokalisation, Binnenstruktur) in der CT, MRT, Sonographie
- eindeutige szintigraphische Anreicherung von MIBG im Tumorgebiet
- eindeutig erhöhte Katecholaminmetabolite im Serum und/oder Urin
- charakteristische Tumorzellnester im Knochenmark.

**Differentialdiagnostisch** kommen aufgrund der zahlreichen möglichen Lokalisationen von Primärtumoren und Metastasen zahlreiche Erkrankungen in Betracht. Häufigste Differentialdiagnose bei abdominellem Tumor ist der Wilms-Tumor (Nephroblastom) <sup>(42)</sup>. Die Abgrenzung zum benignen Ganglioneurom, ebenfalls ein Tumor des sympathischen Nervensystems, ist häufig nur durch die histopathologische Aufarbeitung möglich <sup>(30)</sup>. Allgemeinsymptome wie Müdigkeit, Schläppheit, Fieber oder auch Symptome der Knochenmarksbeteiligung erfordern eine Abgrenzung zu Leukämien, zu anderen ins Knochenmark metastasierenden Tumoren, zu Erkrankungen des rheumatischen Formenkreises oder zur multifokalen Osteomyelitis.

#### 2.4.1 Ermittlung von Risikofaktoren

Der histopathologischen Aufarbeitung schließen sich in der Regel molekulargenetische Untersuchungen an, die der Erfassung von Risikofaktoren dienen. Zu diesen Risikofaktoren zählen in erster Linie eine Amplifikation des n-myc-Onkogens und der Verlust der Heterozygotie (*Loss Of Heterozygosity* = LOH) auf Chromosom 1p<sup>(10, 40, 56)</sup>.

#### 2.4.2 Massenscreening

In den letzten Jahren wurden in verschiedenen Staaten Versuche unternommen, durch Früherkennungsmaßnahmen Neuroblastom-Patienten schon in frühen Erkrankungsstadien zu detektieren und dadurch auch schon in frühen, lokalisierten Stadien therapeutisch eingreifen zu können. Neben Japan<sup>(38)</sup> wurden solche Screening-Programme auch in Deutschland<sup>(82)</sup>, Österreich<sup>(49)</sup>, England, Frankreich<sup>(79)</sup> und anderen Staaten durchgeführt. Grundlage des Screenings bildet der Nachweis von Katecholamin-Metaboliten im Urin, in Deutschland wurde der Test im Rahmen einer groß angelegten Studie im Rahmen der Vorsorgeuntersuchung U6 im Alter von ca. einem Jahr durchgeführt. Es zeigte sich jedoch, dass die Gesamtmortalität des Neuroblastoms durch das Screening nicht signifikant gesenkt werden konnte, dass die Anzahl der durch den Test erfassten prognostisch ungünstigen Stadium-IV-Neuroblastome nicht höher lag als ohne den Test, dass vielmehr zahlreiche prognostisch günstige lokalisierte Tumore mit spontaner Regressionstendenz überdiagnostiziert und –therapiert wurden. Aus diesen Gründen wurde der Ansatz eines Neuroblastom-Massenscreenings sowohl in Europa<sup>(49, 83)</sup> als auch in Japan<sup>(105)</sup> wieder verlassen.

## 2.5 Therapeutische Konzepte

Die Therapie des Neuroblastoms erfolgt überwiegend standardisiert im Rahmen von multizentrischen Studienprotokollen. In Deutschland ist dies derzeit die Neuroblastomstudie NB97<sup>(4)</sup>, die eine risiko- und stadienadaptierte Behandlung vorsieht. Grundlage der Therapie ist die Operation, die allein schon aus diagnostischen Gründen zur Histologiegewinnung und zum Staging durchgeführt wird. Die komplette Tumorresektion ist darüber hinaus ein die Prognose verbessernder Faktor<sup>(108)</sup>. Aufgrund des anschließenden Stagings und der molekulargenetischen Ermittlung von Risikofaktoren werden drei Risiko-Patientengruppen unterschieden:

- Standardrisikopatienten (keine n-myc-Amplifikation; Säuglinge Stadium I-III mit Symptomen; Kinder >1 Jahr Stadium II [nicht vollständig resektabler Primärtumor], III),
- Hochrisikopatienten (n-myc-Amplifikation und/oder Stadium IV)
- Beobachtungspatienten (keine n-myc-Amplifikation; Säuglinge Stadium I-III und IV-S; Kinder >1 Jahr Stadium I, II [vollständig resezierter Primärtumor]).

**Standardrisikopatienten** erhalten postoperativ eine Chemotherapie (Substanzen: Vinca-Alkaloide, Anthrazykline, Alkylantien, Platinanaloga) über 3-4 Monate nach Maßgabe des NB97-Protokolls. Bei **Hochrisikopatienten** besteht neben einer intensivierten Chemotherapie bei schlechtem Ansprechen die Option einer Bestrahlung oder einer Radioiodtherapie mit <sup>131</sup>I-MIBG, falls nötig zu kombinieren mit autologer Stammzelltransplantation. Die Gruppe der **Beobachtungspatienten** wird über einen Zeitraum von 6-12 Monaten klinisch beobachtet, therapeutisch wird hier nur eingegriffen, falls es im Beobachtungszeitraum zur Entwicklung klinischer Symptome kommt oder wenn nach dem Beobachtungszeitraum keine Regression eingetreten ist.



### 3. Grundzüge der verwendeten Untersuchungstechniken

#### 3.1 $^{123}\text{I}$ -Metaiodobenzylguanidin (MIBG)-Szintigraphie

##### 3.1.1 Grundlagen der Szintigraphie

Die nuklearmedizinische Diagnostik beruht auf der Darstellung von Körpergeweben mittels radioaktiv markierter Substanzen. Diese Substanzen (Radiopharmazeutika) bestehen aus einem Trägerstoff, der das in-vivo-Verhalten des Radiopharmazeutikums – Aufnahme, Verteilung und Anreicherung in bestimmten Geweben, Ausscheidung – bestimmt, und einer Markierung durch ein Radionuklid, das unter Abgabe von Energie (radioaktive Strahlung) zu einem stabileren Nuklid zerfällt. Das Radiopharmazeutikum wird in der Regel intravenös, seltener auch inhalativ oder per os appliziert. Die abgegebene Strahlung kann mit Hilfe eines geeigneten Detektorsystems (Gammakamera) aufgezeichnet und von einem Computer in Bildinformation transformiert werden. Für planare Aufnahmen kommt dabei eine statische Kamera zur Verwendung. Zur Gewinnung von SPECT (Single Photon Emission Computed Tomography)-Aufnahmen umkreisen – vergleichbar der Röntgen-Computertomographie – zwei bis drei Kameraköpfe in festgelegten Zeit- und Winkelschritten den Patienten und zeichnen dabei Photonenemissionen aus verschiedenen Winkeln auf. Aus den so gewonnenen Einzelaufnahmen wird im Computer ein Rohdatensatz erstellt, aus dem sich anschließend Abbildungen in einer beliebigen Schnittebene rekonstruieren lassen.

Zur szintigraphischen Diagnostik des Neuroblastoms kommt als Trägerstoff vorrangig *MetaIodoBenzylGuanidin* (MIBG) zum Einsatz, das sich hochspezifisch in noradrenergem Gewebe wie dem Nebennierenmark anreichert. Eine Markierung erfolgt vorzugsweise mit dem radioaktiven Nuklid  $^{123}\text{I}$ , seltener auch mit  $^{131}\text{I}$ .

### 3.1.2 Entwicklungsgeschichte der MIBG-Szintigraphie

Metaiodobenzylguanidin (Abb. 1) wurde in den späten 1960er Jahren entwickelt <sup>(89)</sup>. Es vereinigt in sich die Benzylgruppe von Bretylium und die Guanin-Gruppe des Guanethidins, beides potente Hemmstoffe adrenerger Neurone. Darüber hinaus weist es strukturelle Ähnlichkeiten zum Noradrenalin auf.

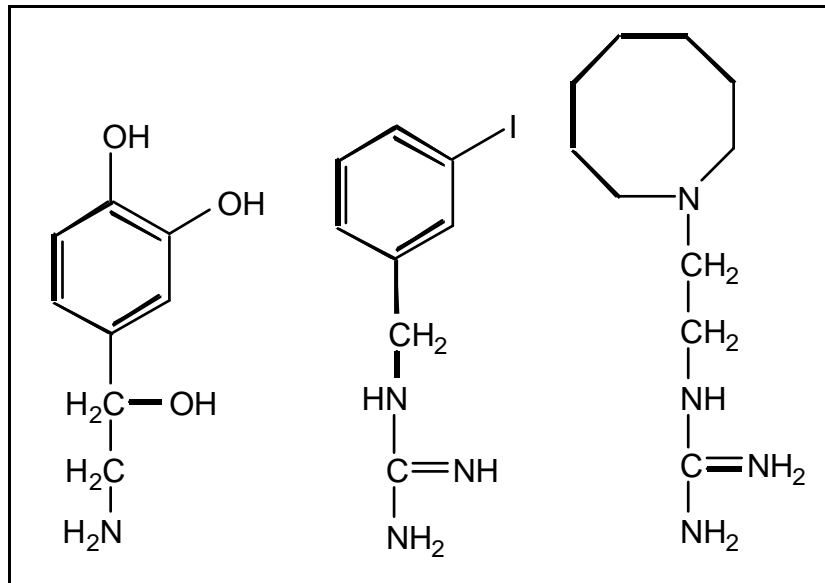


Abbildung 1: Strukturformeln von Noradrenalin (links), MIBG (Mitte) und Guanethidin (rechts).

Erste Ansätze zur szintigraphischen Darstellung des Nebennierenmarks stammen von Wieland et al. 1979 <sup>(109)</sup>. 1980 verwendeten Wieland et al. erstmals <sup>131</sup>I-Iodobenzylguanidin zur Darstellung des Nebennierenmarks bei Hunden <sup>(110)</sup>, Sisson et al. verwendeten 1981 erstmals <sup>131</sup>I-MIBG zur szintigraphischen Darstellung eines Phäochromozytoms beim Menschen <sup>(93)</sup>, unter der Annahme, dass MIBG aufgrund seiner strukturellen Ähnlichkeit zu Noradrenalin ähnlich wie Katecholamine aufgenommen würde. Treuner et al. und Kimmig et al. wandten 1984 unabhängig voneinander erstmals <sup>131</sup>I-MIBG in der Diagnostik des Neuroblastoms an <sup>(50, 102)</sup>. Shapiro et al. wiesen 1987 die Überlegenheit des <sup>123</sup>I gegenüber dem <sup>131</sup>I in der diagnostischen MIBG-Szintigraphie nach <sup>(85)</sup>, Gelfand et al. <sup>(29)</sup> erweiterten

1994 die diagnostischen Möglichkeiten durch Einführung der  $^{123}\text{I}$ -MIBG-SPECT in die Neuroblastom-Diagnostik.

### *3.1.3 Pharmakologie des MIBG*

Die **Herstellung** von MIBG erfolgt aus Metaiodobenzylamin, Cyanamid, Kaliumhydrogencarbonat und Schwefelsäure <sup>(110)</sup>, die des  $^{123}\text{I}$  in einem Zyklotron. Die anschließende radioaktive Markierung des MIBG erfolgt durch Mischung mit freiem  $^{123}\text{I}$ -Natriumiodid. Freies Iod wird anschließend durch einen Anionen-Austauscher entfernt, der Anteil von freiem  $^{123}\text{I}$  am MIBG beträgt unter 3%.

Die **Aufnahme** des MIBG in die noradrenergen Zellen erfolgt über zwei voneinander unabhängige Transportsysteme, die sich die Substanz mit Noradrenalin teilt: einerseits natrium- und energieabhängiger aktiver Transport (Uptake-1-Mechanismus) und andererseits natrium- und energieunabhängig durch passive Diffusion. In den Dosierungen des MIBG, wie sie zu diagnostischen Zwecken vorkommen, überwiegt der aktive Uptake-1-Mechanismus <sup>(103)</sup>.

MIBG wird im Organismus praktisch nicht metabolisiert, die **Elimination** erfolgt überwiegend renal, zu einem geringen Anteil kann MIBG auch in den Faeces, Schweiß und Speichel nachgewiesen werden <sup>(67)</sup>.

Die altersabhängige **Dosierung** von  $^{123}\text{I}$ -MIBG richtet sich nach der Aktivität, die aktuellen Dosierungsrichtlinien der Pediatric Task Group der European Association of Nuclear Medicine (EANM) <sup>(73, 78)</sup> finden sich in Abb. 2. Die Aufnahmen werden in der Regel 24 Stunden nach Applikation von  $^{123}\text{I}$ -MIBG erstellt.

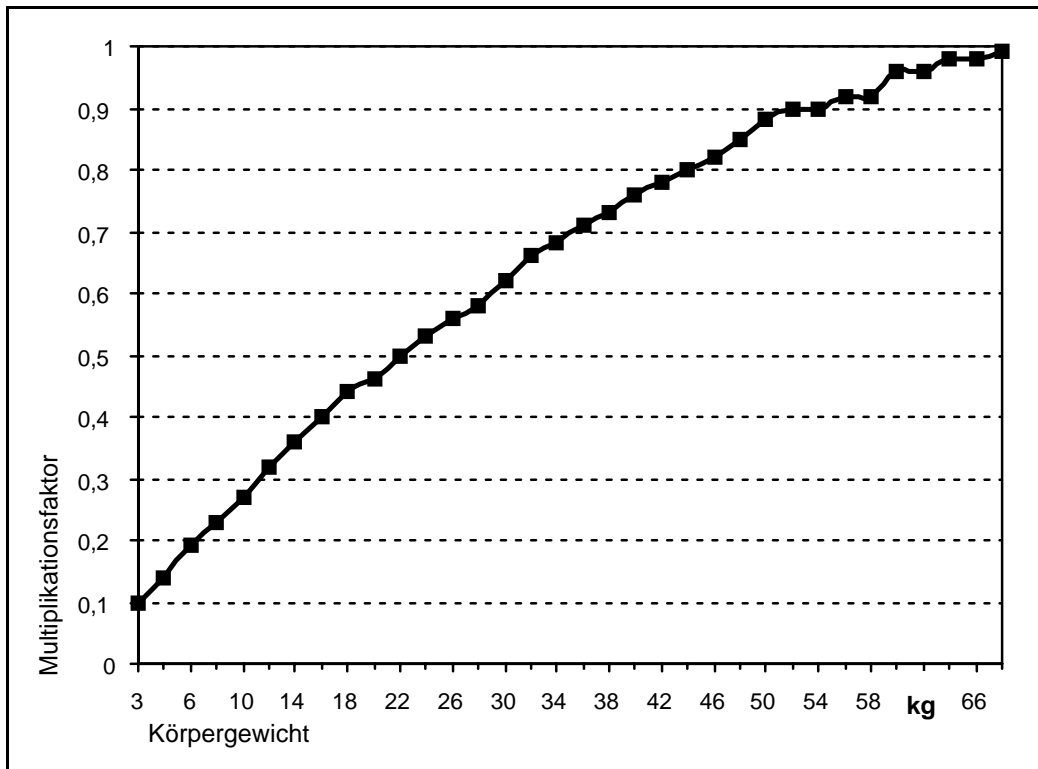


Abbildung 2: Dosierungsrichtlinien für  $^{123}\text{I}$ -MIBG nach der Pediatric Task Group der European Association of Nuclear Medicine <sup>(78)</sup>. Als Ausgangswert wird eine Gesamtdosis von 200 MBq beim Erwachsenen angenommen.

An **Nebenwirkungen** des MIBG werden Tachykardie und Palpitationen, Übelkeit, Erbrechen, Diarrhoen, Bauchkrämpfe und ein vorübergehender Blutdruckanstieg beobachtet <sup>(73)</sup>. Diese Nebenwirkungen treten meist nach zu schneller Injektion auf, sie sind in der Regel innerhalb kurzer Zeit reversibel und insgesamt – wie auch vereinzelte allergische Reaktionen – selten. Zu beachten ist darüber hinaus eine Aufnahme radioaktiven Iods in die Schilddrüse, der durch ausreichende Schilddrüsenblockade mit Kaliumiodid oder Perchlorat begegnet werden muss <sup>(106)</sup>.

MIBG geht zahlreiche **Wechselwirkungen** mit anderen Medikamenten ein <sup>(56, 73, 93)</sup>, diese Wechselwirkungen vermindern in der Regel die Aufnahme von MIBG in Tumorzellen und schwächen so die Aussagekraft der Untersuchung. Die meisten der betroffenen Medikamente kommen in der Pädiatrie selten zur Anwendung, es handelt sich dabei beispielsweise um Antihypertensiva/Herzmedikamente (ACE-Hemmer, Ca-Kanalblocker, Reserpin) oder

trizyklische und atypische Antidepressiva. Von Bedeutung in der Pädiatrie sind vor allem Sympathomimetika, beispielsweise Xylometazolin-haltige Nasentropfen, Fenoterol oder Salbutamol.

#### *3.1.4 Einsatzgebiete der MIBG-Szintigraphie und Normalbefunde*

Zur Anwendung kommt die  $^{123}\text{I}$ -MIBG-Szintigraphie neben der Neuroblastom-Diagnostik auch in der Diagnostik anderer endokriner Tumoren wie dem Phäochromozytom, der Multiplen Endokrinen Neoplasie (MEN 2a und 2b), dem medullären Schilddrüsenkarzinom und dem Karzinoidtumor <sup>(103)</sup>.

Zur Erfassung pathologischer Befunde ist es nötig, das physiologische Uptake-Verhalten zu kennen. Physiologischer MIBG-Uptake findet sich in Herz, Leber, Speicheldrüsen, Harnblase (aufgrund der renalen Elimination), Darm, Nebennieren und Milz, schwache Grundaktivität findet sich darüber hinaus in Skelettmuskulatur. Knochen und Knochenmark kommen unter physiologischen Verhältnissen nie zur Darstellung <sup>(6, 76, 103)</sup>.

#### *3.1.5 Stellenwert der $^{123}\text{I}$ -MIBG-Szintigraphie in der Neuroblastom-Diagnostik*

Die MIBG-Szintigraphie ist heute eine tragende Säule in der Diagnostik des Neuroblastoms. Aufgrund ihrer hohen Tumorspezifität kann sie bei klinischem Neuroblastomverdacht einen wesentlichen Beitrag zur Diagnosesicherung leisten, sie bietet die Möglichkeit, mittels planarer Ganzkörperaufnahmen das Ausmaß einer eventuellen Metastasierung in einer einzigen Untersuchung zu erfassen, erlaubt Aussagen über die Vitalität einzelner Läsionen und ermöglicht dadurch eine Beurteilung des möglichen Therapieerfolgs. Als Nachteile gelten die im Vergleich zu anderen Verfahren schlechte Ortsauflösung, die jedoch durch SPECT-Untersuchungen steigerungsfähig ist, eine relativ lange Untersuchungsdauer und – besonders

bei pädiatrischen Patienten von Bedeutung – eine, wenn auch minimale, Strahlenexposition  
(44).

Die  $^{123}\text{I}$ -MIBG-Szintigraphie hat die diagnostische  $^{131}\text{I}$ -MIBG-Szintigraphie heute weitgehend abgelöst<sup>(27, 85, 103)</sup>: Sowohl unter diagnostischen Gesichtspunkten –  $^{123}\text{I}$ -MIBG liefert szintigraphisch eine deutlich höhere Bildqualität und ermöglicht durch einen höheren Photonenanteil SPECT-Aufnahmen<sup>(29)</sup> – als auch unter dosimetrischen –  $^{123}\text{I}$  hat mit 13,2 Stunden eine sehr viel kürzere Halbwertszeit als  $^{131}\text{I}$  und hat im Gegensatz zu diesem keine  $\beta$ -Strahlungskomponente – zeigt sich  $^{123}\text{I}$  dem  $^{131}\text{I}$  überlegen. Allerdings ist  $^{123}\text{I}$  aufgrund seiner kurzen Halbwertszeit auch schlechter verfügbar<sup>(84)</sup>.  $^{131}\text{I}$ -MIBG spielt weiterhin eine Rolle in der nuklearmedizinischen Therapie.

## 3.2 Kernspin- oder Magnetresonanztomographie (MRT)

### 3.2.1 Entstehungsgeschichte

Das der MRT zugrunde liegende Phänomen der Kernmagnetresonanz wurde Ende der 1940er Jahre unabhängig voneinander durch die Arbeitsgruppen um die Physiker Felix Bloch (Stanford, USA) und Edward Purcell (Harvard, USA) entdeckt, beide erhielten dafür 1952 den Nobelpreis für Physik. Zunächst wurde das Verfahren für spektroskopische Untersuchungen chemischer Substanzen verwandt, ab den späten 1960er Jahren wurden jedoch Weiterentwicklungen des Verfahrens zur Abbildung von Lebewesen begonnen. Paul Lauterbur gelang 1974 erstmals die zweidimensionale Abbildung eines Lebewesens, einer Maus. Die erste MR-Tomographie eines Menschen führte Peter Mansfield 1977 durch. 2003 wurden Lauterbur und Mansfield für ihre Leistungen gemeinsam mit dem Nobelpreis für Medizin ausgezeichnet (Abb. 3). Im klinischen Routineeinsatz ist die MRT seit Anfang der 1980er Jahre, durch technische und methodische Weiterentwicklung ist sie inzwischen eine wesentliche Komponente der bildgebenden Diagnostik. Dass die MRT als einziges radiologisches Verfahren neben der Sonographie ohne Einsatz ionisierender Strahlen auskommt, begründet zusätzlich ihren hohen Stellenwert, besonders in der pädiatrischen Radiologie.

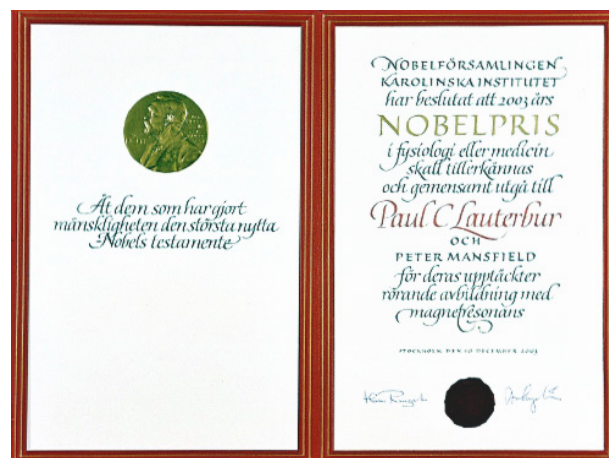

Abbildung 3: Verleihung des Nobelpreises für Medizin 2003 an Paul Lauterbur und Peter Mansfield. (aus: Pressemitteilung der Nobelversammlung am Karolinska Institutet. Stockholm, 6.10.2003)

### 3.2.2 Physikalische Grundlagen

Atomkerne bestehen grundsätzlich aus positiv geladenen Protonen und elektrisch neutralen Neutronen (Ausnahme: Wasserstoffatom, das lediglich aus einem Proton besteht). Kerne mit einem Ungleichgewicht zwischen Protonen und Neutronen – Beispiele sind  $^1\text{H}$  (1 Proton, kein Neutron),  $^{13}\text{C}$  (6 Protonen, 7 Neutronen),  $^{19}\text{F}$  (9 Protonen, 10 Neutronen) – verfügen über einen als **Kernspin** bezeichneten Eigendrehimpuls. Da die Atomkerne positiv geladen sind, resultiert aus dieser Drehbewegung um die eigene Achse ein kreisförmiger elektrischer Strom und in der Folge ein magnetisches Moment. Das größte magnetische Kernmoment hat dabei der Wasserstoffkern, da er darüber hinaus auch ubiquitär in allen lebenden Geweben vorkommt, werden in der Kernspintomographie fast ausschließlich seine Effekte betrachtet.

Die magnetischen Momente der einzelnen Atomkerne einer Probe sind dabei im feldfreien Raum ungeordnet. Durch Anlegen eines äußeren magnetischen Feldes richten sich die Spinachsen der Kerne parallel oder antiparallel zum Magnetfeld aus. Die Magnetachse des Kerns führt dabei eine Drehbewegung um die Achse des Magnetfeldes aus, ähnlich der Eigendrehbewegung des Kerns. Diese Bewegung wird als **Präzession** bezeichnet (Abb. 4).

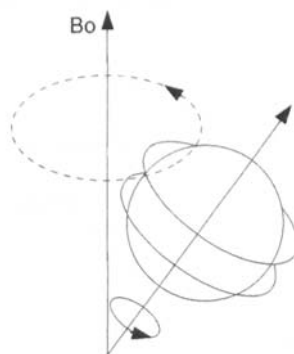


Abbildung 4: Schematische Darstellung der Präzession eines Atomkerns um ein extern angelegtes Magnetfeld ( $B_0$ ). Nach <sup>(20)</sup>.

Die Geschwindigkeit der Präzessionsbewegung (**Larmorfrequenz**  $\omega$ ) wird bestimmt durch spezifische Eigenschaften des jeweiligen Kerns und durch die Stärke des angelegten



Magnetfelds, sie lässt sich nach der **Larmor-Gleichung** als  $\omega = \gamma \cdot B_0$  berechnen ( $\gamma =$  kernspezifischer gyromagnetischer Faktor,  $B_0 =$  angelegtes Magnetfeld). Die durch die Wärmeenergie erzeugte Bewegung der Atomkerne verhindert, dass sich beim Anlegen eines Magnetfeldes alle Kerne entlang des Feldes ausrichten (dies wäre theoretisch am absoluten Nullpunkt von 0K der Fall), der Anteil der ausgerichteten Kerne hängt vielmehr von Umgebungstemperatur und Stärke des Magnetfelds ab. Bei einer Temperatur von 300K und einem Magnetfeld von 0,5 Tesla beispielsweise sind 5 ppm der Kerne gerichtet.

Durch Zuführung von Energie durch ein hochmagnetisches elektromagnetisches Wechselfeld kann die Ausrichtung der Kerne im Magnetfeld gestört werden – das Spinsystem wird angeregt. Die höchste Energiezufuhr ist unter Verwendung eines Hochfrequenzimpulses der oben definierten Larmor-Frequenz möglich. Dabei präzedieren einige der angeregten Protonen eine gewisse Zeit in Phase (Larmorpräzession), um anschließend unter Abgabe der zugeführten Energie als elektromagnetische Wellen wieder in den Wärmegleichgewichtszustand zurückzufallen. Diese als **Magnetresonanz** bezeichnete Energieabgabe kann mit Spulen detektiert werden, und dieses Prinzip macht man sich in der MRT zunutze.

Bei Anregung des Kernspinsystems ändert sich die Präzession der einzelnen Kerne dergestalt, dass sich die Präzessionsrichtung immer weiter weg von der Hauptachse des Magnetfelds bewegt. Der entstehende Magnetisierungsvektor  $M$  kann dabei als Summenvektor einer Längsmagnetisierung  $M_z$  und einer Quermagnetisierung  $M_{xy}$  aufgefasst werden (Abb. 5).

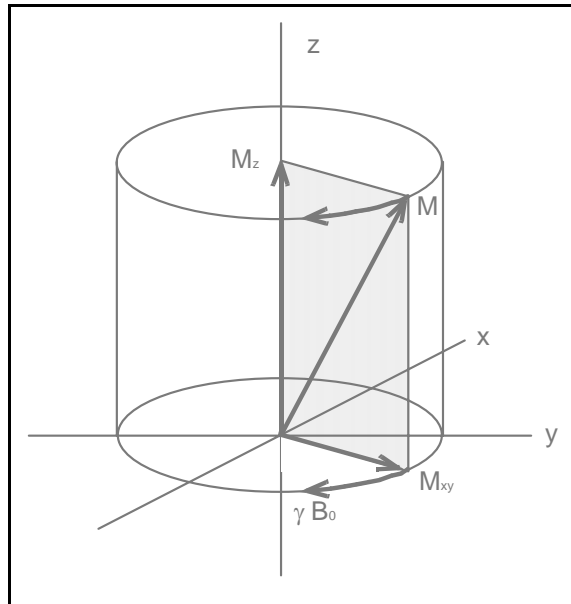


Abbildung 5: Schematische Darstellung des Magnetisierungsvektors ( $M$ ) eines angeregten Kernspinsystems als Summenvektor der Längs- ( $M_z$ ) und der Quermagnetisierung ( $M_{xy}$ ).

Nach Beendigung der Energiezufuhr durch den Hochfrequenzimpuls kehren die Kerne unter messbarer Abgabe der zugeführten Energie wieder in den thermodynamischen Gleichgewichtszustand zurück. Dieser Vorgang wird als **Relaxation** bezeichnet. Dabei geht die Quermagnetisierung  $M_{xy}$  exponentiell gegen 0 zurück, die Längsmagnetisierung  $M_z$  nähert sich exponentiell wieder ihrem Ausgangswert. Längs- und Querrelaxation sind dabei gewebspezifisch und völlig voneinander unabhängig, beide bewirken jedoch eine Abnahme der Quermagnetisierung und damit des erfassbaren MR-Signals. Man definiert als **Längsrelaxationszeit T1** die Zeit, bis die Längsmagnetisierung 63% ihres Endwerts erreicht hat, T1 erlaubt also eine Aussage darüber, wie schnell die Spins nach der Anregung wieder in ihren Ausgangszustand zurückfallen und erneut angeregt werden können. Als **Querrelaxationszeit T2** wird die Zeit definiert, in der die Quermagnetisierung auf 37% ihres Ausgangswerts abfällt, wie schnell also das MR-Signal nach Anregung wieder abklingt. T1-Relaxationszeiten betragen im menschlichen Gewebe typischerweise zwischen 100 und 2000 ms, T2-Zeiten typischerweise 10-1000 ms.

T1-Zeit, T2-Zeit und die Protonendichte – als Maß für die anregbaren Spins pro Volumeneinheit – bestimmen als gewebsspezifische Parameter dessen Abbildungseigenschaften und Kontrastverhalten. Je nach Gewichtung eines einzelnen Parameters entstehen so unterschiedliche Bilder des gleichen Gewebes mit unterschiedlichem Kontrast. In **T1-gewichteten Aufnahmen** stellt sich Fett hell und Wasser dunkel dar, in **T2-gewichteten Aufnahmen** zeigt sich umgekehrt Wasser hell und Fett dunkel. <sup>(20)</sup>

Der **Bildkontrast** bei MRT-Untersuchungen beruht auf Unterschieden in der Signalintensität zweier benachbarter Gewebe. Durch Gabe von Kontrastmittel versucht man, den Kontrast zwischen zwei Geweben zu erhöhen. Ein gängiges **Kontrastmittel** in der MRT-Diagnostik ist Gadolinium-DiethylenTriaminPentaAcetat (Gd-DTPA), ein Chelatkomplex aus Gadolinium und dem Liganden DTPA. Die kontrastverstärkende Wirkung beruht auf der Gadolinium-Komponente, durch die Komplexierung mit DTPA wird die in freier Form hochgiftige Substanz für den Organismus verträglich. Die 7 unpaaren Elektronen des Gadoliniumatoms bewirken nach Einbringen in ein Magnetfeld dessen Ausrichtung entlang der Feldlinien (Elektronenspin, analog zum oben dargestellten Kernspin), die Magnetisierung der Elektronenspins ist weitaus stärker als die der einzelnen Kerne. Das Kontrastmittel entzieht den angeregten Wasserstoffkernen Energie, dadurch kehren die Kerne nach der Anregung schneller in den Ausgangszustand zurück, die T1-Zeit wird also verkürzt. Dadurch nimmt das MR-Signal zu, das gewonnene Bild wird kontrastreicher. Gd-DTPA wird renal eliminiert, Nebenwirkungen sind selten, in etwa 1% der Anwendungen werden Wärmegefühl oder pseudoallergische Haut- und Schleimhautreaktionen beschrieben. Gd-DTPA ist als derzeit einziges MRT-Kontrastmittel uneingeschränkt bei Kindern zugelassen <sup>(1)</sup>.

### *3.2.3 Anwendung der MRT in der Neuroblastom-Diagnostik*

Die Magnetresonanztomographie kommt heute in nahezu allen klinischen Disziplinen zum Einsatz. Aus den ermittelten Datensätzen ist die Erstellung von tomographischen Abbildungssätzen in beliebigen Schnittebenen des Raums möglich. Das hohe örtliche Auflösungsvermögen der MRT erlaubt in der Tumordiagnostik genaue Aussagen über Tumorbinnenstruktur, Tumorausdehnung, Beziehung eines Tumors zu Nachbarstrukturen und Gefäßen <sup>(12, 15, 21, 69, 94)</sup>.

Neben diesen Eigenschaften ist in der Neuroblastom-Diagnostik auch die hohe Sensitivität der MRT in der Erfassung von Knochenmarksläsionen von entscheidender Bedeutung <sup>(59, 98)</sup>. Hervorzuheben ist ferner die fehlende Strahlenbelastung durch diese Untersuchung, was gerade bei pädiatrischen Patienten von großer Bedeutung ist <sup>(56)</sup>. Auch wenn Nachteile der MRT in der Neuroblastom-Diagnostik zu nennen sind – wie etwa ihre geringe Spezifität <sup>(70)</sup>, eine schlechte Darstellbarkeit von Knochenbefunden <sup>(59)</sup>, Schwierigkeiten in der Erfassung kleiner Veränderungen (ca. <13mm) <sup>(56)</sup> –, so hat die MRT heute ihren festen Platz bei der diagnostischen Beurteilung von Neuroblastomen in Primärdiagnostik und Verlaufskontrollen. Verglichen mit der CT gilt sie in der Neuroblastom-Diagnostik heute vor dieser als erste Wahl <sup>(40, 46, 91)</sup>.

## **4. Material und Methoden**

### **4.1 Fragestellung**

In der vorliegenden Studie soll zunächst getrennt das Potential von  $^{123}\text{I}$ -*MetaIodoBenzylGuanidin* (MIBG)-Szintigraphie und *MagnetResonanzTomographie* (MRT) in der Detektion einzelner Läsionen des kindlichen Neuroblastoms bewertet werden. Daran anschließend soll in gleicher Weise eine kombinierte Befundung dieser beiden Verfahren untersucht werden.

### **4.2 Studienaufbau**

Zur Klärung der Fragestellung wurden 50  $^{123}\text{I}$ -MIBG-Szintigraphien und 50 MRT-Untersuchungen einer retrospektiven Auswertung unterzogen. Diese Untersuchungen waren während eines Zeitraums von 5 Jahren und 9 Monaten an 28 Patienten der Kinderklinik und Poliklinik der Ludwig-Maximilians-Universität München im Dr. von Haunerschen Kinderspital (18 Jungen, 10 Mädchen, mittleres Alter 3,2 Jahre, Altersverteilung eine Woche bis 11 Jahre) durchgeführt worden. In 22 von 50 Fällen wurden die Untersuchungen im Rahmen der Primärdiagnostik bei klinischem Verdacht auf Neuroblastom durchgeführt, in den restlichen 28 Fällen zur Verlaufskontrolle bei Patienten mit diagnostisch bereits gesichertem Neuroblastom.

Um eine kombinierte Befundung beider Verfahren sinnvoll durchführen zu können, wurde als Einschlusskriterium der Studie ein maximaler Zeitabstand zwischen MIBG-Szintigraphie und MRT-Untersuchung von 30 Tagen festgelegt. Bei Patienten unter laufender Chemotherapie

wurde ein maximaler Zeitabstand von 10 Tagen gefordert. Die mittlere Zeitdifferenz zwischen beiden Untersuchungsmodalitäten betrug 6,4 Tage (0-29 Tage).

Im Sinne der Fragestellung wurden einzelne neuroblastomverdächtige Läsionen beurteilt, es wurde keine fallbezogene Auswertung durchgeführt. Suspekte Läsionen wurden nur beurteilt, wenn sie in beiden Modalitäten im Abbildungsfenster lagen.

Unter diesen Vorgaben wurden insgesamt 115 verschiedene neuroblastomverdächtige Läsionen untersucht, davon 46 im Rahmen der Primärdiagnostik, 69 Läsionen traten erstmals im Rahmen einer Verlaufskontrolluntersuchung auf. Diese 115 Läsionen wurden vollständig als Gruppe „Erstuntersuchungen“ definiert. Die Gruppe „Erstuntersuchungen“ beinhaltet also alle neu aufgetretenen neuroblastomverdächtigen Läsionen, unabhängig davon, ob sie im Rahmen der Primärdiagnostik oder bei Verlaufskontrollen auftraten. Weitere 78 Läsionen waren bereits bei Voruntersuchungen nachweisbar, sie wurden als Gruppe „Folgeuntersuchungen“ definiert. Zusammengenommen ergeben die Gruppen „Erstuntersuchung“ und „Folgeuntersuchung“ eine Gesamtzahl von 193 beurteilten neuroblastomverdächtigen Läsionen.

## 4.3 <sup>123</sup>I -Metaiodobenzylguanidin-Szintigraphie

### 4.3.1 Untersuchungsablauf

Zur Durchführung der <sup>123</sup>I-MIBG-Szintigraphien wurde den Patienten 24 Stunden vor der Untersuchung <sup>123</sup>I-MIBG langsam intravenös injiziert. Die Dosierung erfolgte nach den Maßgaben der Pediatric Task Group der EANM <sup>(73, 78)</sup>, bezogen auf eine Gesamtdosis von 200 MBq beim Erwachsenen und entsprechend dem Körpergewicht korrigiert (vgl. Abb. 2). Eine Schilddrüsenblockade mit Perchlorat (Irenat; Bayer AG; Leverkusen; Dosierung 10 mg/kg KG pro Tag) wurde einen Tag vor bis drei Tage nach Applikation des MIBG durchgeführt.

Die Aufnahmen zum Untersuchungszeitpunkt wurden mit einer 2-Kopf-Gammakamera (Prism 2000 XP; Philips Medical Systems, Best, Niederlande) mit MEGAP (medium energy general all purpose)-Kollimator erstellt. Die Bildmatrix betrug 256x256 Bildpunkte. Es wurden anteriore und posteriore Ganzkörperaufnahmen erstellt sowie zusätzlich aus den Rohdaten SPECT (single photon emission computed tomography)-Aufnahmen rekonstruiert. Die Aufnahmen wurden zur Auswertung auf eine HERMES Workstation (Nuclear Diagnostics AB, Hägersten, Schweden) überspielt.

Bei Bedarf wurden die Patienten sediert, in diesen Fällen wurden die kardiorespiratorischen Parameter während der gesamten Untersuchungsdauer von einem Anästhesisten überwacht.

### 4.3.2 Befundauswertung

Die so gewonnenen Aufnahmen wurden zur Auswertung auf einer HERMES Workstation (Nuclear Diagnostics AB, Hägersten, Schweden) dargestellt. Die Beurteilung erfolgte durch zwei erfahrene Untersucher. Diese kannten die klinischen Angaben zur vorliegenden Untersuchung, nicht aber die Befunde anderer bildgebender Untersuchungen, insbesondere

nicht diese der MRT. Für eine Beurteilung einer möglichen Regression oder Progression einer Läsion in den Folgeuntersuchungen war es darüber hinaus nötig, die jeweiligen Vorbefunde zu kennen.

Die Beurteilung einer Läsion erfolgte unter dem Gesichtspunkt „positiv“ oder „negativ“ in Bezug auf einen möglichen Neuroblastom-Befall: Eine Läsion wurde in der MIBG-Szintigraphie als positiv bewertet, wenn eine pathologische fokale Mehrspeicherung des Radiopharmakons festgestellt wurde.

Es wurde ferner von den Untersuchern im Konsens jeder Einzelläsion ein Zahlwert als Ausdruck der diagnostischen Sicherheit (DS) zugewiesen. Die Definition dieses DS-Wertes findet sich in Tabelle 3.

Darüber hinaus wurden für jede Läsion die folgenden Grundinformationen dokumentiert:

- Lokalisation
- Erstuntersuchung oder Folgeuntersuchung
- gesicherte Diagnose

Im Anschluss wurden Sensitivität und Spezifität für die Erstuntersuchungen, für die Folgeuntersuchungen sowie für die Gesamtzahl an Untersuchungen berechnet.



<b>DS-Wert</b>	<b>Definition</b>
<b>1</b>	beide Untersucher sind unsicher, ob eine Läsion als positiv bzw. negativ zu beurteilen ist
<b>2</b>	ein Untersucher ist unsicher, der andere ist sich sicher
<b>3</b>	beide Untersucher sind sich sicher

Tabelle 3: Definition eines Wertes für die diagnostische Sicherheit (DS-Wert) in der Beurteilung einzelner Neuroblastom-Läsionen in MIBG-Szintigraphie bzw. MRT

## **4.4 Magnetresonanztomographie**

### *4.4.1 Untersuchungsablauf*

Zur Verwendung kam ein Magnetresonanztomograph mit einer Feldstärke von 1,5 T (Magnetom Vision; Siemens, Erlangen). Je nach Größe des zu untersuchenden Kindes wurde eine Kopf- oder eine Body-Array-Spule verwendet. Es wurden transversale, koronare und sagittale T1- und T2-gewichtete Spin-Echo oder Turbo Spin-Echo Bildserien sowie STIR (short inversion-time inversion recovery)-Sequenzen erstellt. Die Schichtdicke betrug zwischen 3 und 6 mm. Anschließend wurde als Kontrastmittel Gd-DTPA (Gadolinium-DiethylenTriaminPentaAcetat; Magnevist; Schering AG; Berlin) i.v. in einer Dosierung von 0,2 ml/kg KG gegeben, und nochmals T1-gewichtete Sequenzen analog zu jenen ohne Kontrastmittelgabe erstellt.

Falls nötig, wurde die Untersuchung in tiefer Sedierung oder in Narkose durchgeführt. In diesen Fällen erfolgte eine kontinuierliche Überwachung der kardiorespiratorischen Funktion durch einen Anästhesisten.

#### 4.4.2 Befundauswertung

Die MRT-Bildserien wurden auf einem PC unter Verwendung von eFilm workstation 1.5.3 Software (eFilm Medical, Toronto, Ontario, Kanada) wiedergegeben. Die Auswertung erfolgte analog zur MIBG-Szintigraphie durch 2 Untersucher, die als Zusatzinformation wiederum die klinischen Angaben kannten, nicht jedoch die Ergebnisse der anderen Bildgebungsmodalität.

Es wurden die einzelnen Läsionen als „positiv“ oder „negativ“ in Bezug auf einen Neuroblastom-Befall gewertet. Eine Läsion wurde in der MRT dann als positiv gewertet, wenn sie in den T2-gewichteten Serien und den STIR-Sequenzen eine hohe Signalintensität aufwies und wenn sie in den T1-gewichteten Spin-Echo-Sequenzen eine Kontrastmittelaufnahme zeigte.

Auch hier wurde jeder Läsion von beiden Untersuchern im Konsens ein DS-Wert (vgl. Tabelle 3) zugewiesen, ferner wurden wie in der MIBG-Szintigraphie die Grundinformationen

- Lokalisation
- Erst- oder Folgeuntersuchung
- gesicherte Diagnose

dokumentiert.

Anschließend wurden Sensitivität und Spezifität für die Erstuntersuchungen, die Folgeuntersuchungen und beide zusammen berechnet.

## 4.5 Kombinierte Befundung

Im Anschluss an die Auswertung der Einzelmodalitäten erfolgte durch die gleichen Untersucher die kombinierte Befundung. Auch hierbei erfolgte eine Klassifikation jeder einzelnen Läsion in „positiv“ oder „negativ“, bezogen auf einen möglichen Neuroblastombefall. Es wurden dazu die Ergebnisse von MIBG-Szintigraphie und MRT für jede Einzelläsion herangezogen. Im Falle eines übereinstimmenden Ergebnisses beider Einzelmodalitäten wurde die entsprechende Läsion auch in der kombinierten Befundung in gleicher Weise als positiv bzw. negativ gewertet.

In den Fällen, in denen die Einzelmodalitäten diskrepante Resultate ergaben, wurde der oben definierte DS-Wert zur Entscheidungsfindung herangezogen. Unterschieden sich die DS-Werte in den Einzelmodalitäten, so wurde das Ergebnis in der kombinierten Befundung der Modalität zugeordnet, in der die Läsion höheren DS-Wert aufwies. Waren die Ergebnisse diskreant und wiesen den gleichen DS-Wert auf, so wurde die entsprechende Läsion als positiv gewertet.

Auch in der kombinierten Befundung wurden anschließend Sensitivität und Spezifität für Erstuntersuchungen und Folgeuntersuchungen der einzelnen Läsionen sowie für die Gesamtzahl der Untersuchungen berechnet.

## 4.6 Diagnosesicherung

Jede untersuchte Läsion wurde in beiden Modalitäten sowie in der kombinierten Befundung als „positiv“ oder „negativ“, bezogen auf einen Neuroblastom-Befall, bewertet. Als Goldstandard zur Diagnosesicherung diente der histopathologische Befund (n=45). 148 Läsionen wurden mittels einer Verlaufskontrolle über minimal 6 Monate verifiziert. Eine Läsion wurde dabei als falsch-positiv gewertet, wenn sie ohne spezifische Tumorthherapie nach Ablauf dieses Zeitraums nicht mehr nachzuweisen war. Entsprechend wurde eine Läsion als richtig-positiv gewertet, wenn sie im Verlauf persistierte oder sich progredient zeigte, oder aber wenn sie unter spezifischer Tumorthherapie eine klare Regression zeigte.

## 5. Ergebnisse

### 5.1 <sup>123</sup>I-MIBG-Szintigraphie

Bei der Erstuntersuchung der Einzelläsionen (n=115) ergaben sich in der Szintigraphie 68/115 positive und 47/115 negative Befunde. Der mittlere DS-Wert aller MIBG-szintigraphischen Erstuntersuchungen betrug 2,7. In den Folgeuntersuchungen (n=78) fanden sich 30/78 positive und 48/78 negative Ergebnisse. Der mittlere DS-Wert betrug hier 2,9. Einzelheiten sowie die Werte für Sensitivität und Spezifität sind in Tabelle 4 dargestellt.

Befund	Erst- untersuchung		Folge- untersuchung		gesamt	
	Anzahl	mittlerer DS-Wert	Anzahl	mittlerer DS-Wert	Anzahl	mittlerer DS-Wert
richtig-positiv	60	2,9	28	2,8	88	2,9
richtig-negativ	17	3,0	39	3,0	56	3,0
falsch-positiv	8	1,3	2	2,5	10	1,5
falsch-negativ	30	2,5	9	2,6	39	2,5
<b>Summe</b>	<b>115</b>	<b>2,7</b>	<b>78</b>	<b>2,9</b>	<b>193</b>	<b>2,8</b>
<b>Sensitivität</b>	<b>67%</b>		<b>76%</b>		<b>69%</b>	
<b>Spezifität</b>	<b>68%</b>		<b>95%</b>		<b>85%</b>	

Tabelle 4: Befunde der MIBG-Szintigraphie bei Erst- und Folgeuntersuchungen von 193 Neuroblastom-Läsionen

#### 5.1.1 Erstuntersuchungen

In der Gruppe der erstmals untersuchten neuroblastomverdächtigen Läsionen (n=115) traten 60 szintigraphisch **richtig-positive Befunde** auf. Der mittlere DS-Wert betrug 2,9. Bei diesen 60 Läsionen handelte es sich um

- Primärtumoren: n=10
- Knochen- und Knochenmarksmetastasen: n=45

- Lymphknotenmetastasen: n=2
- Hautmetastasen: n=1
- intrakranielle Metastase: n=1
- Metastase der Dura mater cerebri: n=1.

In 17 von 115 Fällen ergab die MIBG-Szintigraphie **richtig-negative Befunde**, der mittlere DS-Wert hierbei betrug 3,0. Die gesicherten Diagnosen in diesen Fällen waren

- Normalbefund der Nebenniere: n=3
- Lymphangiom: n=3
- Nebennierenblutung: n=2
- residuelle Veränderungen im Bereich ehemaliger Primärtumoren: n=2
- residuelle Veränderungen im Bereich einer ehemaligen Metastase: n=1
- aus anderer Ursache vergrößerte Lymphknoten: n=1
- Phäochromozytom: n=1
- Nebennierenrindenzinom: n=1
- Lungenfehlbildung: n=1
- Thymushyperplasie: n=1
- Optikusgliom: n=1

Zu szintigraphisch **falsch-positiven Befunden** kam es in 8 von 115 Fällen (mittlerer DS-Wert 1,3). In diesen Fällen wurden die folgenden Diagnosen gestellt:

- physiologische Aktivität in Leber, Skelettmuskulatur bzw. Darm: n=3
- physiologische Aktivität in der Nebenniere: n=1 (Abb. 10b)
- Ganglioneurom: n=1
- Hämangiom der Leber: n=1

- Fokal Noduläre Hyperplasie (FNH) der Leber: n=1
- Anreicherung in einem ampullär konfigurierten Nierenbeckenkelchsystem: n=1

In den verbleibenden 30 Fällen wurden **falsch-negative Befunde** erhoben (mittlerer DS-Wert 2,5). Dabei handelte es sich um:

- Primärtumor: n=1 (Abb. 8)
- Knochen- und Knochenmarksmetastasen: n=25 (Abb. 6)
- Lymphknotenmetastasen: n=2
- Hautmetastase: n=1
- Lebermetastase: n=1

Die Sensitivität der MIBG-Szintigraphie in der Gruppe der Erstuntersuchungen errechnete sich zu 67%, die Spezifität zu 68%.

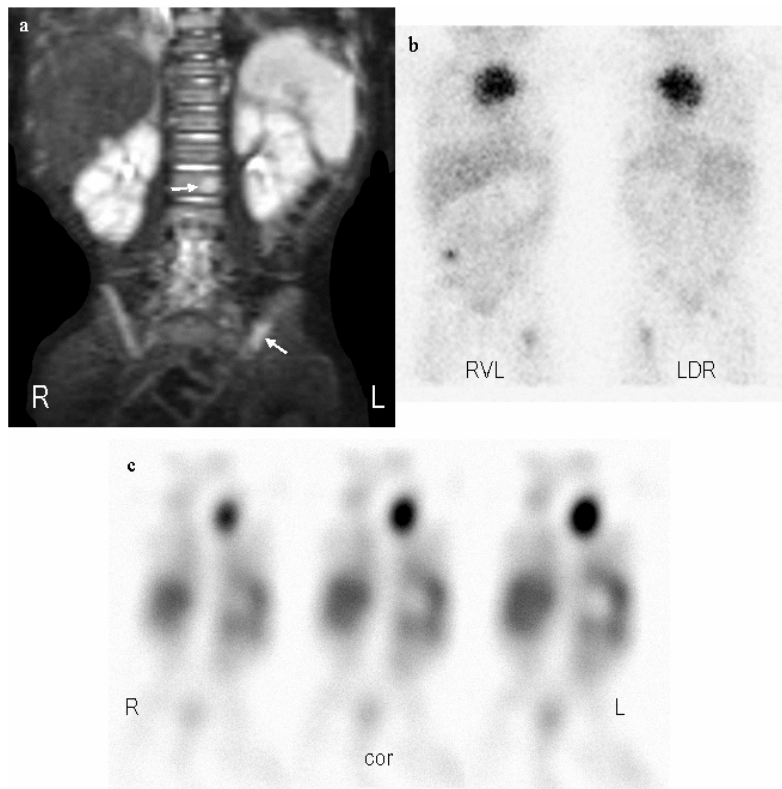


Abbildung 6: Falsch-negative Knochenmarksherde in der MIBG-Szintigraphie. 8-monatiges Mädchen mit Neuroblastom Stadium IV.

Die in der MRT deutlich erkennbaren Herde (Abb. a: koronare STIR-Sequenzen) in LWK 2 und Os ilii links (Pfeile) zeigen in der korrespondierenden MIBG-Szintigraphie (Abb. b: planare Aufnahmen, Abb. c: koronare SPECT-Rekonstruktion) keine Aktivitätsanreicherung. Der mediastinale Primärtumor zeigt dagegen einen kräftigen MIBG-Uptake, desgleichen weitere Metastasen in Haut (rechter Unterbauch) und linkem Femur (beide Abb. b)

### 5.1.2 Folgeuntersuchungen

Die Gruppe „Folgeuntersuchungen“ umfasste 78 neuroblastomverdächtige Läsionen.

Innerhalb dieser Gruppe wurden MIBG-szintigraphisch 28 **richtig-positive Befunde** erhoben (mittlerer DS-Wert 2,8). Diese verteilten sich auf

- Primärtumoren: n=11
- Knochen- und Knochenmarksmetastasen: n=11
- Lymphknotenmetastasen: n=3
- Hautmetastasen: n=2
- Metastase der Dura mater cerebri: n=1



In 39 von 78 Fällen ergab die Szintigraphie **richtig-negative Befunde**. Der mittlere DS-Wert in dieser Gruppe betrug 3,0, die gesicherten Diagnosen in diesen 39 Fällen waren

- ehemalige Primärtumoren nach Therapieende: n=7
- ehemalige Knochen- und Knochenmarksmetastasen nach Therapieende: n=24
- ehemalige Hautmetastasen nach Therapieende: n=2
- ehemalige Lymphknotenmetastasen nach Therapieende: n=2
- lokale Veränderungen in Folge von Bestrahlung eines Primärtumors: n=2
- ehemalige Metastase der Dura nach Therapieende: n=1
- aus anderer Ursache vergrößerte Lymphknoten: n=1.

Bei den beiden **falsch-positiven Befunden** (mittlerer DS-Wert 2,5) handelte es sich um

- Ganglioneurom: n=1
- ampullär konfiguriertes Nierenbeckenkelchsystem: n=1.

Zu szintigraphisch **falsch-negativen Befunden** (mittlerer DS-Wert 2,6) kam es bei den Folgeuntersuchungen in 9 von 78 Fällen. Hierbei handelte es sich um

- Knochen- und Knochenmarksmetastasen: n=7
- Hautmetastase: n=1
- Lymphknotenmetastase: n=1.

Die Sensitivität der Szintigraphie betrug in der Gruppe „Folgeuntersuchungen“ 76%, die Spezifität 95%.

## 5.2 Magnetresonanztomographie

Bei der erstmaligen Untersuchung der Einzelläsionen (n=115) zeigte die MRT 90/115 positive und 25/115 negative Befunde. Der mittlere DS-Wert betrug 2,9. Bei den Folgeuntersuchungen (n=78) fanden sich 34/78 positive und 44/78 negative Läsionen bei einem mittleren DS-Wert von 2,7. Einzelheiten sowie die Sensitivitäts- und Spezifitätswerte hierfür finden sich in Tabelle 5.

Befund	Erst- untersuchung		Folge- untersuchung		gesamt	
	Anzahl	mittlerer DS-Wert	Anzahl	mittlerer DS-Wert	Anzahl	mittlerer DS-Wert
richtig-positiv	84	2,9	25	3,0	109	3,0
richtig-negativ	19	2,9	32	3,0	51	3,0
falsch-positiv	6	2,0	9	2,0	15	2,0
falsch-negativ	6	2,3	12	2,0	18	2,1
<b>Summe</b>	<b>115</b>	<b>2,9</b>	<b>78</b>	<b>2,7</b>	<b>193</b>	<b>2,8</b>
<b>Sensitivität</b>	<b>93%</b>		<b>68%</b>		<b>86%</b>	
<b>Spezifität</b>	<b>76%</b>		<b>78%</b>		<b>77%</b>	

Tabelle 5: Befunde der MRT bei Erst- und Folgeuntersuchungen von 193 Neuroblastom-Läsionen

### 5.2.1 Erstuntersuchungen

Bei 84 von 115 im Rahmen der Erstuntersuchung durchgeführten Beurteilungen neuroblastomverdächtiger Läsionen ergaben sich in der MRT **richtig-positive Befunde**. Der mittlere DS-Wert dieser Fälle betrug 2,9. Es handelte sich dabei um

- Primärtumoren: n=10
- Knochen- und Knochenmarksmetastasen: n=66
- Lymphknotenmetastasen: n=4

- Hautmetastasen: n=2
- Lebermetastase: n=1
- Metastase der Dura mater cerebri: n=1.

In 19 von 115 Fällen zeigte die MRT **richtig-negative Befunde**, mit einem mittleren DS-Wert von 2,9. Die gesicherten Diagnosen dieser Fälle waren

- Normalbefund der Nebenniere: n=4
- Normalbefund von Leber, Skelettmuskulatur bzw. Darm: n=3
- Lymphangiom: n=3
- Nebennierenblutung: n=2
- Fokal Noduläre Hyperplasie der Leber: n=1
- Hämangiom der Leber: n=1
- Lungenfehlbildung: n=1
- Nebennierenrindencarcinom: n=1
- ampullär konfiguriertes Nierenbeckenkelchsystem: n=1
- Optikusgliom: n=1
- Thymushyperplasie: n=1.

**Falsch-positive Ergebnisse** der MRT traten in 6 Fällen auf (mittlerer DS-Wert 2,0). Dabei handelte es sich um

- reaktive Veränderungen im Gebiet eines ehemaligen Primärtumors: n=2
- reaktive Veränderungen im Gebiet einer ehemaligen Metastase: n=1
- aus anderer Ursache vergrößerte Lymphknoten: n=1
- Ganglioneurom: n=1
- Phäochromozytom: n=1.

In den noch verbleibenden 6 Fällen führte die MRT zu **falsch-negativen Befunden**. Der mittlere DS-Wert betrug hierbei 2,3, es handelte sich um

- Primärtumor: n=1 (Fehlinterpretation als Wilms-Tumor, Abb. 7)
- intrakranielle Metastase: n=1 (Fehldeutung als Rhabdomyosarkom)
- Knochen- und Knochenmarksmetastasen: n=4.

Als Wert für die Sensitivität der MRT in der Gruppe „Erstuntersuchung“ wurden 93% ermittelt, für die Spezifität 76%.

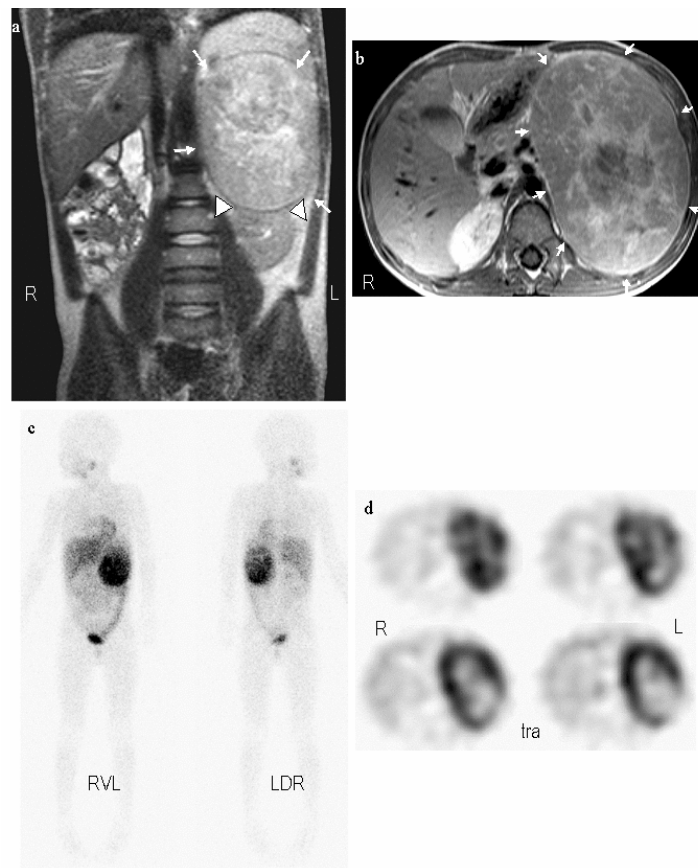


Abbildung 7: Falsch-negativer MRT-Befund. 6-jähriger Junge mit großem adrenalem Neuroblastom.

Die MRT-Aufnahmen (Abb. a: koronar T2-gewichtet; Abb. b: transversale T1-gewichtet nativ) zeigen einen großen Tumor im linken Abdomen (Pfeile), der aufgrund seines scheinbaren Ursprungs aus der Niere (Pfeilspitzen in Abb. a) und seiner Pseudokapsel als Wilms-Tumor interpretiert wurde. Der starke MIBG-Uptake in der Szintigraphie (Abb. c: planare Aufnahmen; Abb. d: transversale SPECT-Rekonstruktionen) unterstützte jedoch die später histologisch gesicherte Diagnose Neuroblastom.

### 5.2.2 Folgeuntersuchungen

In der Gruppe der Folgeuntersuchungen (n=78) wurden mittels der MRT 25 **richtig-positive Befunde** (mittlerer DS-Wert 3,0) erhoben:

- Primärtumor: n=9
- Knochen- und Knochenmarksmetastasen: n=11
- Lymphknotenmetastasen: n=3
- Hautmetastasen: n=2.

An **richtig-negativen MRT-Befunden** fanden sich folgende 32 Fälle (mittlerer DS-Wert 3,0):

- ehemaliger Primärtumor nach abgeschlossener Therapie: n=4
- ehemalige Knochen- oder Knochenmarksmetastasen nach beendeter Therapie: n=22
- ehemalige Lymphknotenmetastasen nach abgeschlossener Therapie: n=2
- ehemalige Hautmetastasen nach abgeschlossener Therapie: n=2
- ehemalige Durametastase nach abgeschlossener Therapie: n=1
- ampullär konfiguriertes Nierenbeckenkelchsystem: n=1.

In 9 Fällen ergab die MRT in den Folgeuntersuchungen **falsch-positive Befunde**. Der mittlere DS-Wert betrug hier 2,0, die gesicherten Diagnosen dieser Fälle waren

- reaktive Veränderungen im Gebiet ehemaliger Primärtumoren nach Therapieende: n=3 (Abb. 9)
- reaktive Veränderung im Gebiet ehemaliger Knochen- oder Knochenmarksmetastasen nach Therapieende: n=2
- lokale Veränderungen in Folge von Bestrahlung eines Primärtumors: n=2

- Ganglioneurom: n=1
- aus anderer Ursache vergrößerte Lymphknoten: n=1.

**Falsch-negative Befunde** in der MRT traten in der Gruppe der Folgeuntersuchungen in 12 von 78 Fällen auf, dabei belief sich der mittlere DS-Wert auf 2,0. Es wurden in diesen 12 Fällen die folgenden Diagnosen gestellt:

- Primärtumor: n=3 (Fehldeutung eines vitalen Primärtumors als reaktive Veränderung: n=1)
- Knochen- und Knochenmarksmetastasen: n=7
- Lymphknotenmetastase: n=1
- Metastase der Dura mater cerebri: n=1.

Die Sensitivität der MRT in der Gruppe „Folgeuntersuchungen“ belief sich auf 68%, die Spezifität betrug 78%.

### 5.3 Kombinierte Befundung

Bei den Erstuntersuchungen (n=115) wurden in der kombinierten Befundung von MIBG-Szintigraphie und MRT 92/115 Läsionen als positiv und 23/115 als negativ klassifiziert. In den Folgeuntersuchungen (n=78) traten 37/78 positive und 41/78 negative Befunde auf. Sensitivitäts- und Spezifitätswerte hierfür sind in Tabelle 6 dargestellt.

	<b>Erst- untersuchung</b>	<b>Folge- untersuchung</b>	<b>gesamt</b>
<b>richtig-positiv</b>	90	36	126
<b>richtig-negativ</b>	23	40	63
<b>falsch-positiv</b>	2	1	3
<b>falsch-negativ</b>	0	1	1
<b>Summe</b>	<b>115</b>	<b>78</b>	<b>193</b>
<b>Sensitivität</b>	<b>100%</b>	<b>97%</b>	<b>99%</b>
<b>Spezifität</b>	<b>92%</b>	<b>98%</b>	<b>95%</b>

Tabelle 6: Ergebnisse der kombinierten Befundung von MIBG-Szintigraphie und MRT in Erst- und Folgeuntersuchungen von 193 Neuroblastom-Läsionen

In der kombinierten Befundung der Erstuntersuchungen erbrachten MIBG-Szintigraphie und MRT in 67/115 Fällen konkordante Befunde, in 48 Fällen ergaben sich Diskrepanzen zwischen beiden Modalitäten. In der Gruppe „Folgeuntersuchungen“ fanden sich 50/78 konkordante und 28/78 diskrepante Untersuchungsergebnisse. Eine zusammenfassende Darstellung der insgesamt 76 Fälle mit diskrepanten Untersuchungsbefunden bietet Tabelle 7.

Konstellation	Erstuntersuchung			Folgeuntersuchung			gesamt		
	Fallzahl	DS-Wert MIBG	DS-Wert MRT	Fallzahl	DS-Wert MIBG	DS-Wert MRT	Fallzahl	DS-Wert MIBG	DS-Wert MRT
MIBG richtig-positiv und MRT falsch-negativ	6	3,0	2,3	11	3,0	1,9	17	3,0	2,2
MIBG richtig-negativ und MRT falsch-positiv	5	3,0	1,8	8	3,0	1,9	13	3,0	1,8
MIBG falsch-negativ und MRT richtig-positiv	30	2,5	2,9	8	2,5	3,0	38	2,5	2,9
MIBG falsch-positiv und MRT richtig-negativ	7	1,0	3,0	1	2	3	8	1,4	3,0
<b>Summe</b>	<b>48</b>			<b>28</b>			<b>76</b>		

Tabelle 7: Befunde und mittlere DS-Werte in den 76 Fällen mit diskrepanten Ergebnissen in MIBG-Szintigraphie und MRT

### 5.3.1 Erstuntersuchungen

In der Gruppe der Erstuntersuchungen (n=115) führte die kombinierte Befundung von MIBG-Szintigraphie und MRT zu 90 **richtig-positiven Befunden**. Dabei wurden 54 dieser 90 Läsionen in beiden Modalitäten übereinstimmend positiv bewertet, bei diesen handelte es sich um

- Primärtumoren: n=9
- Knochen- und Knochenmarksmetastasen: n=41
- Lymphknotenmetastasen: n=2
- Hautmetastase: n=1
- Metastase der Dura mater cerebri: n=1.

Bei 36 von 90 richtig-positiven Befunden ergaben sich Diskrepanzen zwischen MIBG-Szintigraphie und MRT. Dabei lieferte in 6 Fällen allein die Szintigraphie und in 30 Fällen allein die MRT den richtigen Befund. Bei den 6 in der MRT falsch-negativen Fällen handelte es sich um

- Primärtumor: n=1 (Fehlinterpretation als Wilms-Tumor)
- intrakranielle Metastase: n=1 (Fehlinterpretation als Rhabdomyosarkom)



- Knochen- und Knochenmarksmetastasen: n=4

Im Fall der 4 Knochenmetastasen wurde die Entscheidung zugunsten der Szintigraphie aufgrund deren höheren DS-Wertes getroffen, in den beiden anderen Fällen wurden die jeweiligen Läsionen bei gleichem DS-Wert als positiv gewertet.

Die 30 diskrepanten Befunde mit falsch-negativer MIBG-Szintigraphie setzten sich zusammen aus

- Primärtumor: n=1
- Knochen- und Knochenmarksmetastasen: n=25
- Lymphknotenmetastasen: n=2
- Hautmetastase: n=1
- Lebermetastase: n=1.

Es wurden in dieser Untergruppe 13/30 Läsionen (11 Knochenmetastasen, 2 Lymphknotenmetastasen) aufgrund ihres höheren DS-Wertes in der MRT positiv gewertet, die restlichen 17 Läsionen wurden bei gleichem DS-Wert als positiv beurteilt.

Die 23 in der kombinierten Befundung **richtig-negativen Befunde** setzten sich zusammen aus 12 konkordanten und 11 in den Einzeluntersuchungen diskrepanten Ergebnissen. Bei den 12 konkordanten Befunden handelte es sich um

- Normalbefund der Nebenniere: n=3
- Lymphangiom: n=3
- Nebennierenblutung: n=2
- Lungenfehlbildung: n=1
- Nebennierenrindenkarzinom: n=1
- Optikusgliom: n=1
- Thymushyperplasie: n=1.

In 4 der 11 richtig-negativen Befunde mit Diskrepanzen in den Einzelmodalitäten lieferte die MRT einen falsch-positiven Befund, die Diagnosen in diesen Fällen waren

- reaktive Veränderungen im Gebiet eines ehemaligen Primärtumors: n=2
- reaktive Veränderungen im Gebiet einer ehemaligen Metastase: n=1
- aus anderer Ursache vergrößerte Lymphknoten: n=1.

In den verbleibenden 7 Fällen ergaben sich falsch-positive Befunde der MIBG-Szintigraphie, dabei handelte es sich um

- physiologische Aktivität in Leber, Skelettmuskulatur bzw. Darm: n=3
- physiologische Aktivität in der Nebenniere: n=1
- Hämangiom der Leber: n=1
- Fokal Noduläre Hyperplasie (FNH) der Leber: n=1
- Anreicherung in einem ampullär konfigurierten Nierenbeckenkelchsystem: n=1.

In all diesen 11 Fällen mit diskrepanten Untersuchungsergebnissen wurde die Entscheidung für die richtig-negative Modalität aufgrund des höheren DS-Werts getroffen.

In 2/115 Erstuntersuchungen blieb ein **falsch-positiver Befund** auch in der kombinierten Befundung bestehen. Dabei handelte es sich um

- ein Ganglioneurom (in beiden Modalitäten konkordant falsch-positiv) und
- ein Phäochromozytom (bei diskrepanten Ergebnissen in den Einzelmodalitäten – richtig negativ in der Szintigraphie, falsch-positiv in der MRT – und gleichem DS-Wert Wertung als positiv).

In der Gruppe „Erstuntersuchungen“ kam es in der kombinierten Befundung zu keinen **falsch-negativen Ergebnissen**.

Die Sensitivität der kombinierten Befundung von MIBG-Szintigraphie und MRT in der Gruppe „Erstuntersuchungen“ betrug 100%, die Spezifität 92%.

### 5.3.2 Folgeuntersuchungen

Die kombinierte Befundung von MIBG-Szintigraphie und MRT ergab in der Gruppe der Folgeuntersuchungen (n=78) 36 **richtig-positive Befunde**. Zu einer konkordant positiven Bewertung in beiden Modalitäten kam es dabei in 17 dieser 36 Läsionen. Bei diesen handelte es sich um

- Primärtumor: n=8
- Knochen- und Knochenmarksmetastasen: n=5
- Lymphknotenmetastasen: n=3
- Hautmetastase: n=1.

In 19 von 36 richtig-positiven Fällen ergaben sich Diskrepanzen zwischen MIBG-Szintigraphie und MRT. Dabei wurde der richtige Befund in 11 Fällen nur in der Szintigraphie und in 8 Fällen nur durch die MRT ermittelt. Bei den 11 in der MRT falsch-negativen Fällen handelte es sich um

- Primärtumor: n=3 (Fehlinterpretation eines vitalen Primärtumors als reaktive Veränderung: n=1)
- Knochen- und Knochenmarksmetastasen: n=6
- Lymphknotenmetastase: n=1
- Metastase der Dura mater cerebri: n=1.

In all diesen 11 Fällen lag der Entscheidung zugunsten der Szintigraphie deren höherer DS-Wert zugrunde.

Unter den 8 diskrepanten Befunden mit falsch-negativer MIBG-Szintigraphie fanden sich

- Knochen- und Knochenmarksmetastasen: n=6
- Hautmetastase: n=1

- Lymphknotenmetastase: n=1.

3 der 6 Knochenmetastasen und die aufgetretene Lymphknotenmetastase wurden aufgrund ihres höheren DS-Wertes in der MRT positiv gewertet, die übrigen 3 Knochenmetastase sowie die Hautmetastase wurden gleichem DS-Wert in beiden Modalitäten als positiv beurteilt.

31 in den Einzeluntersuchungen konkordante und 9 diskrepante Ergebnisse ergaben in der kombinierten Befundung zusammen 40 **richtig-negative Befunde**. Bei den 31 konkordanten Befunden handelte es sich um

- ehemalige Primärtumoren nach abgeschlossener Therapie: n=4
- ehemalige Knochen- oder Knochenmarksmetastasen nach beendeter Therapie: n=22
- ehemalige Lymphknotenmetastasen nach abgeschlossener Therapie: n=2
- ehemalige Hautmetastasen nach abgeschlossener Therapie: n=2
- ehemalige Durametastase nach abgeschlossener Therapie: n=1.

In 8 der 9 richtig-negativen Befunde mit Diskrepanzen in den Einzelmodalitäten beruhte die Diskrepanz auf einem falsch-positiven Befund der MRT, die Diagnosen in diesen Fällen waren

- reaktive Veränderungen im Gebiet ehemaliger Primärtumoren nach Therapieende: n=3
- reaktive Veränderung im Gebiet ehemaliger Knochen- oder Knochenmarksmetastasen nach Therapieende: n=2
- lokale Veränderungen in Folge von Bestrahlung eines Primärtumors: n=2
- aus anderer Ursache vergrößerte Lymphknoten: n=1.

Im noch verbleibenden diskrepanten Fall führte die MIBG-Szintigraphie zu einem falsch-positiven Befund. Es handelte sich dabei um ein

- ampullär konfiguriertes Nierenbeckenkelchsystem.

Wie schon bei den Erstuntersuchungen wurde auch in diesen 9 Fällen mit diskrepanten Untersuchungsergebnissen die Entscheidung für die richtig-negative Modalität aufgrund des höheren DS-Werts getroffen.

In einem Fall blieb ein **falsch-positiver Befund** auch in der kombinierten Befundung bestehen. Dabei handelte es sich um

- ein Ganglioneurom (in beiden Modalitäten konkordant falsch-negativ beurteilt).

Es trat im Rahmen der Folgeuntersuchungen ein **falsch-negatives Ergebnis** in der kombinierten Befundung auf. Bei diesem falsch-negativen Befund handelte es sich um eine in beiden Modalität konkordant falsch-negativ gewertete

- Knochenmetastase.

Die Sensitivität der kombinierten Befundung von MIBG-Szintigraphie und MRT betrug für die Folgeuntersuchungen 97%, die Spezifität 98%.

## 6. Diskussion

### 6.1 Einschränkungen im Studiendesign

Die in dieser Studie durchgeführte läsionsbezogene Auswertung der analysierten MIBG-szintigraphischen und MRT-Untersuchungen ist für den klinischen Gebrauch nur von nachrangiger Bedeutung. Hierfür besser geeignet ist beispielsweise die klinische Stadieneinteilung nach dem *International Neuroblastoma Staging System* (INSS)<sup>(11)</sup>.

Allerdings ist die Grundlage für eine präzise klinische Stadieneinteilung die Kenntnis der Erfassungsgenauigkeit einzelner Bildgebungsverfahren für einzelne Läsionen, und umgekehrt lässt sich das Potential verschiedener bildgebender Verfahren in der Erfassung von Einzelläsionen nur anhand klinischer Stadieneinteilungen nicht ausreichend beurteilen.

Ein weiteres grundlegendes Problem sowohl dieser als auch anderer Studien, die sich mit der Untersuchung einzelner Läsionen bei kindlichen Tumorerkrankungen befassen, ist die Tatsache, dass ein Goldstandard nicht allein auf der histologischen Befundsicherung beruhen kann<sup>(72, 91)</sup>. Insbesondere im Stadium IV einer Neuroblastom-Erkrankung ist eine Biopsie aller suspekten Läsionen nicht durchführbar, so dass in diesen Fällen Verlaufsbeobachtungen zur Diagnosesicherung auch für die Einzelläsionen herangezogen werden müssen. Ein derartiger Goldstandard auf der Basis von Verlaufskontrollen kann allerdings zu späteren Fehlern in der Beurteilung führen. So ist beispielsweise nicht auszuschließen, dass der festgestellte Anstieg von Sensitivität und Spezifität in den Folgeuntersuchungen dieser Studie durch die Kenntnis der Vorbefunde beeinflusst wurde. Diese Kenntnis war allerdings nötig, um eine Regression oder das Verschwinden einzelner Läsionen beurteilen zu können.

## 6.2 <sup>123</sup>I-MIBG-Szintigraphie

Die Szintigraphie mit <sup>123</sup>I- oder seltener <sup>131</sup>I -MIBG gilt heute als etablierte und bewährte Methode in der Diagnostik des Neuroblastoms <sup>(5, 7, 24, 56)</sup>. In der Literatur finden sich zahlreiche Studien, in denen die MIBG-Szintigraphie als hochspezifisch (bis zu 100%) und sehr sensitiv (ca. 90%) beschrieben wird <sup>(27, 38, 77, 84, 104)</sup>. Diese hohen Werte für Spezifität und Sensitivität konnten in der vorliegenden Studie nicht erreicht werden (Sensitivität 69%, Spezifität 85%). Eine mögliche Erklärung hierfür ist, dass in den zitierten Studien eine patientenbezogene Auswertung erfolgte, in dieser Studie jedoch ein läsionsbezogener Ansatz verfolgt wurde. In einem patientenbezogenen Ansatz gilt eine szintigraphische Untersuchung als (richtig-) positiv, wenn nur ein positiver Herd auftritt; eventuell daneben im gleichen Patienten auftretende falsch-negative Läsionen – mit ihrem Einfluss auf die Sensitivität – fallen für eine Gesamtauswertung dann nicht mehr ins Gewicht. Ein Nebeneinander von MIBG-positiven und negativen Läsionen bei Neuroblastom-Patienten („heißen“ und „kalten“ Läsionen) ist in der Literatur beschrieben <sup>(5)</sup>. Darüber hinaus werden in Studien, in denen das MIBG-Verhalten einzelner Neuroblastom-Läsionen untersucht wurde, neben einer generellen Rate falsch-negativer Befunde von 8-10% <sup>(5, 74)</sup> auch metabolische Veränderungen des Primärtumors und seiner Metastasen unter Therapie <sup>(6)</sup> sowie Schwierigkeiten in der Erfassung beispielsweise von Lebermetastasen aufgrund des starken physiologischen Nuklid-Uptakes in der Leber <sup>(6, 18)</sup> als Ursachen MIBG-falsch-negativer Neuroblastom-Läsionen beschrieben. Als Hauptursache falsch-negativer Befunde aber werden in der Literatur Knochen- und Knochenmarksmetastasen genannt <sup>(31, 38, 58, 104)</sup>: Gordon et al. <sup>(31)</sup> berichten von 66/227 (29%) MIBG-negativen Skelettläsionen, die sich in einer Knochenszintigraphie positiv darstellten, in der Studie von Kushner et al. <sup>(58)</sup> fand sich bei 15 von 38 Patienten (39%) MIBG-negativer Knochenmarksbefall. Auch in der vorliegenden Studie stellen Knochen- und Knochenmarksläsionen mit 32 von 39 MIBG-falsch-negativen Befunden (Abb.

6) den Großteil der falsch-negativen Ergebnisse. Die weiteren falsch-negativen Befunde waren Haut-, Lymphknoten- und Lebermetastasen sowie ein Primärtumor der Nebenniere, der keinen MIBG-Uptake zeigte (Abb. 8). Diese falsch-negativen Befunde decken sich mit den auch in der Literatur beschriebenen und oben genannten Beispielen.

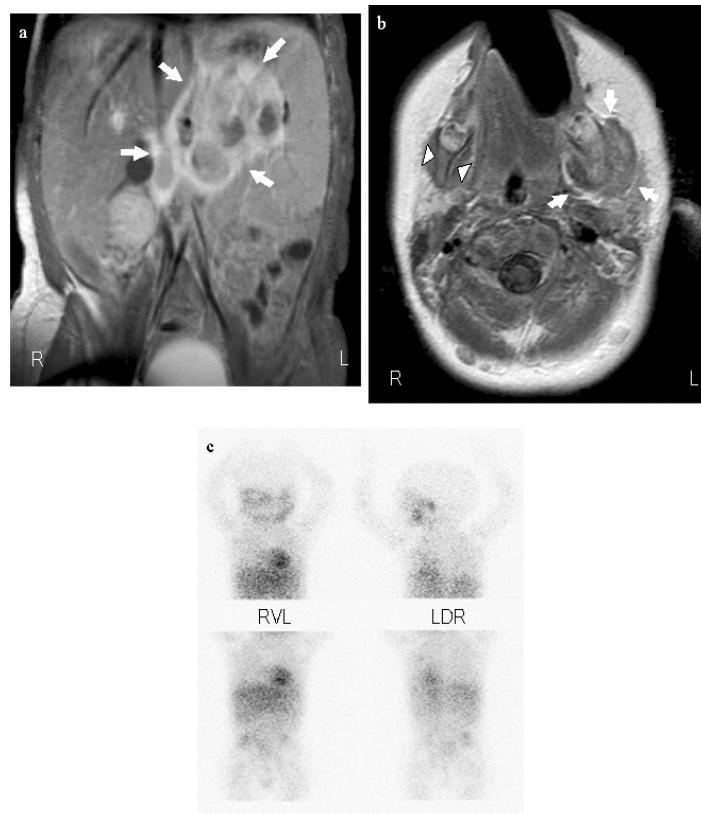


Abbildung 8: MIBG-falsch-negativer Primärtumor. 10-monatiger Junge mit Neuroblastom Stadium IV.

In der MRT des Abdomens (Abb. a: koronar T1-gewichtet nach Kontrastmittelgabe) große Raumforderung der linken Nebenniere (Pfeile), in der MRT des Schädels (Abb. b: transversal, T2-gewichtet) zeigt sich eine große Metastase der linken Mandibula (Pfeile) im Vergleich zur gesunden rechten Seite (Pfeilspitzen). Die korrespondierende MIBG-Szintigraphie (Abb. c: planare Aufnahmen) zeigt zwar pathologischen Uptake im Bereich der Metastasen, aber keine der Größe des Primärtumors adäquate MIBG-Aufnahme in diesem Bereich. Die Diagnose Neuroblastom wurde histologisch gesichert.

Die MIBG-falsch-positiven Befunde, die in der vorliegenden Studie auftraten, fanden sich in den folgenden Gruppen: 1) Überinterpretation eines physiologischen MIBG-Uptakes in einer gesunden Nebenniere, in Skelettmuskulatur, Darm oder Leber (n=4), 2) Uptake in anderen Raumforderungen der Leber (n=2) wie Hämangiom und fokale noduläre Hyperplasie (FNH),



3) Fehlinterpretation einer MIBG-Anreicherung im Urin in einem ampullären Nierenbeckenkelchsystem (n=2). Der durchschnittliche DS-Wert in diesen Fällen war, wie aus Tabelle 4 ersichtlich, niedrig. In der Literatur finden sich Beispiele für die in einigen Fällen auftretenden Schwierigkeiten, pathologische MIBG-Verteilungsmuster von physiologischem MIBG-Uptake zu unterscheiden: Bonnin et al. <sup>(6)</sup> beschreiben ein weites Spektrum falsch-positiver MIBG-Befunde durch physiologischen Uptake in Nebennieren, Leber, Skelettmuskulatur, Speicheldrüsen, der bei asymmetrischer Verteilung zu Fehlinterpretationen führen kann, wie in der vorliegenden Studie geschehen. Auch Simon et al. sowie Gelfand <sup>(28, 92)</sup> beschreiben das Phänomen der Überinterpretation eines physiologischen MIBG-Uptakes im Kopf/Hals-Bereich durch asymmetrisches Verteilungsmuster. Besondere Schwierigkeiten bereitet auch die Beurteilung des Uptakes in der Leber <sup>(6, 18)</sup>, es kann hier durch den starken physiologischen Uptake einerseits zur Überlagerung pathologischer Befunde kommen, andererseits können ein inhomogenes Verteilungsmuster <sup>(18)</sup> oder auch andere stark durchblutete Prozesse wie Hämangiome <sup>(25)</sup> positive Befunde vortäuschen. Die bei zwei Patienten in der vorliegenden Studie aufgetretene Fehldeutung einer MIBG-Anreicherung in einem ampullären Nierenbeckenkelchsystem wurde exemplarisch von Bahar et al. beschrieben <sup>(2)</sup>. In der Literatur finden sich darüber hinaus noch weitere Beispiele von falsch-positiven MIBG-Szintigraphien, die in der vorliegenden Studie nicht auftraten: eine generelle Anreicherung in stark durchbluteten Organen wie der Milz, einer etwaigen Nebenmilz <sup>(32)</sup> oder in hypervaskularisierten oder entzündlich veränderten Regionen <sup>(22, 32, 47)</sup>. Kushner et al. berichten neben MIBG falsch-negativen Knochenmarksmetastasen auch vom Vorkommen MIBG falsch-positiver Knochenmarksbefunde <sup>(58)</sup>, von der Hardt et al. berichten vom seltenen Fall eines MIBG-positiven Osteosarkoms <sup>(107)</sup>.

Die beiden MIBG-positiven Ganglioneurome stellen in der Beurteilung in zweierlei Hinsicht einen Sonderfall dar: Beide waren erstens weder in der MIBG-Szintigraphie noch in der MRT (und folglich auch nicht in der kombinierten Befundung) von einem Neuroblastom zu unterscheiden, die Diagnose Ganglioneurom wurde hier erst durch die histologische Aufarbeitung gestellt. Zweitens sind MIBG-positive Ganglioneurome in der Literatur zwar beschrieben<sup>(9, 30)</sup>, gelten allgemein aber als selten<sup>(18, 80)</sup>. Dies wird von verschiedenen Autoren auf einen Zusammenhang zwischen dem Differenzierungsgrad eines Tumors und dem MIBG-Uptake zurückgeführt<sup>(9, 37, 68)</sup>. Danach ist der Uptake umso geringer, je höher differenziert der Tumor ist, ein hochdifferenziertes Ganglioneurom ist danach „im Allgemeinen“ MIBG-negativ<sup>(86)</sup>. Demgegenüber berichten Geörger et al.<sup>(30)</sup> von einem Anteil MIBG-positiver Ganglioneurome von 57%.

Einen weiteren Sonderfall stellt das in der vorliegenden Studie bei einem Patienten aufgetretene MIBG-negative Phäochromozytom dar (Abb. 10): Die MIBG-Szintigraphie gilt auch in der Diagnostik des Phäochromozytoms als hocho sensitiv<sup>(27, 66, 101)</sup>, als neuroendokriner Tumor mit ähnlichem biologischen Verhalten wie ein Neuroblastom stellt sich auch das Phäochromozytom im Regelfall MIBG-positiv dar. Der mangelnde MIBG-Uptake im vorliegenden Fall wäre somit als „falsch-negativ“ in Bezug auf Phäochromozytome zu betrachten, wurde aber in Bezug auf die Fragestellung „Neuroblastom-Befall“ in der Konsequenz als richtig-negativ gewertet. Im Regelfall eines MIBG-positiven Phäochromozytoms wäre hier ein eindeutig falsch-positiver Befund in Bezug auf die Fragestellung „Neuroblastom-Befall“ zu erwarten gewesen. In der Literatur finden sich Sensitivitätsangaben der MIBG-Szintigraphie in der Diagnostik des Phäochromozytoms von ca. 88-90%<sup>(3, 63)</sup>, so dass auch hier auf eine Rate von ca. 10% falsch-negativen Befunden geschlossen werden kann, wie dies auch schon für Neuroblastome beschrieben wurde<sup>(5, 74)</sup>.

Vergleicht man in der vorliegenden Studie die Sensitivitäts- und Spezifitätswerte in Erstuntersuchungen und Folgeuntersuchungen (Tab. 4), so fällt ein Anstieg beider Werte in den Folgeuntersuchungen auf. Dieser ist möglicherweise mitbedingt durch die Tatsache, dass in den Folgeuntersuchungen die Untersucher die Vorbefunde kannten und sie heranziehen mussten, um das MIBG-Verhalten einer Läsion – Progression, Regression oder Verschwinden – im Verlauf beurteilen zu können. Möglicherweise handelt es sich hierbei folglich, wie auch schon oben ausgeführt, um eine Beeinflussung der Untersuchungsergebnisse in den Folgeuntersuchungen.

### 6.3 Magnetresonanztomographie

Wie die MIBG-Szintigraphie hat auch die Magnetresonanztomographie (MRT) heute einen hohen Stellenwert in der bildgebenden Diagnostik des Neuroblastoms <sup>(16, 46, 56, 70, 91)</sup>. Dieser gründet sich hauptsächlich auf zahlreiche Vorteile der MRT gegenüber anderen Untersuchungstechniken: Hohe Sensitivität, besonders in der Erfassung von Knochenmarksläsionen <sup>(13, 59, 61, 98)</sup>, hohes Auflösungsvermögen und kontrastreiche Weichteildarstellung <sup>(94)</sup>, Darstellung der Binnenstruktur einer Raumforderung, ihrer Ausdehnung und ihrer anatomischen Beziehungen zu benachbarten Strukturen, dadurch auch Beurteilbarkeit der Operabilität <sup>(12, 15, 21, 69)</sup>, und schließlich, besonders bei pädiatrischen Patienten von Bedeutung, fehlende Strahlenbelastung <sup>(59)</sup>.

Als Nachteile der MRT werden angeführt eine niedrige Spezifität <sup>(19, 70)</sup>, zwar gute Darstellbarkeit von Knochenmarks-, aber schlechte Erfassung von Knochen- und Lungenbefunden <sup>(59)</sup>, Schwierigkeiten bei der Erfassung kleiner Veränderungen (<13 mm), beispielsweise in Lymphknoten <sup>(54, 56)</sup>, Schwierigkeiten in der Beurteilung der Vitalität von Tumorresten nach Therapie, insbesondere eine hohe Rate von falsch-positiven Knochenmarksbefunden nach Therapie <sup>(56, 61, 99)</sup>, und schließlich die verhältnismäßig lange Untersuchungsdauer, die gerade bei Kindern häufig eine Sedierung oder Narkose nötig macht <sup>(56)</sup>.

Auch in der vorliegenden Studie zeigte sich die Sensitivität der MRT (86%) deutlich höher als die Spezifität (77%). Auffällig war allerdings ein deutlicher Rückgang der Sensitivität von 93% in den Erstuntersuchungen auf 68% in den Folgeuntersuchungen. Eine mögliche Erklärung für diese Beobachtung sind schnelle Änderungen in Signalverhalten und/oder Größe der jeweiligen Läsionen unter spezifischer Therapie, wie es in der vorliegenden Studie sowohl in vitalen Primärtumorresten als auch in Knochenmarksmetastasen beobachtet werden

konnte. Dies führte in einigen Fällen zu falsch-negativen Befunden; Tumorpersistenz oder – Progression in den betreffenden Läsionen konnte durch andere Untersuchungen im weiteren Verlauf (MIBG-Szintigraphie, Biopsie oder auch beides) bestätigt werden. Kushner<sup>(56)</sup> berichtet von Schwächen der MRT in der Erfassung kleiner Läsionen (<13mm), andere Autoren wie Krausz et al. oder Hashimoto et al.<sup>(38, 54)</sup> nennen als Vorteile der MIBG-Szintigraphie gegenüber anderen Verfahren – wie der MRT – gerade die Möglichkeit, auch kleine, vitale Läsionen zu erfassen, die den anderen Verfahren oft entgingen. Takemoto et al.<sup>(98)</sup> beschreiben die Schwierigkeiten in der Beurteilung einzelner Läsionen nach Therapie allein durch die MRT, die sowohl – häufiger – zu falsch-positiven als auch zu falsch-negativen Befunden führen können. Bemerkenswert ist ferner, dass in der vorliegenden Studie 9 der 12 in den Folgeuntersuchungen falsch-negativen MRT-Befunde in einer einzigen Patientin auftraten, auch dies kann als mögliche Erklärung für die sehr niedrige Sensitivität in den Verlaufskontrolluntersuchungen herangezogen werden.

Zwei weitere falsch-negative MRT-Befunde ergaben sich aus der Fehldeutung zweier Neuroblastome als Rhabdomyosarkom bzw. als Wilms-Tumor (Abb. 7). Es handelte sich hierbei um ausgedehnte Tumoren, deren Ursprungsgewebe durch die MRT nicht eindeutig festgestellt werden konnte. Insbesondere die Schwierigkeiten, ein großes Neuroblastom allein mit Hilfe der MRT von einem Nephroblastom (Wilms-Tumor) zu unterscheiden, sind in der Literatur beschrieben<sup>(42, 70)</sup>, auch wenn andere Autoren wie Dietrich et al.<sup>(19)</sup> von einer einfachen Unterscheidung zwischen abdominellen Neuroblastomen und Nephroblastomen berichten.

Die Hauptquellen falsch-positiver MRT-Befunde waren reaktive Veränderungen im Gebiet ehemaliger Neuroblastom-Metastasen nach Therapieende und im Gebiet ehemaliger Primärtumoren sowohl nach chirurgischer Therapie (Abb. 9) als auch nach Bestrahlung. In der Literatur finden sich zahlreiche Hinweise auf Schwächen der MRT bei der Beurteilung der Vitalität von Tumorresten, und insbesondere auf eine hohe Rate falsch-positiver Knochenmarksbefunde, nach spezifischer Therapie <sup>(56, 61, 98, 99)</sup>. Als Erklärung für die falsch-positiven Knochenmarksbefunde führen die genannten Autoren akute Knochenmarksveränderungen im Anschluss an die verschiedenen Therapieformen (Chemotherapie, Bestrahlung oder Knochenmarkstransplantation) an, so zum Beispiel Ödem, Einblutung, Entzündung oder Nekrose. Auch Myelofibrose oder fettiger Umbau als Therapiekonsequenz sowie die Regeneration der Hämatopoese werden als Ursachen falsch-positiver Befunde genannt. Laffan et al. <sup>(59)</sup> nennen als weitere Ursache schon vor einer möglichen Therapie die altersabhängige Umwandlung von hämatopoetischem Knochenmark zu Fettmark, die ebenfalls zu Fehlinterpretationen im Sinne falsch-positiver Befunde führen könne.

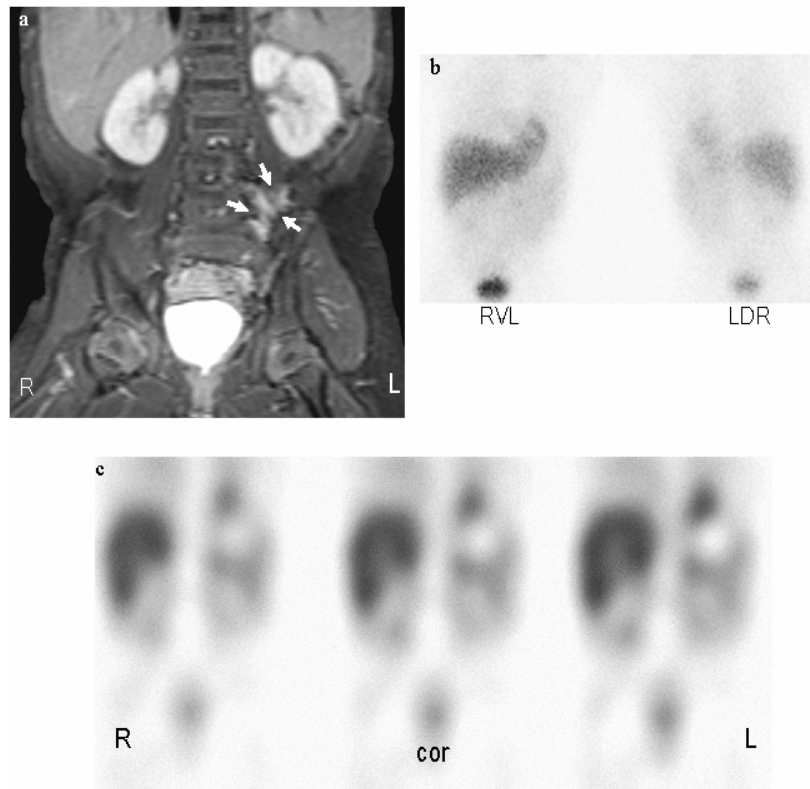


Abbildung 9: Falsch-positiver Befund der MRT. 2-jähriger Junge ein Jahr nach Resektion eines Neuroblastoms Stadium III mit reaktiven Veränderungen im Bereich des Primärtumors.

Die MRT-Aufnahme (Abb. a: koronar T1-gewichtet mit Kontrastmittelgabe) zeigt eine KM-aufnehmende Raumforderung paravertebral links (Pfeile), eine Entscheidung, ob es sich um einen vitalen Tumor oder um reaktive Veränderungen handelt, ist hier nicht möglich. Die korrespondierenden szintigraphischen Aufnahmen (Abb. b: planar; Abb. c: koronare SPECT-Rekonstruktionen) ergeben keinen Anhalt für Tumorpersistenz. Tumorfreiheit wurde durch Biopsie und zweijährige Nachbeobachtung bestätigt.

Weitere falsch-positive MRT-Befunde lieferten aus anderer Ursache vergrößerte Lymphknoten, bei denen in der MRT nur die morphologische Vergrößerung beschrieben werden konnte, im weiteren Verlauf jedoch kein Anhalt für Tumordinfiltration bestand. Zwei Ganglioneurome und ein Phäochromozytom (Abb. 10) wurden in der MRT fälschlicherweise als Neuroblastome eingeordnet, bei gleichem Ursprung aus der Nebenniere und gleicher Binnenstruktur ist bei diesen Tumoren eine Unterscheidung vom Neuroblastom allein aufgrund der MRT nicht möglich<sup>(51, 52, 75)</sup>. Anzuführen ist an dieser Stelle auch das in der vorliegenden Studie einmalig aufgetretene Nebennierenrindenzinom. Auch hierbei wird in der Literatur von häufigen Schwierigkeiten in der Differentialdiagnose zum Neuroblastom

allein mit Hilfe der MRT berichtet, da auch dieser Tumor seinen Ursprung in der Nebenniere hat und häufig eine ähnliche Binnenstruktur wie das Neuroblastom aufweist<sup>(81)</sup>. Es wäre folglich auch hier ein falsch-positiver Befund zu erwarten gewesen. Das genannte Nebennierenrindenzarzinom wurde allerdings aufgrund seiner Größe, einer resultierenden Deformation der Niere sowie einer Pseudokapsel als Wilms-Tumor aufgefasst und in der Konsequenz als richtig-negativ in Bezug auf Neuroblastom-Befall gewertet.



## 6.4 Kombinierte Befundung

Um eine kombinierte Befundung von MIBG-Szintigraphie und MRT neuroblastomverdächtiger Läsionen sinnvoll durchführen zu können, sind einige Voraussetzungen nötig: Die zu beurteilende Region muss in beiden Modalitäten im Abbildungsfenster liegen, es sollte, wenn möglich, in beiden Modalitäten die gleiche Schnittebene zur Befundung herangezogen werden. Ferner sollte zwischen den beiden Untersuchungsmodalitäten ein möglichst geringer Zeitabstand liegen. Dies ist besonders von Bedeutung, wenn zwischen den beiden Untersuchungen spezifische Therapiemaßnahmen durchgeführt werden, da ansonsten ein direkter Vergleich erschwert wird. Notwendige Therapien haben allerdings Vorrang vor der bildgebenden Diagnostik.

Zum gegenwärtigen Zeitpunkt finden sich in der Literatur wenige Studien, die eine kombinierte Befundung zweier Untersuchungsmethoden in der Diagnostik des Neuroblastoms beschreiben. Tang et al. <sup>(100)</sup> beschreiben die gemeinsame Durchführung und Befundung von <sup>131</sup>I-MIBG-Szintigraphie und CT unter Verwendung eines kombinierten CT- und Szintillations-Scanners bei drei Neuroblastom-Patienten und berichten von einem Informationsgewinn durch Kombination eines funktionellen mit einem morphologischen bildgebenden Verfahren. Vergleichende Studien zwischen MIBG-Szintigraphie und MRT in der Diagnostik des Neuroblastoms wurden in den vergangenen Jahren von verschiedenen Autoren publiziert <sup>(8, 13, 61)</sup>, darin wurden in erster Linie Knochenmarksläsionen untersucht. Die zitierten Autoren berichten von einem hohen Anteil MIBG-falsch-negativer Knochenmarksmetastasen, die mittels MRT erfasst werden konnten, ferner von einer geringen Spezifität der MRT. Diese Ergebnisse bestätigten sich auch in der vorliegenden Studie, nicht nur für Knochenmarksbefunde, sondern generell für neuroblastomverdächtige Läsionen. Wie

aus den Tabellen 4 und 5 ersichtlich, ergab sich für die MIBG-Szintigraphie eine verhältnismäßig geringe Sensitivität, die MRT zeigte sich relativ unspezifisch.

In einer kombinierten Befundung beider Untersuchungsverfahren ist ein deutlicher Anstieg von Sensitivität und Spezifität gegenüber den Einzelmodalitäten zu erwarten. Dieser Anstieg lässt sich damit begründen, dass hierbei die Vorteile beider Modalitäten genutzt werden können, eventuelle Schwächen einer Modalität können im Idealfall durch das Potential der anderen ausgeglichen werden. In der vorliegenden Studie erfüllte sich diese Erwartung, es ergab sich – wie aus Tabelle 6 ersichtlich – ein deutlicher Anstieg von Sensitivität (auf 99%) und Spezifität (auf 95%).

Für die MRT wurde in der vorliegenden Studie ein unerwarteter Rückgang der Sensitivität von den Erstuntersuchungen zu den Folgeuntersuchungen festgestellt, der auf eine erhöhte Rate falsch-negativer Befunde durch unter spezifischer Therapie in Größe und/oder Signalverhalten veränderte Neuroblastom-Läsionen zurückgeführt wurde, die Spezifität blieb nahezu unverändert (Tabelle 5). Demgegenüber ergab sich für die MIBG-Szintigraphie ein Anstieg von Sensitivität und Spezifität von den Erstuntersuchungen zu den Folgeuntersuchungen (Tabelle 4). In der kombinierten Befundung lagen die Werte für Sensitivität (100%) und Spezifität (92%) in den Erstuntersuchungen deutlich über denen der Einzelmodalitäten, und auch in den Folgeuntersuchungen lagen sie mit 97% bzw. 98% deutlich höher. Größere Veränderungen zwischen Erst- und Folgeuntersuchungen konnten hierbei nicht festgestellt werden. Die Einzelheiten finden sich in Tabelle 6.

Von besonderer Bedeutung, um die Vorteile einer kombinierten Befundung gegenüber einer alleinigen Betrachtung der Einzelmodalitäten aufzuzeigen, sind die 76 Fälle der vorliegenden Studie, in denen MIBG-Szintigraphie und MRT widersprüchliche Befunde ergaben. Eine

Aufstellung dieser Fälle findet sich in Tabelle 7. Es zeigt sich, dass die durchschnittlich ermittelten Werte für die diagnostische Sicherheit (DS-Wert) der falsch-positiven und falsch-negativen Befunde – sowohl in der Szintigraphie als auch in der MRT – niedriger waren als bei den entsprechenden richtig-positiven und richtig-negativen Befunden. So ergab sich beispielsweise für die falsch-negativen MIBG-Befunde ein durchschnittlicher DS-Wert von 2,5. Den Hauptteil dieser falsch-negativen MIBG-Befunde stellten, wie oben ausgeführt, Knochen- und Knochenmarksmetastasen. Die korrespondierenden MRT-Befunde waren in diesen Fällen meist eindeutig positiv, der mittlere DS-Wert betrug 2,9. Die niedrigsten DS-Werte traten bei den falsch-positiven Befunden auf, was sich folgendermaßen erklären lässt: Bei negativen Befunden treten im Allgemeinen weniger fragliche Befunde auf als bei positiven, ein negativer Befund wird meist entweder als negativ oder eben als nicht-negativ (positiv) eingeordnet, der Untersucher hat dabei meist wenig Entscheidungsspielraum und ist sich dadurch sicherer in seiner Beurteilung, der DS-Wert ist höher. Bei fraglich positiven Befunden hingegen besteht eine höhere Neigung zu Fehl- oder Überinterpretationen, diese Interpretationsunsicherheiten spiegeln sich in einem niedrigeren DS-Wert wider.

Noch deutlicher wird dies am Beispiel der falsch-positiven MIBG-Befunde mit Diskrepanz zur MRT: Für diese ergab sich ein durchschnittlicher DS-Wert von nur 1,4, für die korrespondierenden richtig-negativen MRT-Befunde allerdings ein solcher von 3,0. In 6 dieser 8 diskrepanten Fälle handelte es sich um physiologische Strukturen, bei denen aufgrund eines inhomogenen MIBG-Verteilungsmusters ein fraglich positiver Befund gestellt wurde. Die korrespondierenden MRT-Befunde waren hierbei allerdings, ohne Unsicherheiten bei den Untersuchern, klar negativ. Auch in den zwei noch verbleibenden Fällen führte die MRT aufgrund des höheren DS-Wertes zum richtig-negativen Ergebnis in der kombinierten Befundung und erhärtete darüber hinaus die später gesicherte Diagnose einer fokalen nodulären Hyperplasie bzw. eines Leberhämangioms.

In der MRT zeigten sich Schwierigkeiten, posttherapeutische Veränderungen von vitalen Tumorresten abzugrenzen, was zu falsch-positiven Befunden führte. In der kombinierten Befundung konnte hierbei die MIBG-Szintigraphie zur Klärung herangezogen werden, posttherapeutische Veränderungen zeigten keinen MIBG-Uptake. Auch in den Fällen, in denen in der MRT der Ursprungsort des Tumors nicht eindeutig ermittelt werden konnte – den beiden Fehldeutungen als Wilms-Tumor (Abb. 7) und Rhabdomyosarkom –, gelang in der kombinierten Befundung durch Zuhilfenahme der MIBG-Szintigraphie die Diagnosestellung eines Neuroblastoms.

In der kombinierten Befundung verblieben ein falsch-negativer und drei falsch-positive Befunde. Bei dem falsch-negativen Befund handelte es sich um eine Knochenmetastase, die sich nach positivem Befund in beiden Modalitäten bei der Erstuntersuchung in der anschließenden Folgeuntersuchung nicht darstellte, deren Existenz aber durch den weiteren Verlauf bestätigt wurde.

Bei den drei falsch-positiven Befunden handelte es sich um zwei Ganglioneurome und ein Phäochromozytom (Abb. 10). Die beiden Ganglioneurome stellten sich in der MRT als von der Nebenniere ausgehende Tumore dar, eine Unterscheidung von einem Neuroblastom war mit den Mitteln der MRT nicht möglich. Darüber hinaus zeigten beide Tumoren auch einen deutlichen MIBG-Uptake – der, wie oben dargestellt, zwar vorkommt, für ein Ganglioneurom allerdings nicht dem Regelfall entspricht. Die Ganglioneurome wurden folglich mit einem DS-Wert von 3 in beiden Modalitäten als positiv gewertet, die spätere Diagnosesicherung ergab sich durch histologische Aufarbeitung einer Biopsie. Im Fall des Phäochromozytoms zeigte sich in der MRT wiederum ein von der Nebenniere ausgehender Tumor, der mit einem DS-Wert von 3 als positiv in Bezug auf Neuroblastom-Befall gewertet wurde. In der korrespondierenden Region zeigte sich in der MIBG-Szintigraphie keine Aktivitätsanreicherung – was, wie oben ausgeführt, untypisch für ein Phäochromozytom ist –,

so dass hier mit einem DS-Wert von ebenfalls 3 ein negativer Befund vermerkt wurde. Bei gleichem DS-Wert wurde der Befund gemäß der Studienvorgabe als positiv gewertet, die Diagnose wurde hier ebenfalls durch histologische Aufarbeitung gesichert (Abb. 10).

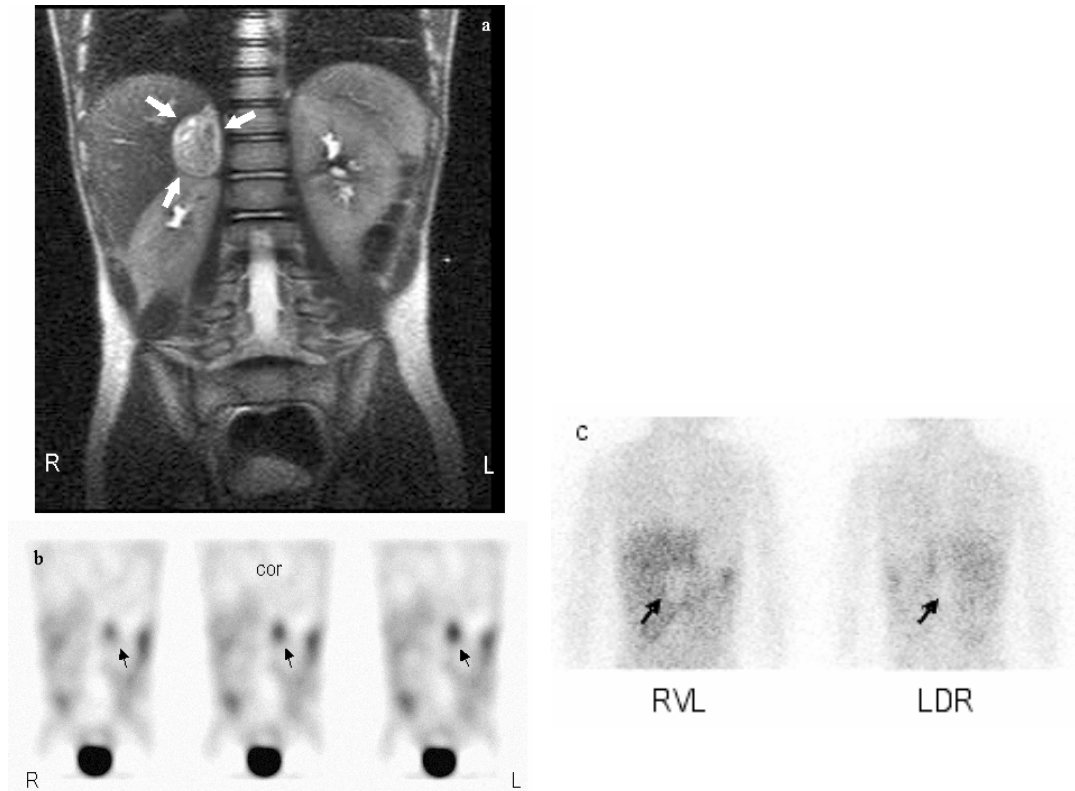


Abbildung 10: Falsch-positiver Befund in der kombinierten Befundung. 4-jähriger Junge mit rechtsseitigem Phäochromozytom.

In der MRT (Abb. a: koronar T2-gewichtet) zeigt sich ein Tumor der rechten Nebenniere (Pfeile), der aufgrund seines Ursprungs und seiner Binnenstruktur als Neuroblastom gewertet wurde. Die korrespondierende MIBG-Szintigraphie (Abb. b: koronare SPECT-Rekonstruktionen, Abb. c: planare Aufnahmen) unterstützen den Tumorverdacht rechts nicht, es fällt hier vielmehr eine ausgeprägte MIBG-Minderspeicherung (Pfeile in Abb. c) auf. Die kompensatorische, kräftige MIBG-Mehrspeicherung der linken Nebenniere (Pfeile in Abb. b) wurde hingegen in der Szintigraphie als pathologischer (falsch-positiver) Befund gewertet. Die Diagnose eines rechtsseitigen Phäochromozytoms wurde histologisch gesichert.

In diesen drei falsch-positiven Fällen wurde das weitere therapeutische Vorgehen durch die Fehlinterpretation nicht negativ beeinflusst: Ein weiter abklärungsbedürftiger Tumor wurde in allen drei Fällen entdeckt, der nächste diagnostische Schritt war die Histologiegewinnung. Es besteht bei diesem Vorgehen kein Unterschied zwischen Neuroblastom, Ganglioneurom und Phäochromozytom.

Das hohe und kontrastreiche Auflösungsvermögen der MRT in der Weichgewebsdarstellung<sup>(94)</sup> war zusätzlich richtungweisend zur Ermittlung der Differentialdiagnose in den in dieser Studie aufgetretenen Fällen von Nebennierenblutungen, Lymphangiomen und Thymushyperplasie, nachdem diese Fälle sich richtig-negativ in beiden Modalitäten dargestellt hatten. Im Fall des aufgetretenen Nebennierenrindenzarzinoms wurden die Befunde in beiden Modalitäten als richtig-negativ bewertet. Es zeigte sich erwartungsgemäß keinerlei MIBG-Uptake, in der MRT wurde die Raumforderung aber aufgrund ihrer Größe und Deformierung der Niere sowie einer Pseudokapsel als Wilms-Tumor fehlgedeutet. Im häufigeren Falle bereitet aber, wie oben ausgeführt, auch ein Nebennierenrindenzarzinom in der MRT Schwierigkeiten in der Abgrenzung vom Neuroblastom aufgrund des gleichen Ursprungsgewebes und der gleichen Binnenstruktur<sup>(81)</sup>.

## 6.5 Schlussfolgerung

In der vorliegenden Studie wurde das Potential von  $^{123}\text{I}$ -MIBG-Szintigraphie und MRT zur Detektion einzelner Läsionen im Rahmen der bildgebenden Diagnostik des kindlichen Neuroblastoms sowie die Frage eines möglichen Informationszuwachses durch kombinierte Befundung beider genannter Verfahren untersucht. Zusammenfassend lässt sich festhalten, dass sich in der vorliegenden Studie die MIBG-Szintigraphie als hochspezifisch und spezifischer als die MRT zum Nachweis einzelner Neuroblastom-Läsionen erwies. Ein weiterer positiver Aspekt der MIBG-Szintigraphie gegenüber der MRT, der auch in der vorliegenden Studie zum Tragen kam, ist ihre höhere Aussagekraft bezüglich der biologischen Aktivität einer suspekten Läsion (vgl. Abb. 9). Die MRT hingegen wies eine höhere Sensitivität auf, ferner besteht durch die höhere Ortsauflösung eine gute Beurteilbarkeit der anatomischen Verhältnisse, die für die Operationsplanung entscheidend ist. Aufgrund dieser genauen Darstellung der anatomischen Verhältnisse erwies sich die MRT darüber hinaus als hilfreich für die Diagnosefindung bei MIBG-negativen Läsionen.

In der kombinierten Befundung beider Methoden konnten die verschiedenen Stärken der beiden Modalitäten additiv genutzt werden, Schwachstellen einer Untersuchungsmethode ließen sich durch die andere ausgleichen. Dies war der Fall bei den 32 aufgetretenen MIBG-falsch-negativen Knochen- und Knochenmarksläsionen, die sich bis auf eine Ausnahme in der MRT deutlich demarkierten. Als weiteres Beispiel konnte die MIBG-Szintigraphie in den Fällen, in denen posttherapeutische Veränderungen zu falsch-positiven Befunden der MRT führten, durch ihre hohe Spezifität zur Klärung beitragen. In der Konsequenz zeigte sich in der kombinierten Befundung, verglichen mit den Einzelmodalitäten, ein deutlicher Anstieg von läsionsbezogener Sensitivität und Spezifität.

Ein wesentlicher Bestandteil im Staging von Neuroblastomen nach dem INSS<sup>(11)</sup> sind Befunde bildgebender Untersuchungen. Auch wenn dabei eher ein patientenbezogener Untersuchungsansatz von Bedeutung ist – es beispielsweise bei metastasierter Erkrankung nicht immer nötig ist, jede einzelne Metastase nachzuweisen<sup>(5)</sup> –, so ist die Kenntnis der Erfassungsgenauigkeit einzelner Läsionen durch die jeweilige Untersuchungsmodalität dennoch eine Grundlage eines exakten klinischen Stagings. Aufgrund der großen Bedeutung und der weitreichenden Konsequenzen des Stagings, beispielsweise für die Erstellung bedarfsgerechter therapeutischer Konzepte, sind im Rahmen des Stagings möglichst exakte bildgebende Untersuchungen mit möglichst hoher Sensitivität und Spezifität zu fordern. Beide Parameter ließen sich in der vorliegenden Studie, bezogen auf Einzelläsionen, durch die kombinierte Befundung von MIBG-Szintigraphie und MRT eindrucksvoll steigern. Diese bedingt somit einen Zuwachs an diagnostischer Information.



## 7. Zusammenfassung

Ziel der vorliegenden Studie war eine Bewertung des Potentials zweier verschiedener bildgebender Untersuchungsmodalitäten in der Detektion von Einzelläsionen des Neuroblastoms. Diese beiden Untersuchungsmodalitäten waren

- <sup>123</sup>I-MIBG-Szintigraphie und
- Magnetresonanztomographie (MRT).

Zusätzlich zur Untersuchung der beiden Einzelverfahren sollte auch eine **kombinierte Befundung** beider Modalitäten unter der gleichen Fragestellung – Erfassungspotential für einzelne Neuroblastom-Läsionen – untersucht werden.

Dazu wurden 193 neuroblastomverdächtige Läsionen in 50 Untersuchungsparen von MIBG-Szintigraphie und MRT retrospektiv von jeweils 2 Untersuchern zunächst in den Einzelmodalitäten beurteilt, anschließend eine kombinierten Befundung unterzogen. Die Diagnosesicherung erfolgte anhand von histopathologischen und klinischen Befunden. Die 193 untersuchten Läsionen wurden in zwei Gruppen aufgeteilt:

- „Erstuntersuchungen“ (n=115): Die Läsionen in dieser Gruppe waren bei der betrachteten Untersuchung erstmals aufgetreten.
- „Folgeuntersuchungen“ (n=78): Die Läsionen in dieser Gruppe waren auch schon in Voruntersuchungen nachweisbar.

Die unter diesen Voraussetzungen ermittelte läsionsbezogene Sensitivität der MIBG-Szintigraphie betrug 69% („Erstuntersuchungen“ 67%, „Folgeuntersuchungen“ 76%), die Spezifität betrug 85% („Erstuntersuchungen“ 68%, „Folgeuntersuchungen“ 95%). Für die

MRT wurde eine Sensitivität von 86% („Erstuntersuchungen“ 93%, „Folgeuntersuchungen“ 68%) und eine Spezifität von 77% („Erstuntersuchungen“ 76%, „Folgeuntersuchungen“ 78%) ermittelt. Durch die kombinierte Befundung beider Verfahren wurde eine Steigerung der läsionsbezogenen Sensitivität auf 99% („Erstuntersuchungen“ 100%, „Folgeuntersuchungen“ 97%) und der Spezifität auf 95% („Erstuntersuchungen“ 92%, „Folgeuntersuchungen“ 98%) erreicht.

Als Schwachstellen in der Sensitivität der MIBG-Szintigraphie erwiesen sich falsch-negative Knochenmetastasen, die für 32 von 39 falsch-negativen Befunden verantwortlich waren, sowie Metastasen in anderer Lokalisation (n=6) und ein MIBG-negatives primäres Neuroblastom. Die 10 falsch-positiven szintigraphischen Befunde setzten sich aus Überinterpretationen physiologischer Aktivitätsanreicherungen (n=6), Nebennierentumoren anderer Genese (n=2: Ganglioneurome) und benignen Lebertumoren (n=2: Hämangiom, FNH) zusammen.

In der MRT ergaben sich 18 falsch-negative Befunde, die sich aus nicht erfassten Neuroblastom-Metastasen (n=13), nicht erfassten vitalen Tumorresten unter Chemotherapie (n=2) und Fehlinterpretationen von Neuroblastom-Läsionen als Tumoren anderer Genese (n=2: Wilms-Tumor, Rhabdomyosarkom) oder reaktiv verändertes Gewebe (n=1) zusammensetzten. Einschränkungen der Spezifität der MRT äußerten sich in 15 falsch-positiven Befunden, die reaktive Veränderungen nach Therapie (n=10), Nebennierentumoren anderer Genese (n=3: 2Ganglioneurome, 1 Phäochromozytom) und aus anderer Ursache vergrößerte Lymphknoten (n=2) umfassten.

In der kombinierten Befundung verblieben von diesen falschen Befunden drei falsch-positive (2 Ganglioneurome, 1 Phäochromozytom) und ein falsch-negativer (Knochenmetastase).

Die Sensitivitäts- und Spezifitätswerte für die MIBG-Szintigraphie und die MRT liegen in der vorliegenden Studie deutlich unter den in den vergangenen Jahren in der Literatur publizierten Werten. Als eine Erklärung hierfür ist die läsionsbezogene Auswertung in der vorliegenden Studie zu nennen, die im Gegensatz zu einer patientenbezogenen Auswertung steht. In einer patientenbezogenen Auswertung wird eine Untersuchung als richtig-positiv bzw. richtig-negativ gewertet, wenn nur ein richtig-positiver oder –negativer Befund auftritt. Anders als bei einer läsionsbezogenen Auswertung kommt einem eventuellen Nebeneinander von richtigen und falschen Befunden im selben Patienten keine Bedeutung für Sensitivität oder Spezifität zu.

Durch eine kombinierte Befundung beider Verfahren konnte eine Klärung in Fällen mit diskrepanten Ergebnissen der Einzelmodalitäten erreicht werden, fragliche Befunde einer Einzelmodalität konnten durch Einbezug der anderen Modalität bestätigt oder widerlegt werden. Dies spiegelt sich im deutlichen Anstieg von Sensitivität und Spezifität der kombinierten Befundung gegenüber den Einzelverfahren wider.

Um eine bildgebende Untersuchung zum klinischen Staging oder zur Beurteilung des Verlaufs sinnvoll einsetzen zu können, ist es nötig, ihr Potential zur Detektion einzelner Läsionen zu kennen. Maß für eine hohe Aussagekraft ist dabei eine möglichst hohe Sensitivität und Spezifität. Eine Steigerung beider Parameter ließ sich in der vorliegenden Studie durch kombinierte Befundung zweier als Einzelverfahren etablierter bildgebender Untersuchungsmethoden erreichen.

## Danksagung:

Ich möchte mich an dieser Stelle sehr herzlich bei meinem Betreuer, Herrn PD Dr. med.

Thomas Pfluger bedanken, für alles, was er mir beigebracht hat, für die fortdauernd intensive Betreuung und Förderung während der gesamten Zeit der Arbeit, für die stets gute, enge und produktive Zusammenarbeit und dafür, dass er mir, wann immer es nötig war, für meine Rückfragen zur Verfügung stand.

Des Weiteren möchte ich mich beim Direktor der Klinik und Poliklinik für Nuklearmedizin der LMU München, Herrn Prof. Dr. med. Klaus Hahn, bedanken. Auch er ließ mir alle nötige Förderung zuteil werden und stand mir darüber hinaus stets beratend zur Seite.

Mein besonderer Dank gilt ferner allen ärztlichen und nichtärztlichen Mitarbeitern der Klinik und Poliklinik für Nuklearmedizin, die mir jegliche Unterstützung zuteil werden ließen und mir bei Problemen aller Art immer hilfreich zur Seite standen. Namentlich nennen möchte ich hier besonders die leitende MTRA der Abteilung für pädiatrische Nuklearmedizin, Frau Sibylle Fischer, sowie Herrn Dr. med. Christian Vollmar, Herrn Dr. med. Marcus Hacker und Herrn Dr. med. Rupert Schmid.

In gleicher Weise gilt mein Dank allen ärztlichen und nichtärztlichen Mitarbeitern der Abteilung Kernspintomographie, Medizinische Klinik Innenstadt, des Instituts für Klinische Radiologie der LMU München (Direktor: Prof. Dr. med. Maximilian Reiser). Namentlich nennen möchte ich Frau Dr. med. Gerda Leinsinger, die MTRA Frau Elisabeth Stich, und besonders Frau Monika Jany, die mir eine unersetzliche Hilfe bei der Suche nach zurückliegenden Untersuchungen war.

Sehr herzlich möchte ich mich außerdem bei Frau Dr. med. Irene Schmid und Frau Dr. med. Piroshka Schmidt von der Kinderklinik und Poliklinik der LMU München im Dr. von Haunerschen Kinderspital (Direktor: Prof. Dr. med. Dietrich Reinhardt) bedanken, die mir, wann immer es nötig war, zur Klärung auftretender kideronkologischer Fragen zur

Verfügung standen und die sich darüber hinaus durch stete Hilfsbereitschaft bei der Suche nach histopathologischen Befunden zur Diagnosesicherung auszeichneten.

Zu guter Letzt gilt mein Dank Herrn Dipl.-Inf. Ulrich Schmied, der durch schnelle, ausdauernde und kompetente Hilfe bei auftretenden Software- und Hardwareproblemen sehr wesentlich zum Entstehen dieser Arbeit beigetragen hat.

## Literaturverzeichnis:

1. ROTE LISTE 2004. *Rote Liste Arzneimittelverzeichnis für Deutschland; Editio Cantor Verlag für Medizin und Naturwissenschaften; Aulendorf - Frankfurt; 2004*
2. Bahar, RH, Mahmoud, S, Ibrahim, A, al-Gazzar, AH. A false positive I-131 MIBG due to dilated renal pelvis: a case report. *Clin Nucl Med* **1988**; (13):900-902
3. Berglund, AS, Hulthen, UL, Manhem, P, Thorsson, O, Wollmer, P, Tornquist, C. Metaiodobenzylguanidine (MIBG) scintigraphy and computed tomography (CT) in clinical practice. Primary and secondary evaluation for localization of pheochromocytomas. *J Intern Med* **2001**; (249):247-251
4. Berthold, F, Hero, B, Kremens, B, Handgretinger, R, Henze, G, Schilling, FH, Schrappe, M, Simon, T, Spix, C. Long-term results and risk profiles of patients in five consecutive trials (1979-1997) with stage 4 neuroblastoma over 1 year of age. *Cancer Lett* **2003**; (197):11-17
5. Biasotti, S, Garaventa, A, Villavecchia, GP, Cabria, M, Nantron, M, De Bernardi, B. False-negative metaiodobenzylguanidine scintigraphy at diagnosis of neuroblastoma. *Med Pediatr Oncol* **2000**; (35):153-155
6. Bonnin, F, Lumbroso, J, Tenenbaum, F, Hartmann, O, Parmentier, C. Refining interpretation of MIBG scans in children. *J Nucl Med* **1994**; (35):803-810
7. Boubaker, A, Bischof Delaloye, A. Nuclear medicine procedures and neuroblastoma in childhood. Their value in the diagnosis, staging and assessment of response to therapy. *Q J Nucl Med* **2003**; (47):31-40
8. Bourliere Najean, B, Siles, S, Panuel, M, Cammilleri, S, Faure, F, Devred, P, Kaphan, G. Value of MRI and MIBG-1123 scintigraphy in the diagnosis of spinal bone marrow involvement in neuroblastoma in children. *Pediatr Radiol* **1992**; (22):443-446
9. Brans, B, Laureys, G, Schelfhout, V, Wiele, CV, Potter, CR, Dhooge, C, Simons, M, Dierckx, RA. Activity of iodine-123 metaiodobenzylguanidine in childhood neuroblastoma: lack of relation to tumour differentiation in vivo. *Eur J Nucl Med* **1998**; (25):144-149
10. Brodeur, GM. Neuroblastoma: biological insights into a clinical enigma. *Nat Rev Cancer* **2003**; (3):203-216
11. Brodeur, GM, Pritchard, J, Berthold, F, Carlsen, NL, Castel, V, Castelberry, RP, De Bernardi, B, Evans, AE, Favrot, M, Hedborg, F, et al. Revisions of the international criteria for neuroblastoma diagnosis, staging, and response to treatment. *J Clin Oncol* **1993**; (11):1466-1477
12. Castellote, A, Vazquez, E, Vera, J, Piqueras, J, Lucaya, J, Garcia-Pena, P, Jimenez, JA. Cervicothoracic lesions in infants and children. *Radiographics* **1999**; (19):583-600

13. Corbett, R, Olliff, J, Fairley, N, Moyes, J, Husband, J, Pinkerton, R, Carter, R, Treleven, J, McElwain, T, Meller, S. A prospective comparison between magnetic resonance imaging, meta-iodobenzylguanidine scintigraphy and marrow histology/cytology in neuroblastoma. *Eur J Cancer* **1991**; (27):1560-1564
14. Cowie, F, Corbett, R, Pinkerton, CR. Lung involvement in neuroblastoma: incidence and characteristics. *Med Pediatr Oncol* **1997**; (28):429-432
15. Custodio, CM, Semelka, RC, Balci, NC, Mitchell, KM, Freeman, JA. Adrenal neuroblastoma in an adult with tumor thrombus in the inferior vena cava. *J Magn Reson Imaging* **1999**; (9):621-623
16. Daldrup, HE, Link, TM, Wortler, K, Reimer, P, Rummeny, EJ. MR imaging of thoracic tumors in pediatric patients. *AJR Am J Roentgenol* **1998**; (170):1639-1644
17. De Bernardi, B, Nicolas, B, Boni, L, Indolfi, P, Carli, M, Cordero Di Montezemolo, L, Donfrancesco, A, Pession, A, Provenzi, M, di Cataldo, A, Rizzo, A, Tonini, GP, Dallorso, S, Conte, M, Gambini, C, Garaventa, A, Bonetti, F, Zanazzo, A, D'Angelo, P, Bruzzi, P. Disseminated neuroblastoma in children older than one year at diagnosis: comparable results with three consecutive high-dose protocols adopted by the Italian Co-Operative Group for Neuroblastoma. *J Clin Oncol* **2003**; (21):1592-1601
18. Dessner, DA, DiPietro, MA, Shulkin, BL. MIBG detection of hepatic neuroblastoma: correlation with CT, US and surgical findings. *Pediatr Radiol* **1993**; (23):276-280
19. Dietrich, RB, Kangaroo, H, Lenarsky, C, Feig, SA. Neuroblastoma: the role of MR imaging. *AJR Am J Roentgenol* **1987**; (148):937-942
20. English, PT, Moore, C. MRI for Radiographers. *Springer Verlag*; Berlin - Heidelberg - New York; **1995**
21. Faingold, R, Babyn, PS, Yoo, SJ, Dipchand, AI, Weitzman, S. Neuroblastoma with atypical metastases to cardiac and skeletal muscles: MRI features. *Pediatr Radiol* **2003**; (33):584-586
22. Feggi, L, Degli Uberti, E, Pansini, GC, Transforini, G, Prandini, N, Ambrosio, MR, D'Urso, AR, Faggioli, R. Pitfalls in scintigraphic detection of neuroendocrine tumours. *Eur J Nucl Med* **1992**; (19):214-218
23. Fletcher, BD, Miraldi, FD, Cheung, NK. Comparison of radiolabeled monoclonal antibody and magnetic resonance imaging in the detection of metastatic neuroblastoma in bone marrow: preliminary results. *Pediatr Radiol* **1989**; (20):72-75
24. Frappaz, D, Combaret, V, Desuzinges, C, Bouffet, E, Bailly, C, Favrot, MC, Philip, T, Kushner, BH, Gelfand, MJ. Can MIBG scan replace the need for bone marrow assessment at diagnosis and reassessment in stage 4 neuroblastomas? *Bull Cancer* **2004**; (91):E253-E260
25. Frappaz, D, Giammarile, F, Thiesse, P, Ranchere-Vince, D, Louis, D, Guibaud, L, Souillet, G, Combaret, V, Schell, M, Bergeron, C. False positive MIBG scan. *Med Pediatr Oncol* **1997**; (29):589-592

26. Garaventa, A, Gambini, C, Villavecchia, G, Di Cataldo, A, Bertolazzi, L, Pizzitola, MR, De Bernardi, B, Haupt, R. Second malignancies in children with neuroblastoma after combined treatment with 131I-metaiodobenzylguanidine. *Cancer* **2003**; (97):1332-1338
27. Gelfand, MJ. Meta-iodobenzylguanidine in children. *Semin Nucl Med* **1993**; (23):231-242.
28. Gelfand, MJ. 123I-MIBG uptake in the neck and shoulders of a neuroblastoma patient: damage to sympathetic innervation blocks uptake in brown adipose tissue. *Pediatr Radiol* **2004**; (34):577-579
29. Gelfand, MJ, Elgazzar, AH, Kriss, VM, Masters, PR, Golsch, GJ. Iodine-123-MIBG SPECT versus planar imaging in children with neural crest tumors. *J Nucl Med* **1994**; (35):1753-1757
30. Geörger, B, Hero, B, Harms, D, Grebe, J, Scheidhauer, K, Berthold, F. Metabolic activity and clinical features of primary ganglioneuromas. *Cancer* **2001**; (91):1905-1913
31. Gordon, I, Peters, AM, Gutman, A, Morony, S, Dicks-Mireaux, C, Pritchard, J. Skeletal assessment in neuroblastoma--the pitfalls of iodine-123-MIBG scans. *J Nucl Med* **1990**; (31):129-134
32. Granata, C, Carlini, C, Conte, M, Claudiani, F, Campus, R, Rizzo, A. False positive MIBG scan due to accessory spleen. *Med Pediatr Oncol* **2001**; (37):138-139
33. Granata, C, Fagnani, AM, Gambini, C, Boglino, C, Bagnulo, S, Cecchetto, G, Federici, S, Inserra, A, Michelazzi, A, Riccipetitoni, G, Rizzo, A, Tamaro, P, Jasonni, V, De Bernardi, B. Features and Outcome of Neuroblastoma detected before birth. *J Pediatr Surg* **2000**; (35):88-91
34. Grovas, A, Fremgen, A, Rauck, A, Ruymann, FB, Hutchinson, CL, Winchester, DP, Menck, HR. The National Cancer Data Base report on patterns of childhood cancers in the United States. *Cancer* **1997**; (80):2321-2332
35. Gurney, JG, Ross, JA, Wall, DA, Bleyer, WA, Severson, RK, Robison, LL. Infant cancer in the U.S.: histology-specific incidence and trends, 1973 to 1992. *J Pediatr Hematol Oncol* **1997**; (19):428-432
36. Haas-Kogan, DA, Swift, PS, Selch, M, Haase, GM, Seeger, RC, Gerbing, RB, Stram, DO, Matthay, KK. Impact of radiotherapy for high-risk neuroblastoma: a Children's Cancer Group study. *Int J Radiat Oncol Biol Phys* **2003**; (56):28-39
37. Hadj-Djilani, NL, Lebtahi, NE, Delaloye, AB, Laurini, R, Beck, D. Diagnosis and follow-up of neuroblastoma by means of iodine-123 metaiodobenzylguanidine scintigraphy and bone scan, and the influence of histology. *Eur J Nucl Med* **1995**; (22):322-329



38. Hashimoto, T, Koizumi, K, Nishina, T, Abe, K. Clinical usefulness of iodine-123-MIBG scintigraphy for patients with neuroblastoma detected by a mass screening survey. *Ann Nucl Med* **2003**; (17):633-640
39. Henry, MC, Tashjian, DB, Breuer, CK. Neuroblastoma update. *Curr Opin Oncol* **2005**; (17):19-23
40. Hero, B, Berthold, F. Leitlinie Neuroblastom. *Deutsche Krebsgesellschaft: Kurzgefasste Interdisziplinäre Leitlinien, 3. Auflage*; **2002**
41. Hero, B, Christiansen, H. Neuroblastom. In: Hiddemann, W, Huber, H, Bartram, CR, Hrsg. Die Onkologie, Teil 2. *Springer Verlag*; Berlin - Heidelberg - New York; **2004**. 1655-1675
42. Hero, B, Graf, N, Simon, T, Weirich, A, Troger, J, Berthold, F. Neuroblastoma preoperatively treated as nephroblastoma: does inadequate therapy worsen the prognosis? *Klin Padiatr* **2002**; (214):157-161
43. Hero, B, Hunneman, DH, Gahr, M, Berthold, F. Evaluation of catecholamine metabolites, mIBG scan, and bone marrow cytology as response markers in stage 4 neuroblastoma. *Med Pediatr Oncol* **2001**; (36):220-223
44. Hoefnagel, CA, de Kraker, J. Childhood neoplasia. In: Murray, IPC, Ell, PJ, Strauss, HW, Hrsg. Nuclear Medicine in Clinical Diagnosis and Treatment. *Churchill Livingstone*; Edinburgh - London - Melbourne - New York; **1994**. 765-772
45. Hughes, M, Marsden, HB, Palmer, MK. Histologic patterns of neuroblastoma related to prognosis and clinical staging. *Cancer* **1974**; (34):1706-1711
46. Hugosson, C, Nyman, R, Jorulf, H, McDonald, P, Rifai, A, Kofide, A, Jacobsson, B. Imaging of abdominal neuroblastoma in children. *Acta Radiol* **1999**; (40):534-542
47. Jacobs, A, Lenoir, P, Delree, M, Ramet, J, Piepsz, A. Unusual Tc-99m MDP and I-123 MIBG images in focal pyelonephritis. *Clin Nucl Med* **1990**; (15):821-824
48. Kaatsch, P, Spix, C. Jahresbericht 2004 des Deutschen Kinderkrebsregisters. *Institut für Medizinische Statistik und Dokumentation der Johannes-Gutenberg-Universität*; Mainz; **2004**
49. Kerbl, R, Urban, CE, Ambros, IM, Dornbusch, HJ, Schwinger, W, Lackner, H, Ladenstein, R, Strenger, V, Gadner, H, Ambros, PF. Neuroblastoma mass screening in late infancy: insights into the biology of neuroblastic tumors. *J Clin Oncol* **2003**; (21):4228-4234
50. Kimmig, B, Brandeis, WE, Eisenhut, M, Bubeck, B, Hermann, HJ, zum Winkel, K. Scintigraphy of a neuroblastoma with I-131 meta-iodobenzylguanidine. *J Nucl Med* **1984**; (25):773-775
51. Koch, CA, Brouwers, FM, Rosenblatt, K, Burman, KD, Davis, MM, Vortmeyer, AO, Pacak, K. Adrenal ganglioneuroma in a patient presenting with severe hypertension and diarrhea. *Endocr Relat Cancer* **2003**; (10):99-107

52. Kornreich, L, Horev, G, Kaplinsky, C, Ziv, N, Grunebaum, M. Neuroblastoma: evaluation with contrast enhanced MR imaging. *Pediatr Radiol* **1991**; (21):566-569
53. Koyama, T, Kanadani, T, Tanaka, M, Nakahara, S, Yamadori, I. A case of Down's syndrome associated with progressive extradural neuroblastoma. *Pediatr Surg Int* **1999**; (15):373-375
54. Krausz, Y. Nuclear endocrinology as a monitoring tool. *Semin Nucl Med* **2001**; (31):238-250
55. Kropp, J, Hofmann, M, Bihl, H. Comparison of MIBG and pentetreotide scintigraphy in children with neuroblastoma. Is the expression of somatostatin receptors a prognostic factor? *Anticancer Res* **1997**; (17):1583-1588
56. Kushner, BH. Neuroblastoma: a disease requiring a multitude of imaging studies. *J Nucl Med* **2004**; (45):1172-1188
57. Kushner, BH, Gilbert, F, Helson, L. Familial neuroblastoma: case reports, literature review, and ethnologic considerations. *Cancer* **1986**; (57):1887-1893
58. Kushner, BH, Yeh, SD, Kramer, K, Larson, SM, Cheung, NK. Impact of metaiodobenzylguanidine scintigraphy on assessing response of high-risk neuroblastoma to dose-intensive induction chemotherapy. *J Clin Oncol* **2003**; (21):1082-1086
59. Laffan, EE, O'Connor, R, Ryan, SP, Donoghue, VB. Whole-body magnetic resonance imaging: a useful additional sequence in paediatric imaging. *Pediatr Radiol* **2004**; (34):472-480
60. Lambert, SR, Yang, LL, Stone, C. Tonic pupil associated with congenital neuroblastoma, Hirschsprung disease, and central hypoventilation syndrome. *Am J Ophthalmol* **2000**; (130):238-240
61. Lebtahi, N, Gudinchet, F, Nenadov-Beck, M, Beck, D, Bischof Delaloye, A. Evaluating bone marrow metastasis of neuroblastoma with iodine-123-MIBG scintigraphy and MRI. *J Nucl Med* **1997**; (38):1389-1392
62. Leung, A, Shapiro, B, Hattner, R, Kim, E, de Kraker, J, Ghazzar, N, Hartmann, O, Hoefnagel, CA, Jamadar, DA, Kloos, R, Lizotte, P, Lumbroso, J, Rufini, V, Shulkin, BL, Sisson, JC, Thein, A, Troncione, L. Specificity of radioiodinated MIBG for neural crest tumors in childhood. *J Nucl Med* **1997**; (38):1352-1357
63. Mannelli, M, Ianni, L, Cilotti, A, Conti, A. Pheochromocytoma in Italy: a multicentric retrospective study. *Eur J Endocrinol* **1999**; (141):619-624
64. Maris, JM, Chatten, J, Meadows, AT, Biegel, JA, Brodeur, GM. Familial neuroblastoma: a three-generation pedigree and a further association with Hirschsprung disease. *Med Pediatr Oncol* **1997**; (28):1-5

65. Matthay, KK, Brisse, H, Couanet, D, Couturier, J, Benard, J, Mosseri, V, Edeline, V, Lumbroso, J, Valteau-Couanet, D, Michon, J. Central nervous system metastases in neuroblastoma: radiologic, clinical, and biologic features in 23 patients. *Cancer* **2003**; (98):155-165
66. Maurea, S, Klain, M, Caraco, C, Ziviello, M, Salvatore, M. Diagnostic accuracy of radionuclide imaging using <sup>131</sup>I nor-cholesterol or meta-iodobenzylguanidine in patients with hypersecreting or non-hypersecreting adrenal tumours. *Nucl Med Commun* **2002**; (23):951-960
67. McEwan, AJ, Shapiro, B, Sisson, JC, Beierwaltes, WH, Ackery, DM. Radio-iodobenzylguanidine for the scintigraphic location and therapy of adrenergic tumors. *Semin Nucl Med* **1985**; (15):132-153
68. Moyes, JS, Babich, JW, Carter, R, Meller, ST, Agrawal, M, McElwain, TJ. Quantitative study of radioiodinated metaiodobenzylguanidine uptake in children with neuroblastoma: correlation with tumor histopathology. *J Nucl Med* **1989**; (30):474-480
69. Müller, MF, Krestin, GP, Willi, UV. Abdominal tumors in children. A comparison between magnetic resonance tomography (MRT) and ultrasonography (US). *Rofu Fortschr Geb Rontgenstr Neuen Bildgeb Verfahr* **1993**; (158):9-14
70. Ng, YY, Kingston, JE. The role of radiology in the staging of neuroblastoma. *Clin Radiol* **1993**; (47):226-235
71. Nguyen, NP, Sallah, S, Ludin, A, Salehpour, MR, Karlsson, U, Files, B, Strandjord, S. Neuroblastoma producing spinal cord compression: rapid relief with low dose of radiation. *Anticancer Res* **2000**; (20):4687-4690
72. Okuyama, C, Ushijima, Y, Kubota, T, Nakamura, T, Kikkawa, M, Nishimura, T. Utility of follow-up studies using meta-[<sup>123</sup>I]iodobenzylguanidine scintigraphy for detecting recurrent neuroblastoma. *Nucl Med Commun* **2002**; (23):663-672
73. Olivier, P, Colarinha, P, Fettich, J, Fischer, S, Frokier, J, Giammarile, F, Gordon, I, Hahn, K, Kabasakal, L, Mann, M, Mitjavila, M, Piepsz, A, Porn, U, Sixt, R, Van Velzen, J. Guidelines for radioiodinated MIBG scintigraphy in children. *Eur J Nucl Med Mol Imaging* **2003**; (30):B45-50
74. Osmanagaoglu, K, Lippens, M, Benoit, Y, Obrie, E, Schelstraete, K, Simons, M. A comparison of iodine-123 meta-iodobenzylguanidine scintigraphy and single bone marrow aspiration biopsy in the diagnosis and follow-up of 26 children with neuroblastoma. *Eur J Nucl Med* **1993**; (20):1154-1160
75. Otal, P, Mezghani, S, Hassissene, S, Maleux, G, Colombier, D, Rousseau, H, Joffre, F. Imaging of retroperitoneal ganglioneuroma. *Eur Radiol* **2001**; (11):940-945
76. Paltiel, HJ, Gelfand, MJ, Elgazzar, AH, Washburn, LC, Harris, RE, Masters, PR, Golsch, GJ. Neural crest tumors: I-123 MIBG imaging in children. *Radiology* **1994**; (190):117-121

77. Parisi, MT, Greene, MK, Dykes, TM, Moraldo, TV, Sandler, ED, Hattner, RS. Efficacy of metaiodobenzylguanidine as a scintigraphic agent for the detection of neuroblastoma. *Invest Radiol* **1992**; (27):768-773
78. Piepsz, A, Hahn, K, Roca, I, Ciofetta, G, Toth, G, Gordon, I, Kolinska, J, Gwidlet, J. A radiopharmaceuticals schedule for imaging in paediatrics. Paediatric Task Group European Association Nuclear Medicine. *Eur J Nucl Med* **1990**; (17):127-129
79. Powell, JE, Esteve, J, Mann, JR, Parker, L, Frappaz, D, Michaelis, J, Kerbl, R, Mutz, ID, Stiller, CA. Neuroblastoma in Europe: differences in the pattern of disease in the UK. SENSE. Study group for the Evaluation of Neuroblastoma Screening in Europe. *Lancet* **1998**; (352):682-687
80. Reschini, E, Catania, A, Airaghi, L, Manfredi, MG, Crosignani, PG. Scintigraphic study of extra-adrenal ganglioneuroma in a patient with overlap between multiple endocrine neoplasia types 1 and 2. *Clin Nucl Med* **1992**; (17):573-576
81. Ribeiro, J, Ribeiro, RC, Fletcher, BD. Imaging findings in pediatric adrenocortical carcinoma. *Pediatr Radiol* **2000**; (30):45-51
82. Schilling, FH, Spix, C, Berthold, F, Erttmann, R, Fehse, N, Hero, B, Klein, G, Sander, J, Schwarz, K, Treuner, J, Zorn, U, Michaelis, J. Neuroblastoma screening at one year of age. *N Engl J Med* **2002**; (346):1047-1053
83. Schilling, FH, Spix, C, Berthold, F, Erttmann, R, Sander, J, Treuner, J, Michaelis, J. Children may not benefit from neuroblastoma screening at 1 year of age. Updated results of the population based controlled trial in Germany. *Cancer Lett* **2003**; (197):19-28
84. Shah Syed, GM, Naseer, H, Usmani, GN, Cheema, MA, Hashimoto, T, Koizumi, K, Nishina, T, Abe, K. Role of iodine-131 MIBG scanning in the management of paediatric patients with neuroblastoma. *Med Princ Pract* **2004**; (13):196-200
85. Shapiro, B, Gross, MD. Radiochemistry, biochemistry, and kinetics of 131I-metaiodobenzylguanidine (MIBG) and 123I-MIBG: clinical implications of the use of 123I-MIBG. *Med Pediatr Oncol* **1987**; (15):170-177
86. Shapiro, B, Gross, MD, Sisson, JC. Neural crest tumors. In: Wagner, HN, Szabo, Z, Buchanan, JW, Hrsg. Principles of Nuclear Medicine. *Saunders*; Philadelphia, USA; **1995**. 665-686
87. Shimada, H, Ambros, IM, Dehner, LP, Hata, J, Joshi, VV, Roald, B, Stram, DO, Gerbing, RB, Lukens, JN, Matthay, KK, Castleberry, RP. The International Neuroblastoma Pathology Classification (the Shimada system). *Cancer* **1999**; (86):364-372
88. Shimada, H, Chatten, J, Newton, WA, Jr., Sachs, N, Hamoudi, AB, Chiba, T, Marsden, HB, Misugi, K. Histopathologic prognostic factors in neuroblastic tumors: definition of subtypes of ganglioneuroblastoma and an age-linked classification of neuroblastomas. *J Natl Cancer Inst* **1984**; (73):405-416

89. Short, JH, Darby, TD. Sympathetic nervous system blocking agents. III. Derivates of benzylguanidine. *J Med Chem* **1967**; (10):833-840
90. Shulkin, BL, Shapiro, B, Hutchinson, RJ. Iodine-131-metaiodobenzylguanidine and bone scintigraphy for the detection of neuroblastoma. *J Nucl Med* **1992**; (33):1735-1740
91. Siegel, MJ, Ishwaran, H, Fletcher, BD, Meyer, JS, Hoffer, FA, Jaramillo, D, Hernandez, RJ, Roubal, SE, Siegel, BA, Caudry, DJ, McNeil, BJ. Staging of neuroblastoma at imaging: report of the radiology diagnostic oncology group. *Radiology* **2002**; (223):168-175
92. Simon, T, Voth, E, Berthold, F. Asymmetric salivary gland 123I-meta-iodobenzylguanidine uptake in a patient with cervical neuroblastoma and Horner syndrome. *Med Pediatr Oncol* **2001**; (36):489-490
93. Sisson, JC, Frager, MS, Valk, TW, Gross, MD, Swanson, DP, Wieland, DM, Tobes, MC, Beierwaltes, WH, Thompson, NW. Scintigraphic localization of pheochromocytoma. *N Engl J Med* **1981**; (305):12-17
94. Sofka, CM, Semelka, RC, Kelekis, NL, Worawattanakul, S, Chung, CJ, Gold, S, Fordham, LA. Magnetic resonance imaging of neuroblastoma using current techniques. *Magn Reson Imaging* **1999**; (17):193-198
95. Spix, C, Aareleid, T, Stiller, C, Magnani, C, Kaatsch, P, Michaelis, J. Survival of children with neuroblastoma. time trends and regional differences in Europe, 1978--1992. *Eur J Cancer* **2001**; (37):722-729
96. Suga, K, Ogasawara, N, Ariga, M, Motoyama, K, Hara, A, Kume, N, Matsunaga, N. Alteration of myocardial metaiodobenzylguanidine uptake after treatment of phaeochromocytoma and neuroblastoma. *Eur J Nucl Med* **2000**; (27):574-582
97. Swart, JF, de Kraker, J, van der Lely, N. Metaiodobenzylguanidine total-body scintigraphy required for revealing occult neuroblastoma in opsoclonus-myoclonus syndrome. *Eur J Pediatr* **2002**; (161):255-258
98. Takemoto, C, Nishiuchi, R, Endo, C, Oda, M, Seino, Y. Comparison of two methods for evaluating bone marrow metastasis of neuroblastoma: Reverse transcription-polymerase chain reaction for tyrosine hydroxylase and magnetic resonance imaging. *Pediatr Int* **2004**; (46):387-393
99. Tanabe, M, Takahashi, H, Ohnuma, N, Iwai, J, Yoshida, H. Evaluation of bone marrow metastasis of neuroblastoma and changes after chemotherapy by MRI. *Med Pediatr Oncol* **1993**; (21):54-59
100. Tang, HR, Da Silva, AJ, Matthay, KK, Price, DC, Huberty, JP, Hawkins, RA, Hasegawa, BH. Neuroblastoma imaging using a combined CT scanner-scintillation camera and 131I-MIBG. *J Nucl Med* **2001**; (42):237-247

101. Tormey, WP, Keeling, F, Lee, MJ. 123I-metaiodobenzylguanidine scans in pheochromocytoma diagnosis: current clinical practice and relationship to biochemical screening. *Int J Clin Pract* **1999**; (53):428-432
102. Treuner, J, Feine, U, Niethammer, D, Muller-Schaumburg, W, Meinke, J, Eibach, E, Dopfer, R, Klingebiel, T, Grumbach, S. Scintigraphic imaging of neuroblastoma with [131-I]iodobenzylguanidine. *Lancet* **1984**; (1):333-334
103. Troncone, L. Radiolabelled metaiodobenzylguanidine in the diagnosis of neural crest tumours. In: Murray, IPC, Ell, PJ, Strauss, HW, Hrsg. Nuclear Medicine in Clinical Diagnosis and Treatment. *Churchill Livingstone*; Edinburgh - London - Melbourne - New York; **1994**. 745-755
104. Troncone, L, Rufini, V, Montemaggi, P, Danza, FM, Lasorella, A, Mastrangelo, R. The diagnostic and therapeutic utility of radioiodinated metaiodobenzylguanidine (MIBG). 5 years of experience. *Eur J Nucl Med* **1990**; (16):325-335
105. Tsubono, Y, Hisamichi, S. A halt to neuroblastoma screening in Japan. *N Engl J Med* **2004**; (350):2010-2011
106. van Santen, HM, de Kraker, J, van Eck, BL, de Vijlder, JJ, Vulsma, T. Improved radiation protection of the thyroid gland with thyroxine, methimazole, and potassium iodide during diagnostic and therapeutic use of radiolabeled metaiodobenzylguanidine in children with neuroblastoma. *Cancer* **2003**; (98):389-396
107. von der Hardt, K, Bair, HJ, Kirchner, T, Feistel, H, Beck, J. Positive I-123-MIBG-scintigraphy in osteosarcoma. *Nuklearmedizin* **1998**; (37):73-75
108. von Schweinitz, D, Hero, B, Berthold, F. The impact of surgical radicality on outcome in childhood neuroblastoma. *Eur J Pediatr Surg* **2002**; (12):402-409
109. Wieland, DM, Swanson, DP, Brown, LE, Beierwaltes, WH. Imaging the adrenal medulla with an I-131-labeled antiadrenergic agent. *J Nucl Med* **1979**; (20):155-158
110. Wieland, DM, Wu, J, Brown, LE, Mangner, TJ, Swanson, DP, Beierwaltes, WH. Radiolabeled adrenergic neuron-blocking agents: adrenomedullary imaging with [131I]iodobenzylguanidine. *J Nucl Med* **1980**; (21):349-353

## Tabellenverzeichnis:

Tabelle 1:	Relative Häufigkeiten in % der dem Deutschen Kinderkrebsregister gemeldeten Einzeldiagnosen 1994-2003 (n=17890). .....	8
Tabelle 2:	Internationale Stadieneinteilung für Neuroblastome nach dem INSS .....	10
Tabelle 3:	Definition eines Wertes für die diagnostische Sicherheit (DS-Wert) in der Beurteilung einzelner Neuroblastom-Läsionen in MIBG-Szintigraphie bzw. MRT.....	31
Tabelle 4:	Befunde der MIBG-Szintigraphie bei Erst- und Folgeuntersuchungen von 193 Neuroblastom-Läsionen.....	35
Tabelle 5:	Befunde der MRT bei Erst- und Folgeuntersuchungen von 193 Neuroblastom-Läsionen.....	40
Tabelle 6:	Ergebnisse der kombinierten Befundung von MIBG-Szintigraphie und MRT in Erst- und Folgeuntersuchungen von 193 Neuroblastom-Läsionen.....	45
Tabelle 7:	Befunde und mittlere DS-Werte in den 76 Fällen mit diskrepanten Ergebnissen in MIBG-Szintigraphie und MRT.....	46

## Abbildungsverzeichnis:

Abbildung 1: Strukturformeln von Noradrenalin, MIBG und Guanethidin .....	16
Abbildung 2: Dosierungsrichtlinien für $^{123}\text{I}$ -MIBG nach der Pediatric Task Group der European Association of Nuclear Medicine .....	18
Abbildung 3: Verleihung des Nobelpreises für Medizin 2003 an Paul Lauterbur und Peter Mansfield. ....	21
Abbildung 4: Schematische Darstellung der Präzession eines Atomkerns um ein extern angelegtes Magnetfeld .....	22
Abbildung 5: Schematische Darstellung des Magnetisierungsvektors (M) eines angeregten Kernspinsystems als Summenvektor der Längs- ( $M_z$ ) und der Quermagnetisierung ( $M_{xy}$ ).....	24
Abbildung 6: Falsch-negative Knochenmarksherde in der MIBG-Szintigraphie. 8-monatiges Mädchen mit Neuroblastom Stadium IV .....	38
Abbildung 7: Falsch-negativer MRT-Befund. 6-jähriger Junge mit großem adrenalem Neuroblastom.....	42
Abbildung 8: MIBG-falsch-negativer Primärtumor. 10-monatiger Junge mit Neuroblastom Stadium IV .....	54
Abbildung 9: Falsch-positiver Befund der MRT. 2-jähriger Junge ein Jahr nach Resektion eines Neuroblastoms Stadium III mit reaktiven Veränderungen im Bereich des Primärtumors .....	61
Abbildung 10: Falsch-positiver Befund in der kombinierten Befundung. 4-jähriger Junge mit rechtsseitigem Phäochromozytom .....	67



## Tabellarischer Lebenslauf:

### **Persönliche Daten**

Name: Christoph Matthias Schmied  
Geburtsdatum und -ort: 09.01.1979, 82319 Starnberg  
Eltern: Herbert Schmied, Doris Schmied  
Staatsangehörigkeit: deutsch  
Familienstand: ledig  
Aktuelle Anschrift: Starnberger Wiese 53, 82319 Starnberg

### **Schulische Ausbildung**

1985-1989 Besuch der Grundschule Starnberg  
1989-1998 Besuch des Gymnasiums Starnberg  
26.06.1998 Erlangung der Allgemeinen Hochschulreife

### **Studium**

WS 1998 Beginn des Studiums der Humanmedizin an der Ludwig-Maximilians-Universität München  
Herbst 2000 Ärztliche Vorprüfung  
Herbst 2001 Erster Abschnitt der Ärztlichen Prüfung  
Herbst 2003 Zweiter Abschnitt der Ärztlichen Prüfung  
25.10.2004 Dritter Abschnitt der Ärztlichen Prüfung und Abschluss des Studiums der Humanmedizin an der Ludwig-Maximilians-Universität München  
5.11.2004 Approbation als Arzt