

Leitlinienprogramm

Deutsche Gesellschaft für
Gynäkologie und Geburtshilfe (DGGG)



Österreichische Gesellschaft für
Gynäkologie und Geburtshilfe (OEGGG)



Schweizerische Gesellschaft für
Gynäkologie und Geburtshilfe (SGGG)



**Diagnostik und Therapie des weiblichen
Descensus genitalis**

AWMF-Registernummer

015-006

Leitlinienklasse

S2e

Stand

April 2016

Version

1.1

In Kooperation mit der Arbeitsgemeinschaft der
Wissenschaftlichen Medizinischen Fachgesellschaften e.V.
(AWMF)



Inhaltsverzeichnis

I. LEITLINIENINFORMATIONEN	6
TEMPLATE-VERSION	6
HERAUSGEBER.....	6
LEITLINIENKOORDINATORIN / ANSPRECHPARTNERIN.....	8
LEITLINIENGRUPPE.....	9
LEITLINIENKOMMISSION DER DGGG	11
FINANZIERUNG.....	13
PUBLIKATION.....	13
ZITIERWEISE	13
LEITLINIENREPORT	13
URHEBERRECHT	21
GENDERHINWEIS	21
BESONDERER HINWEIS.....	22
ABKÜRZUNGEN.....	23
II. LEITLINIENVERWENDUNG	25
BEGRÜNDUNG FÜR DIE AUSWAHL DES LEITLINIENTHEMAS	25
FRAGESTELLUNG UND ZIELE.....	25
VERSORGBEREICH	25
PATIENTINNENZIELGRUPPE	25
ANWENDERZIELGRUPPE / ADRESSATEN	25
EXTERNE BEGUTACHTUNG.....	26
VERABSCHIEDUNG UND GÜLTIGKEITSDAUER	26
ÜBERARBEITUNG UND AKTUALISIERUNG	26
LEITLINIENIMPLEMENTIERUNG.....	28
III. METHODIK	29
GRUNDLAGEN.....	29
EVIDENZGRADUIERUNG	30
Evidenzbeurteilung nach Oxford.....	30
EMPFEHLUNGSGRADUIERUNG.....	32
STATEMENTS	32
INTERESSENKONFLIKTE	33
1. EINLEITUNG UND DEFINITIONEN	39
2. DIAGNOSTIK	41
2.1 ANAMNESE	41
2.2 KLINISCHE UNTERSUCHUNG.....	43
2.3 BILDGEBENDE VERFAHREN	45
2.3.1 Sonographie	45
2.3.2 Röntgen.....	47

2.4	URODYNAMIK	49
2.5	ZYSTOURETHROSKOPIE	49
3.	AUFKLÄRUNG.....	50
4.	KONSERVATIVE THERAPIE.....	51
4.1	BECKENBODENTRAINING	51
4.2	PESSARTHERAPIE	54
4.3	EMPFEHLUNGEN KONSERVATIVE THERAPIE.....	55
5.	OPERATIVE THERAPIE DES DESZENSUS IM VORDEREN KOMPARTIMENT.....	58
5.1	COLPORRHAPIA ANTERIOR ODER VORDERE SCHEIDENPLASTIK.....	58
5.2	OPERATIONEN MIT SYNTHETISCHEN ODER BIOLOGISCHEN IMPLANTATEN.....	61
5.3	VAGINALE, ABDOMINALE ODER LAPAROSKOPISCHE PARAVAGINALE DEFEKTKORREKTUR.....	79
5.4	EMPFEHLUNGEN VORDERES KOMPARTIMENT.....	79
6.	OPERATIVE THERAPIE DES DESCENSUS IM HINTEREN KOMPARTIMENT	81
6.1	COLPORRHAPIA POSTERIOR ODER HINTERE SCHEIDENPLASTIK.....	81
6.2	OPERATIONEN MIT SYNTHETISCHEN ODER BIOLOGISCHEN IMPLANTATEN.....	86
6.3	EMPFEHLUNGEN HINTERES KOMPARTIMENT	87
7.	OPERATIVE THERAPIE DES DESCENSUS IM MITTLEREN KOMPARTIMENT.....	93
7.1	SAKROUTERINLIGAMENTFIXATION / OP NACH McCALL / OP NACH SHULL.....	93
7.2	SAKROSPINALE FIXATION.....	98
7.3	ABDOMINALE, LAPAROSKOPISCHE UND ROBOTER-GESTÜTZTE SAKROKOLPOPEXIE...	100
7.4	VAGINALE HOHE LEVATOR-MYORRHAPHIE UND VAGINALE FIXATION DES SCHEIDENSTUMPFES AN DER ILIOCOCYGEUS-FASZIE.....	102
7.5	UTERUS-ERHALTENDE OPERATIONEN.....	102
7.6	KOLPOKLEISIS.....	107
7.7	EMPFEHLUNGEN MITTLERES KOMPARTIMENT	109
8.	DESCENSUS GENITALIS UND BELASTUNGSINKONTINENZ	111
8.1	KONTINENTE FRAUEN MIT GENITALDESCENSUS.....	111
8.2	FRAUEN MIT SYMPTOMATISCHER BELASTUNGSINKONTINENZ UND GENITALDESCENSUS.....	114
8.3	FRAUEN MIT LARVIERTER BELASTUNGSINKONTINENZ UND GENITALDESCENSUS.....	115
8.4	EMPFEHLUNGEN ZU DESCENSUS UND BELASTUNGSINKONTINENZ	115
9.	PERIOPERATIVES MANAGEMENT.....	117
10.	KOMPLIKATIONEN UND DEREN BEHANDLUNG	119
10.1	NETZEROSION, EXTRUSION, SCHRUMPFUNG	119
10.2	ORGANVERLETZUNGEN.....	120
10.3	SEXUELLE DYSFUNKTION.....	120
10.4	EMPFEHLUNGEN ZUM KOMPLIKATIONSMANAGEMENT	121

11. ZUSAMMENFASSUNG.....	122
11.1 FAZIT VORDERES KOMPARTIMENT	123
11.2 FAZIT HINTERES KOMPARTIMENT	123
11.3 FAZIT MITTLERES KOMPARTIMENT	123
11.4 FAZIT GENITALER DESZENSUS MIT ODER OHNE BELASTUNGSINKONTINENZ.....	124
11.5 HINWEISE.....	125
IV. ABBILDUNGSVERZEICHNIS.....	126
V. TABELLENVERZEICHNIS.....	127
VI. LITERATURVERZEICHNIS.....	128

Leitlinieninformationen Leitlinieninformationen

I. Leitlinieninformationen

Template-Version

Version 2016-2-2

Herausgeber

Federführende Fachgesellschaften

Deutsche Gesellschaft für Gynäkologie und Geburtshilfe (DGGG) e.V.

Repräsentanz der DGGG und Fachgesellschaften

Hausvogteiplatz 12

10117 Berlin

Telefon: +49 (0) 30-5148 83340

Telefax: +49 (0) 30-5148 83344

info@dggg.de

<http://www.dggg.de/>

Österreichische Gesellschaft für Gynäkologie und Geburtshilfe (OEGGG)

Innrain 66A/5. Stock

AT-6020 Innsbruck

oeggg@oeggg.at

<http://www.oeggg.at>

Schweizerische Gesellschaft für Gynäkologie und Geburtshilfe (SGGG)

Gynécologie Suisse SGGG

Altenbergstraße 29

Postfach 6

CH-3000 Bern 8

sekretariat@sggg.ch

<http://www.sggg.ch/>

Präsident der DGGG

Prof. Dr. med. Diethelm Wallwiener

Universitätsfrauenklinik Tübingen
Calwerstraße 7
72076 Tübingen

Präsident der SGGG

Dr. med. David Ehm

FMH für Geburtshilfe und Gynäkologie
Nägeligasse 13
CH-3011 Bern

Präsident der OEGGG

Prof. Dr. med. Uwe Lang

Universitätsklinik für Frauenheilkunde
und Geburtshilfe Graz
Auenbruggerplatz 14
AT-8036 Graz

Leitlinienkoordinatorin / Ansprechpartnerin

Die hier genannte Koordinatorin hat maßgeblich an der Leitlinienplanung, -organisation, -anmeldung, -entwicklung, -redaktion, -implementierung und –evaluierung und -publikation beigetragen.

Inhaltliche Fachanfragen zu den in der Leitlinie abgehandelten Themen sind zunächst ausschließlich an die Koordinatorin zu richten.

Frau PD Dr. med. Kaven Baeßler

Charité Centrum Frauen-, Kinder- & Jugendmedizin mit Perinatalzentrum & Humangenetik

Hindenburgdamm 30

12200 Berlin

Telefon: +49 (0) 030 / 84452986

Fax: +49 (0) 30 / 4507564982

kaven.beassler@charite.de

http://frauenklinik.charite.de/klinik/aerzte_team/

Journalistische Anfragen sind an den Herausgeber oder alternativ an die

Leitlinienkommission der DGGG dieser Leitlinie zu richten.

Leitliniengruppe

Tabelle 1: Federführende und koordinierende Leitlinienautorin:

Autor/in	AWMF-Fachgesellschaft
PD Dr. med. Kaven Baeßler	Deutsche Gesellschaft für Gynäkologie und Geburtshilfe (DGGG) Arbeitsgemeinschaft für Urogynäkologie und Beckenbodenrekonstruktion (AGUB)

Tabelle 2: beteiligte Leitlinienautoren/innen:

Autor/in Mandatsträger/in	DGGG-Arbeitsgemeinschaft (AG)/ AWMF/Nicht-AWMF-Fachgesellschaft/ Organisation/Verein
PD Dr. med. Thomas Aigmüller	Österreichische Gesellschaft für Gynäkologie und Geburtshilfe OEGGG, Österreichische Arbeitsgemeinschaft für Urogynäkologie & Rekonstruktive Beckenbodenchirurgie AUB
Dr. med. Stefan Albrich	DGGG, AGUB
Prof. Dr. med. Christoph Anthuber	DGGG, AGUB
PD Dr. med. Dominique Finas	DGGG, AGUB
Dr. med. Thomas Fink	DGGG, AGUB
Dr. med. Christian Fünfgeld	DGGG, AGUB
Prof. Dr. med. Boris Gabriel	DGGG, AGUB
Ulla Henscher	Deutscher Verband für Physiotherapie (ZVK)e.V.
Prof. Dr. med. Franc H. Hetzer	Deutsche Gesellschaft für Koloproktologie DGK
PD Dr. med. Markus Hübner	DGGG, AGUB
Bärbel Junginger	Bundesverband selbständiger Physiotherapeuten IFK e.V.
Dr. med. Stephan Kropshofer	OEGGG, AUB
Prof. Dr. med. Annette Kuhn	Schweizerische Gesellschaft für Gynäkologie und Geburtshilfe SGGG, Arbeitsgemeinschaft für Urogynäkologie und Beckenbodenpathologie AUG
Dr. med. Liane Logé	DGGG, AGUB, AGO
PD Dr. med. Gert Naumann	DGGG, AGUB
Prof. Dr. med. Ursula Peschers	DGGG, AGUB
Tatiana Pfiffer	DGGG
Prof. Dr. med. Oliver Schwandner	Chirurgische Arbeitsgemeinschaft für Coloproktologie (CACP) der Deutschen Gesellschaft für Allgemein- und Viszeralchirurgie (DGAV)
Prof. Dr. med. Alexander Strauss	DGGG, AGUB

Autor/in Mandatsträger/in	DGGG-Arbeitsgemeinschaft (AG)/ AWMF/Nicht-AWMF-Fachgesellschaft/ Organisation/Verein
Prof. Dr. med. Ralf Tunn	DGGG, AGUB
Prof. Dr. med. Volker Viereck	SGGG, AUG, AGUB

Leitlinienkommission der DGGG

Abbildung 1: Grafische Darstellung der DGGG-Leitlinienkommission

Präsident und Vorstand der DGGG Prof. Dr. Diethelm Wallwiener et al.		
Leitlinienbeauftragter Prof. Dr. Matthias W. Beckmann	Leitliniensekretariat	
Stellv. Leitlinienbeauftragter AWMF-Leitlinienbeauftragter Prof. Dr. Erich-Franz Solomayer	Ehrenvorsitzender Prof. Dr. Dietrich Berg	
Delegierte der DGGG Leitlinienkommission		
Gynäkologische Onkologie Prof. Dr. Olaf Ortman Prof. Dr. Anton Scharl	Wiederherstellende und plastische Gynäkologie Dr. Volker Heyl	Operative Gynäkologie Prof. Dr. Uwe Ulrich Prof. Dr. Erich-Franz Solomayer
Reproduktionsmedizin Prof. Dr. Bettina Toth Prof. Dr. Wolfgang Würfel	Gynäkologische Endokrinologie Prof. Dr. Ludwig Kiesel Prof. Dr. med. Petra Stute	Urogynäkologie Prof. Dr. Werner Bader PD Dr. Kaven Baessler
Pränatalmedizin Prof. Dr. Franz Kainer Prof. Dr. Ulrich Gembruch	Konservative Gynäkologie (Psychosomatik) PD Dr. Friederike Siedentopf	Geburtsmedizin Prof. Dr. Holger Stepan Prof. Dr. Frank Louwen
Junges Forum Dr. Sarah Schott Dr. Johannes Lermann	Konservative Gynäkologie (Infektiologie) Prof. Dr. Ioannis Mylonas	AG MedRecht Prof. Dr. Alexander Teichmann Dr. Ulrich Hamann
BLFG Prof. Dr. Michael Untch Dr. Hermann Zoche	Justitiarin des BVF Claudia Halstrick	Präsident des BVF Dr. Christian Albring
Österreichische Vertretung Prof. Dr. Karl Tamussino		Schweizerische Vertretung Prof. Dr. Daniel Surbek

Stand: Februar 2016

<http://www.dggg.de/ueber-die-dggg/kommissionen-der-dggg/leitlinienkommission/>

Leitlinienbeauftragter der DGGG

Prof. Dr. med. Matthias W. Beckmann
Universitätsklinikum Erlangen-Nürnberg
Frauenklinik
Universitätsstrasse 21-23
D-91054 Erlangen
<http://www.frauenklinik.uk-erlangen.de>

Leitlinienbeauftragter der SGGG

Prof. Dr. med. Daniel Surbek
Universitätsklinik für Frauenheilkunde, Geburtshilfe und feto-maternale Medizin
Inselspital Bern
Effingerstraße 102
CH-3010 Bern

Leitlinienbeauftragter der OEGGG

Prof. Dr. med. Karl Tamussino
Universitätsklinik für Frauenheilkunde und Geburtshilfe Graz
Auenbruggerplatz 14
AT-8036 Graz

Leitliniensekretariat des Leitlinienprogramms der DGGG, OEGGG und SGGG

Dr. med. Paul Gaß, Tobias Brodkorb, Marion Gebhardt
Universitätsklinikum Erlangen-Nürnberg, Frauenklinik
Universitätsstrasse 21-23
91054 Erlangen
Telefon: +49 (0) 9131-85/44063 oder +49 (0) 9131-85/33507
Telefax: +49 (0) 9131-85/33951
fk-dggg-leitlinien@uk-erlangen.de
<http://www.dggg.de/leitlinienstellungennahmen/>

Finanzierung

Die Anreisekosten für das Treffen der Leitlinienautorinnen und –autoren wurden von den jeweiligen Fachgesellschaften übernommen. Die Treffen bei den AGUB-Sitzungen wurden nicht finanziert. Ebenso erfolgte keine weitere Finanzierung der Experten; die Expertenarbeit war also unentgeltlich. Die Deutsche Gesellschaft für Gynäkologie und Geburtshilfe (DGGG) stellte einen Betrag von 1500 Euro zur Verfügung für die Erstellung der Leitlinien Belastungsinkontinenz und Descensus, welcher auf das Konto der AGUB überwiesen wurde. Hiervon wurde das Honorar für die moderierten Leitlinien-Gruppen-Sitzungen beglichen, ebenfalls für beide Leitlinien.

Es gab keine finanzielle oder andere Unterstützung von kommerziellen Interessengruppen.

Publikation

Das derzeitige Publikationsorgan ist die *Geburtshilfe und Frauenheilkunde (GebFra)* des Thieme Verlags. In diesem wird nach Veröffentlichung der Leitlinie angestrebt, die Langversion (bei maximal 10-12 Seiten des Leitlinientexts) oder die Kurzversion zu publizieren. Ein Supplement im *Frauenarzt* ist möglich.

Die aktuelle Version zum Download dieser Leitlinie finden Sie auf der Website der AWMF.

<http://www.awmf.org/leitlinien/detail/II/015-006.html>

Zitierweise

Die korrekte Zitierweise dieser Langversion der Leitlinie besteht aus folgender Syntax. Diese Syntax ist bei der Benutzung im Rahmen von Publikationen bei Fachjournalen zu beachten, wenn in den Autorenhinweisen keine eigene Zitierweise vorgegeben wird:

Diagnosis and treatment of the pelvic organ prolapse. Guideline of the German Society of Gynecology and Obstetrics (S2e-Level, AWMF Registry No. 015/006, April 2016).

<http://www.awmf.org/leitlinien/detail/II/015-006.html>

Leitlinienreport

Die Leitliniengruppe wurde als multidisziplinäre Expertengruppe für die drei deutschsprachigen Länder Deutschland, Österreich und Schweiz zusammengesetzt. Die jeweiligen Fachgesellschaften der drei Länder haben Experten entsandt, die aktiv an der Gestaltung der Leitlinie mitgearbeitet haben.

Beteiligt waren neben GynäkologInnen auch Koloproktologen und PhysiotherapeutInnen, die Mitglieder verschiedener Fachgesellschaften sind. Die beteiligten Fachgesellschaften/ Arbeitsgemeinschaften, die an der Leitlinienerstellung beteiligt waren finden sich unter dem Kapitel Leitliniengruppe.

Patientinnen wurden nicht direkt in die Erstellung der Leitlinie eingebunden, da dies die systematische Evidenzdarlegung erschwert hätte. Der durch die Patientin empfundene Leidensdruck eines Descensus genitalis sowie der Wunsch nach konservativer oder operativer Therapie wurden jedoch im Vorfeld durch validierte Beckenbodenfragebögen erhoben und publiziert.

Nach Anfrage von Interessenten innerhalb der AGUB und den Schweizer und Österreicher urogynäkologischen, koloproktologischen und physiotherapeutischen Fachgesellschaften fand in Berlin am 15.09.2011 unter Federführung der damaligen AGUB-Präsidentin Prof. Christl Reisenauer und PD Kaven Baeßler ein Leitlinientreffen statt. Dieses erfolgte zusammen mit dem Treffen zur Leitlinienerstellung „Belastungsinkontinenz“.

Hier wurden die Ziele diskutiert und die Aufgaben verteilt. Die Moderation erfolgte durch Frau Muche-Borowski von der AWMF.

Die initiale Literatursuche und Erstellung der Evidenztabelle für die Deszensus-Leitlinie war zwar bis 2012 erfolgt, jedoch brachten die Kommunikationen der FDA eine dramatische Wende für die operative Therapie der Genitaldeszensus: Ein großer Teil der synthetischen Netze wurde vom Markt genommen von den Unternehmen, so dass die Evidenz „alt“ und unzulänglich war. Da neuere Verfahren noch keine weitreichenden Publikationen aufwiesen, wurde die Aktualisierung der Leitlinie verlängert.

Die weitere Kommunikation innerhalb der Gruppen erfolgte hauptsächlich per Email, aber auch an den AGUB-Versammlungen, die zweimal pro Jahr stattfanden. Außerdem wurde die Leitlinie am Jahreskongress der DGGG 2014 in München einem breiten Publikum vorgestellt und diskutiert.

Diagnostik, konservative und operative Therapie, Komplikationen und das perioperative Management wurden in Gruppen bearbeitet. Die Experten analysierten die wissenschaftliche Literatur zu dem Thema anhand von Schlüsselfragen entsprechend der Gliederung der Leitlinie. Patientinnen wurden nicht direkt in die Erstellung der Leitlinie eingebunden, da dies die systematische Evidenzdarlegung erschwert hätte. Der durch die Patientin empfundene Leidensdruck eines Descensus genitalis sowie der Wunsch nach konservativer oder operativer Therapie wurden jedoch im Vorfeld durch validierte Beckenbodenfragebögen erhoben und publiziert.

Bei der Recherche, Auswahl und Bewertung wissenschaftlicher Belege (Evidenzbasierung) wurden folgende Schlüsselfragen formuliert:

- ➔ Welche Diagnostik ist sinnvoll, um das Bild eines Descensus genitalis erfassen und adäquat therapieren zu können?
- ➔ Welche konservativen Therapien stehen mit welcher Evidenz und Indikation zur Verfügung und was sind die Erfolgsraten und Komplikationen?
- ➔ Welche operativen Verfahren stehen mit welcher Evidenz und welchen Indikationen zur Verfügung und was sind die Erfolgsraten und Komplikationen?

Die vorhandene abgelaufene AWMF-S2k-Leitlinie zur Diagnostik und Therapie des Descensus genitalis wurde aktualisiert und durch eine systematische Literaturrecherche erweitert. Konsultiert wurden außerdem bekannte internationale Leitlinien wie die der ACOG, NICE (<https://www.nice.org.uk/guidance/ipg280>, <https://www.nice.org.uk/guidance/ipg281>, <https://www.nice.org.uk/guidance/ipg282>, <https://www.nice.org.uk/guidance/ipg284>), SCENIHR (http://ec.europa.eu/health/scientific_committees/emerging/docs/scenihr_o_049.pdf) und die FDA-notification (<http://www.fda.gov/downloads/medicaldevices/safety/alertsandnotices/ucm262760.pdf>).

Es fand eine umfassende Literatursuche in Medline, Embase, Cinahl, Pedro und im Cochrane-Register, in den jeweiligen Referenzlisten und in den Abstracts der Annual Meetings der International Continence Society (ICS) und der International Urogynecological Association (IUGA) statt. Um ein Standard an Qualität zu sichern, wurden Abstracts nur eingeschlossen, wenn es sich um randomisierte Studien

handelte, die als Podiumpräsentation vorgestellt und diskutiert wurden. Diese beiden Fachgesellschaften lassen nur Abstracts zur Präsentation zu, die ein Peer-Review-Verfahren durchlaufen haben, wobei die Reviewer geblendet sind hinsichtlich Autoren und Institution.

Der ursprünglich geplante Literatureinschluss bis 2011 wurde nach der 2. FDA-notification im Juli 2011 zum Einsatz von synthetischem Netz in der vaginalen Deszensuschirurgie erweitert. Publikationen (inkl. elektronische) bis 2014 wurden eingeschlossen.

Einschlusskriterien:

- ➔ Originalarbeiten seit 2007
- ➔ Nachkontrollzeitraum von mindestens 12 Monaten für die Beurteilung der Erfolgsraten, für die Beschreibung von perioperativen Komplikationen keine Limitierung.
- ➔ Es gab keine Sprachbeschränkung.

Definition für den anatomischen Erfolg einer Operation: Deszensus von maximal Stadium 1 entsprechend der IUGA/ICS-Prolaps-Quantifizierung. Ein Stadium-2-Rezidiv gilt als anatomisches Versagen. Ein annäherndes Äquivalent ist der Baden-Walker-Grad 2, d.h. „prolapse to the hymen“, während Grad 1 („prolapse half-way to the hymen“) noch als Erfolg bzw. normal gewertet wird, solange keine Symptome bestehen.

Die Literatursuche erfolgte durch die einzelnen AutorInnen, den unterschiedlichen Kapiteln der Leitlinie (Kompartimente/konservative und operative Therapien mit und ohne synthetische oder biologische Implantate/Komplikationen) zugeordnet waren. Es erfolgte eine Kontrolle auf Vollständigkeit der Literatur durch die Leitlinienkoordinatorin und durch jeweils andere Vertreter der Fachgesellschaften. Auch die Evidenzlevel wurden mit den verfügbaren SIGN-Checklisten des AWMF-Regelwerks durch die Koordinatorin geprüft.

Suchwörter: pelvic organ prolapse, cystocele, rectocele, enterocele, uterine prolapse AND therapy / pessary / pelvic floor exercises / pelvic floor training / surgery / repair / colporrhaphy / sacrocolpopexy / sacral colpopexy / mesh

AND stress urinary incontinence

AND ultrasound / ultrasonography / urodynamics / complications

Einzelne Ergebnisse der Literatursuche

Diagnostik mit Ultraschall

Zeitpunkt der Recherche: 2013

Suche in o.g. sowie AWMF-LL: Sonographie im Rahmen der urogynäkologischen Diagnostik. Registernummer 015 - 055. Klassifikation S2k. Stand: 31.12.2013, gültig bis 31.03.2017

Schlüsselwörter: ultrasound, urogynecology, cystocele, enterocele, rectocele, pelvic floor ultrasound, levator ani avulsion, funneling of urethra, hypermobility of urethra, central defect, lateral defect, mesh, tape, polypropylene mesh, cystocele repair, rectocele repair

Anzahl der eingeschlossenen Paper: 31

Beckenboden-Therapie

Ergebnisse der Recherchen des Deutschen Verbandes für Physiotherapie (ZVK) aus PEDro, PubMed, Cochrane und Cinahl (siehe ausführliches Protokoll als Anlage). n = 15

Ausschluss der Duplikate und Veröffentlichungen, die nicht in englischer oder deutscher Sprache sind, Abstrakt und Volltextprüfung. n = 7

Eingeschlossene Studien (n = 6) und systematischen Reviews (n = 2). n = 8

Die Suche wurde nach dieser Recherche jedoch auf alle Sprachen und bis 12/2014 ausgeweitet. Eine weitere randomisierte Studie wurde gefunden und eingeschlossen. Des weiteren wurden fünf Studien zum perioperativen Beckenbodentraining gefunden.

Insgesamt eingeschlossene Studien mit Originaldaten: 11

Pessartherapie

Suchwörter: pelvic organ prolapse/ cystocele/ enterocele/ rectocele AND pessary

1. Recherche: 04/2011

Recherche nach Verlängerung der LL : bis 12/2014

Anzahl der gefundenen Paper: 23

Eingeschlossene Paper: 22

Operationen mit biologischen Implantaten

Suchwörter: Pelvic organ prolapse/genital prolapse AND intestine/ submucosa AND transplants/graft/ pelvicol/dermis/porcine

Treffer 2011: 36 Studien, eingeschlossen 14

Aktualisierung Dezember 2014, keine Änderungen

Mittleres Kompartiment

Sakrokolpopexie

Suchwörter: Pelvic organ prolapse/genital prolapse/vault prolapse/enterocele AND sacrocolpopexy/ sacral colpopexy/ hysteropexy/ promontofixation

Treffer 2007-2014: 117 Studien, eingeschlossen: 14 nach Auswertung zweier systematischer Reviews

Sakrospinale Fixation

Suchwörter: Pelvic organ prolapse/genital prolapse/vault prolapse/enterocele AND sacrospinous fixation / Amreich-Richter

Treffer 2007-2014: 73

Eingeschlossen: 9 nach Auswertung zweier systematischer Reviews

Sakrouterinligament-Fixation

Suchwörter: Pelvic organ prolapse/genital prolapse/vault prolapse/uterine prolapse AND uterosacral / McCall /Shull/ pouch of Douglas obliteration

Treffer 2007-2014: 117 Studien, eingeschlossen: 12 nach Auswertung zweier systematischer Reviews

Anteriores und posteriores Kompartiment: Operationen mit Eigengewebe

Suchwörter: pelvic organ prolapse/ genital prolapse / cystocele/rectocele/ enterocele AND colporrhaphy, anterior/posterior repair, native tissue repair, paravaginal repair, lateral repair/surgery

Treffer 1. Suche 2007-2011: 405

Treffer 2. Suche 2011-2014: 305

Eingeschlossen: anterior: 38, posterior: 15

Anteriores und posteriores Kompartiment: Operationen mit synthetischen Netzen

Suchwörter: pelvic organ prolapse, alloplastic, mesh, cystocele, rectocele, perigee, apogee, elevate

1. Recherche: 02.12.2011: 79

2. Recherche: 21.10.2014: 87

Eingeschlossen: 34 anterior, 8 posterior

Deszensus und Belastungsinkontinenz

Suchwörter: Pelvic organ prolapse/genital prolapse/cystocele/rectocele AND surgery AND incontinence

Ausschlusskriterien

Operationen, die nicht mehr Standard sind oder vom Markt genommen wurden (z.B. IVS, Stamey, Rotundofixation, Marlex oder Teflon-Mesh)

Treffer 1. Suche 2007 bis 2011: 148 Studien

Treffer 2. Suche 2011 bis 2014: 263 Studien, eingeschlossen: 29

Kolpokleisis

Suchwort: Colpocleisis

Treffer 2011: 132

Treffer 2013 145

Eingeschlossen: 6 Studien nach Auswertung eines Reviews

Komplikationen

Suchwörter: pelvic organ prolapse / genital prolapse / cystocele / rectocele / enterocele / uterine prolapse AND therapy / treatment / operation / mesh AND female / women AND complication / mesh shrinkage / mesh erosion / chronic pelvic pain / dyspareunia / adverse event / sacral colpopexy / extrusion / infection / abscess sinus tract / pain / hematoma

Treffer 1. Recherche: 25.11.2011 für Zeitraum 2007-2011: 2505 Studien,

eingeschlossenen: 44

Treffer 2. Recherche: 10.1.2014 für den Zeitraum 25.11.2011-10.1.2014: 1620 Studien, zusätzlich eingeschlossen: 6

Perioperatives Management

Zeitpunkt der 1. Recherche: November 2011

Zeitpunkt der 2. Recherche: Dezember 2014

Schlüsselwörter

Pelvic organ prolapse/ hysterectomy AND perioperative management, perioperative pain, perioperative complication, renal function, bleeding, urethral catheter, urogenital surgery

Anzahl der initial gefundenen Paper: 37 (19 RCTs)

Eingeschlossen: 13

Querverweise auf AWMF-Leitlinien

Schmerztherapie (Behandlung akuter perioperativer und posttraumatischer Schmerzen. Registrierungsnummer: 001-025, Entwicklungsstufe: S3),

Thromboseprophylaxe (Prophylaxe der venösen Thromboembolie (VTE). Registrierungsnummer: 003-001, Entwicklungsstufe: S3),

Ultraschall (Sonographie im Rahmen der urogynäkologischen Diagnostik. Registernummer 015 - 055. Entwicklungsstufe S2k),

Hysterektomie (Hysterektomie, Indikation und Methodik. Registrierungsnummer: 015-070, Entwicklungsstufe: S3),

Antibiotikaprophylaxe (Perioperative Antibiotikaprophylaxe. Registrierungsnummer: 029-022, Entwicklungsstufe: S1) und

Prophylaxe von Lagerungsschäden (Lagerungsbedingte Schäden in der operativen Gynäkologie, Empfehlungen zur Verhinderung. Registrierungsnummer: 015-077, Entwicklungsstufe: S1).

Auswahl der Evidenz

Ausgewählt wurden randomisierte, prospektive und retrospektive Studien, die nach Evidenzgrad gelistet und bewertet wurden. Fallberichte wurden bei Komplikationen berücksichtigt. Es wurden Originalarbeiten seit 2008 eingeschlossen, da die vorherige Leitlinie Literatur bis 2007 einschloss. Diese wurde jedoch erneut aufgearbeitet, um Metaanalysen erstellen zu können. Für die Berechnung von Erfolgsraten war ein Nachkontrollzeitraum von mindestens 12 Monaten für die Beurteilung notwendig. Für die Beschreibung von perioperativen Komplikationen gab es keine Limitierung.

Außerdem wurde nach systematischen Reviews zu Operationen bei Genitalesdescensus gesucht, die klare und nachvollziehbare Ein- und Ausschlusskriterien dokumentierten und unseren Kriterien entsprachen.

Es gab keine Sprachbeschränkung.

Bewertung der Evidenz

Die Evidenzgraduierung in dieser Leitlinie erfolgte nach Oxford-Kriterien, damit ein leitlinientypischer Empfehlungsgrad formuliert werden kann. Zur Unterstützung wurden die von der AWMF auch empfohlenen SIGN Checklisten für die einzelnen Studientypen genutzt.

Die eingeschlossenen systematischen Reviews entsprachen ebenfalls diesen Kriterien.

Erstellung von Evidenztabellen

Für alle relevanten Therapieverfahren in den einzelnen Kompartimenten des Beckenbodens wurden Evidenztabellen erstellt und in die Leitlinie integriert. Insbesondere für die Metaanalysen sind diese Tabellen essentiell und erhalten wichtige Informationen, die nicht alle im Text einzeln wiedergegeben sind.

Die Mitglieder der Leitliniengruppe erhielten verschiedene Aufgaben zur Literaturrecherche, die von ihnen in Tabellen zusammengestellt und zusammengefasst wurden. Eine Kontrolle der eingeschlossenen Literatur auch hinsichtlich Vollständigkeit sowie die Metaanalysen erfolgten durch die Leitlinienkoordinatorin.

Formulierung der Empfehlungen und strukturierte Konsensfindung

Formale Konsensfindung: Verfahren und Durchführung

Dies ist eine S2e –Leitlinie und basiert auf einer systematischen Literaturrecherche. Trotzdem wurden alle Empfehlungen durch die Mitglieder der Leitliniengruppe konsentiert, da unter Berücksichtigung von Komplikationen, ökonomischen Aspekten und Patientinnenwünschen durchaus verschiedene Interpretationen der Ergebnisse möglich waren.

Berücksichtigung von Nutzen, Nebenwirkungen-relevanten Outcomes

Der Auswertung von Lebensqualität- und Symptom-spezifischen Fragebögen kam eine besondere Bedeutung zu. Dies war auch aufgrund der zwei FDA-Warnungen zum Einsatz von vaginalen synthetischen Netzen notwendig. Bei der Formulierung der Empfehlungen wurde dies berücksichtigt und sowohl im Text als auch in den Evidenztabellen sind Komplikationen der Verfahren beschrieben.

Formulierung der Empfehlungen und Vergabe von Evidenzgraden und/ oder Empfehlungsgraden

Die Formulierung der Empfehlungen erfolgte nach der umfassenden Darstellung der Literatur, spezifischer Komplikationen und Probleme im Text und in den Evidenztabellen und ggf. nach Kalkulation der Metaanalysen. Damit wird eine Transparenz erreicht, die sich aus dem Text erschließt.

4. Externe Begutachtung und Verabschiedung

Pilottestung

Eine Pilottestung der Leitlinie wurde von der Leitliniengruppe nicht als notwendig erachtet, da die Empfehlungen von der Gruppe schon angewendet werden und die Konsentierung auch unter dem Aspekt der klinischen Relevanz und Realisierbarkeit erfolgte.

Externe Begutachtung

Vor der Verabschiedung der Leitlinie erfolgt die Vorstellung in der Leitlinienkommission der DGGG, die durch konstruktive Kritik und externe Begutachtung die Anwendung der Leitlinie verbessern soll.

Verabschiedung durch die Vorstände der herausgebenden Fachgesellschaften/Organisationen

Die Vertreter der Fachgesellschaften haben ihr Mandat zur Verabschiedung der Leitlinie dargelegt und diese mitverfasst und komplett konsentiert. Sie hatten die Prokura ihrer Fachgesellschaften.

Diskussion möglicher organisatorischer und/oder finanzieller Barrieren gegenüber der Anwendung der Leitlinienempfehlungen

Die Leitlinie enthält auch Hinweise zu möglichen ökonomischen Konflikten. Diese stehen aber zurzeit nicht im Gegensatz zu den Empfehlungen. Im Vordergrund steht die individuelle partizipative Entscheidungsfindung mit der Patientin, wobei es für alle in der Leitlinie dargestellten konservativen und operativen Verfahren genügend Evidenz gibt.

Messgrößen für das Monitoring: Qualitätsziele, Qualitätsindikatoren

Messgrößen zum Monitoring existieren derzeit nur in Österreich im Sinne eines Operations-Registers. Die Implementierung eines Registers in Deutschland wird von der AGUB angestrebt.

Dieses gesamte Leitliniendokument wird als Langversion bezeichnet. Um den Umgang des Leitlinieninhalts für spezielle Situationen (Praxisalltag, Vorträge) oder nicht medizinische Interessensgruppen (Patienten, Laien) zu erleichtern, wird in dieser Leitlinie die Erstellung einer **Kurzversion** und einer **DIA-Version** angestrebt.

Nach den Vorgaben des AWMF-Regelwerks (Version 1.0) ist für die Erstellung dieser Leitlinie eine **Interessenkonflikterklärung** nötig.

Des Weiteren wird für die Erstellung einer Leitlinie ab S2-Niveau (S2e/S2k/S3) ein ausführlicher Methodenreport mit Evidenztabellen eingefordert und wird mit der Langversion publiziert. Dazu finden Sie im separaten Kapitel Publikation mehr.

Die Zusammenfassung der Interessenkonflikte aller Leitlinienautoren und den Methodenreport finden Sie in diesem Dokument in einem separaten Kapitel Interessenkonflikte

Urheberrecht

Die Einräumung von Nutzungsrechten für wissenschaftliche–medizinische Leitlinien im Sinne der Autoren als Miturheber erfolgt im Sinne §8 des Urheberrechtsgesetzes (UrhG). Urheber sind natürliche Personen dieses Werkes nach §2 des UrhG, also alle Autoren der Leitlinie, welche als Miturhebergemeinschaft bezeichnet wird. Diese Gemeinschaft räumt mit Erstellung ihres öffentlich zugänglichen Werkes der medizinischen Fachgesellschaft, z.B. der Deutschen Gesellschaft für Gynäkologie und Geburtshilfe (DGGG), nur repräsentativ Nutzungs- und/oder Verwertungsrechte ein. Die Urheber nach §2 des UrhG bleibt jedoch immer die Miturhebergemeinschaft.

Der Inhalt der Nutzungsrechte umfasst „das Recht der eigenen nicht auszugsweisen Vervielfältigung, Verbreitung und Speicherung, öffentlicher Zugänglichmachung auch durch interaktive Produkte oder Dienste das Vortragsrecht sowie das Recht zur Wiedergabe durch Bild und Tonträger in gedruckter und elektronischer Form, sowie das Anbieten als Anwendungssoftware für mobile Betriebssysteme.“. Die Autoren können ihre Nutzungsrechte an Dritte einmalig übertragen, dies geschieht entgegen §32 des UrhG immer unentgeltlich. Dabei werden beispielsweise der Arbeitsgemeinschaft der Wissenschaftlichen Medizinischen Fachgesellschaften (AWMF) einfache Nutzungsrechte zur Veröffentlichung auf ihrer Homepage übertragen. Des Weiteren ist es möglich ein beschränktes einmaliges Nutzungsrecht zu übertragen. Diese Dritten (Verlage etc.) sind berechtigt, die Leitlinie z.B. in einer Fachzeitschrift zu veröffentlichen, als Buch herauszubringen oder auch in Form eines Computerprogramms (App) für Endnutzer zur Verfügung zu stellen (sogenanntes öffentliches Zugänglichmachen). Sie sind jedoch nicht berechtigt, ihrerseits weitere Personennutzungsrechte einzuräumen.

Genderhinweis

Aus Gründen der besseren Lesbarkeit wird auf die durchgehende Verwendung männlicher und weiblicher Sprachformen verzichtet. Sämtliche männliche Personenbezeichnungen gelten für beiderlei Geschlecht.

Besonderer Hinweis

Die Medizin unterliegt einem fortwährenden Entwicklungsprozess, sodass alle Angaben, insbesondere zu diagnostischen und therapeutischen Verfahren, immer nur dem Wissensstand zurzeit der Drucklegung der Leitlinie entsprechen können. Hinsichtlich der angegebenen Empfehlungen zur Therapie und der Auswahl sowie Dosierung von Medikamenten wurde die größtmögliche Sorgfalt beachtet. Gleichwohl werden die Benutzer aufgefordert, die Beipackzettel und Fachinformationen der Hersteller zur Kontrolle heranzuziehen und im Zweifelsfall einen Spezialisten zu konsultieren. Fragliche Unstimmigkeiten sollen bitte im allgemeinen Interesse der Redaktion mitgeteilt werden.

Der Benutzer selbst bleibt verantwortlich für jede diagnostische und therapeutische Applikation, Medikation und Dosierung.

Abkürzungen

Tabelle 3: Verwendete Abkürzungen

ATFP	Arcus tendineus fasciae pelvis
AUGS	American Urogynecology Society
BB	Beckenboden
BI	Belastungsinkontinenz
BBK	Beckenbodenkontraktion
BBT	Beckenbodentraining
BMI	Body-Mass-Index
DKG	Deutsche Kontinenzgesellschaft
FB	Fragebogen
FDA	Food and Drug Administration
ICI	International Consultation on Incontinence
ICI-Q	International Consultation on Incontinence questionnaire
IIQ	Incontinence impact questionnaire
I-QOL	Incontinence quality of life questionnaire
IUGA	International Urogynecological Association
LQ	Lebensqualität
OAB / ÜAB	overactive bladder, überaktive Blase
OP	Operation
QOL	Quality of Life
PDS	Polydioxanon
PISQ	Pelvic Organ Prolapse/Incontinence Sexual Questionnaire
PK	Powerkalkulation
PP	Polypropylene
POPQ	Pelvic organ prolapse quantification system
PFDI	Pelvic floor distress inventory
P-QOL	Prolapse quality of life questionnaire
UDI	Urinary distress inventory
UIQ	Urinary incontinence questionnaire
SSF	Sakrospinale Fixation
SSHP	Sakrospinale Hysteropexie
SUL	Sakrouterinligament
SULF	Sakrouterinligament- Fixation

ATFP	Arcus tendineus fasciae pelvis
TVT	Tension-free vaginal tape

II. Leitlinienverwendung

Begründung für die Auswahl des Leitlinienthemas

Der Descensus genitalis der Frau ist häufig und kann die Lebensqualität stark einschränken. Sowohl durch die längere Lebenserwartung als auch durch Veränderungen des Lebensstils ist mit einer Steigerung von Beckenbodenproblemen zu rechnen, die neben einer adäquaten Diagnostik eine Expertise für eine individuelle konservative und/oder operative Therapie voraussetzen

Fragestellung und Ziele

Es ist das Ziel dieser Leitlinie, einen evidenzbasierten Überblick über die Diagnostik, konservative und operative Therapie des weiblichen Genitalesdescensus zu geben und konkrete Entscheidungshilfen für eine adäquate und individuelle Patientinnenbetreuung bereitzustellen.

Versorgungsbereich

- ➔ Stationärer Versorgungssektor, Deutsch-sprachiger Länder, Sektor übergreifend
- ➔ Ambulanter Versorgungssektor, Deutsch-sprachiger Länder, Sektor übergreifend.

Patientinnenzielgruppe

Diese Leitlinie betrifft Patientinnen ab dem 18. Lebensjahr, mit symptomatischem oder asymptomatischem genitalen Descensus mit oder ohne Harninkontinenz.

Anwenderzielgruppe / Adressaten

Diese Leitlinie richtet sich an folgende Personenkreise:

- ➔ Gynäkologinnen/Gynäkologe in der Niederlassung
- ➔ Gynäkologinnen/Gynäkologe mit Klinikanzstellung
- ➔ Ärzte anderer Fachgebiete, und zwar: Urologie, Allgemeinmedizin
- ➔ Physiotherapeutinnen / Physiotherapeuten

Externe Begutachtung

Eine Pilottestung der Leitlinie wurde von der Leitliniengruppe nicht als notwendig erachtet, da die Empfehlungen von der Gruppe schon angewendet werden und die Konsentierung auch unter dem Aspekt der klinischen Relevanz und Realisierbarkeit erfolgte.

Vor der Verabschiedung der Leitlinie erfolgte die Vorstellung in der Leitlinienkommission der DGGG, die durch konstruktive Kritik und externe Begutachtung die Anwendung der Leitlinie verbesserte.

Verabschiedung und Gültigkeitsdauer

Die Gültigkeit dieser Leitlinie wurde durch die Vorstände/Verantwortlichen der beteiligten Fachgesellschaften/Arbeitsgemeinschaften/Organisationen/Vereine, sowie durch den Vorstand der DGGG und der DGGG-Leitlinienkommission sowie der SGGG und OEGGG im April 2016 bestätigt und damit in seinem gesamten Inhalt genehmigt. Diese Leitlinie besitzt eine Gültigkeitsdauer von 01.05.2016 bis 30.04.2019. Diese Dauer ist aufgrund der inhaltlichen Zusammenhänge geschätzt.

Überarbeitung und Aktualisierung

Die derzeitigen Mitglieder dieser Leitliniengruppe sind aufgefordert, ihre Aufgaben innerhalb der Leitlinie kontinuierlich fortzuführen und Literatur in die Tabellen einzuarbeiten für eine Aktualisierung. Die Leitlinie soll im Jahr 2018 aktualisiert sein, allerdings kann eine frühere Aktualisierung notwendig werden, wenn sich die Datenlage zu Operationsverfahren oder angewendeten Materialien substantiell ändert und die jetzigen Empfehlungen der Leitlinie damit obsolet werden. Dies wird bei den jährlichen Treffen der AGUB besprochen werden.

07.08.2018: Gültigkeit der Leitlinie nach inhaltlicher Überprüfung durch das Leitliniensekretariat verlängert bis 30.09.2020

Die Leitlinienkommission der DGGG, SGGG und OEGGG hat dazu ein übersichtliches Flow-Chart entwickelt, welches zunächst für jede gemeinsame Leitlinie dieser Fachgesellschaften gilt:

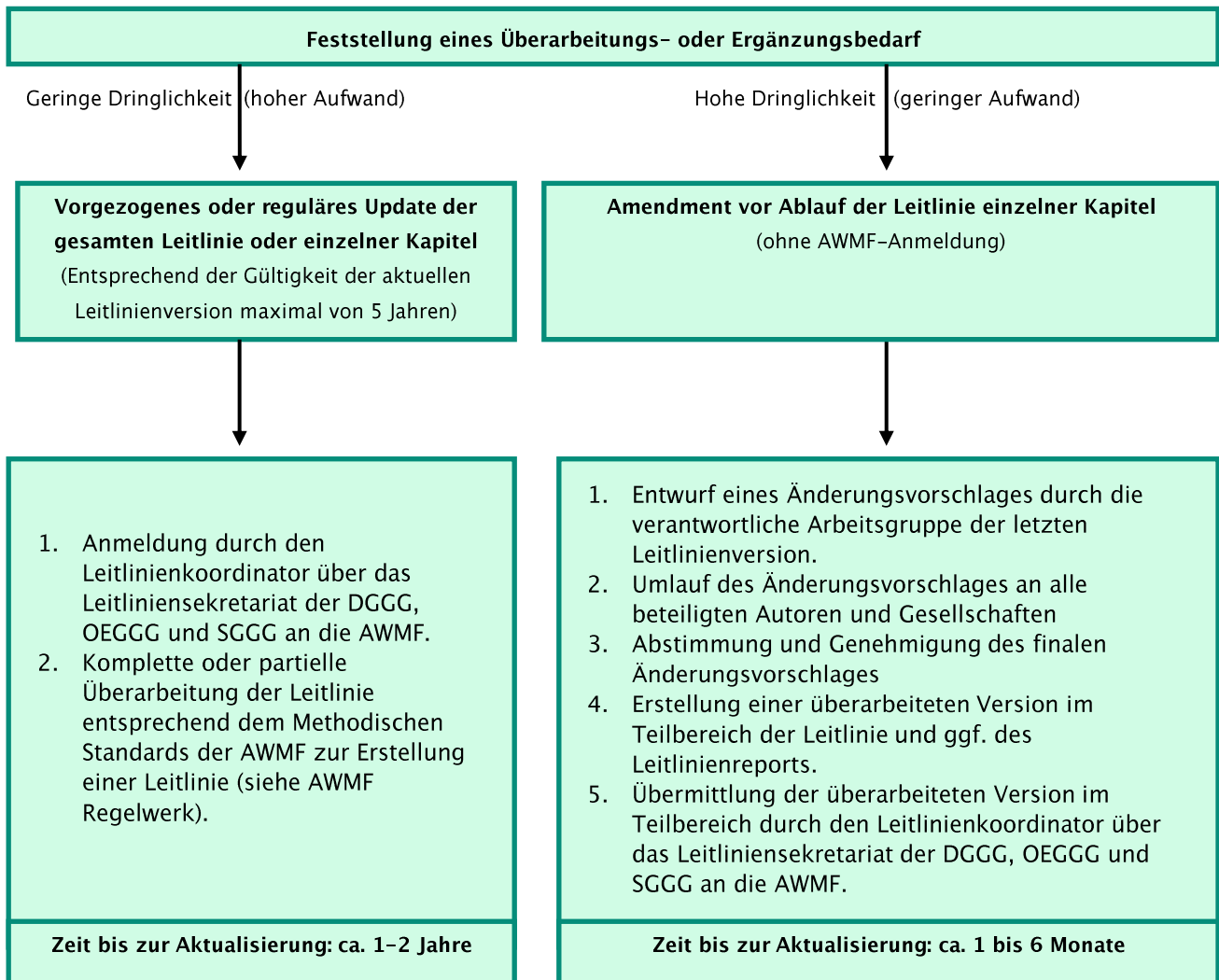


Abbildung 2: Überarbeitung einer Leitlinie

Ansprechpartner für diese Prozesse ist die federführende Autorin. In enger Zusammenarbeit innerhalb der festgelegten Gültigkeitsdauer oder nach Ablauf der Gültigkeit die

Leitlinienkommission der DGGG.

Leitlinienimplementierung

Leitlinien sind als „Handlungs- und Entscheidungskorridore“ zu verstehen, von denen in begründeten Fällen abgewichen werden kann oder sogar muss. Die Anwendbarkeit einer Leitlinie oder einzelner Empfehlungsgraduierungen muss in der individuellen Situation vom Arzt geprüft werden im Hinblick auf die Indikationsstellung, Beratung, Präferenzermittlung und die Beteiligung der Patientin an der Therapieentscheidung in Zusammenhang der verfügbaren Ressourcen.

III. Methodik

Grundlagen

Die Methodik zur Erstellung dieser Leitlinie wird durch die Vergabe der Stufenklassifikation vorgegeben. Das AWMF-Regelwerk (Version 1.0) gibt entsprechende Regelungen vor. Es wird zwischen der niedrigsten Stufe (S1), der mittleren Stufe (S2) und der höchsten Stufe (S3) unterschieden. Die niedrigste Klasse definiert sich durch eine Zusammenstellung von Handlungsempfehlungen, erstellt durch eine nicht repräsentative Expertengruppe. Im Jahr 2004 wurde die Stufe S2 in die systematische Evidenzrecherchebasierte (S2e) oder strukturelle Konsens-basierte Unterstufe (S2k) gegliedert. In der höchsten Stufe S3 vereinigen sich beide Verfahren.

Diese Leitlinie entspricht der Stufe: S2e

Quelle: Arbeitsgemeinschaft der Wissenschaftlichen Medizinischen Fachgesellschaften (AWMF)-Ständige Kommission Leitlinien. AWMF-Regelwerk „Leitlinien“. 1. Auflage 2012.

<http://www.awmf.org/leitlinien/awmf-regelwerk.html>

Evidenzgraduierung

Evidenzbeurteilung nach Oxford

Zur Beurteilung der Evidenz (Level 1-5) wurde in dieser Leitlinie das Klassifikationssystem des **Oxford** Centre for Evidence-based Medicine in der letzten aktuellen Version aus dem Jahr 2009 benutzt.

Tabelle 4: Graduierung der Evidenz nach Oxford (März 2009)

Level	Therapy / Prevention, Aetiology / Harm	Prognosis	Diagnosis	Differential diagnosis / symptom prevalence study	Economic and decision analyses
1a	SYSTEMATIC REVIEWS (with homogeneity*) of RANDOMIZED CONTROLLED TRIALSs	SYSTEMATIC REVIEWS (with homogeneity*) of inception cohort studies; CLINICAL DECISION RULE" validated in different populations	SYSTEMATIC REVIEWS (with homogeneity*) of Level 1 diagnostic studies; CLINICAL DECISION RULE" with 1b studies from different clinical centres	SYSTEMATIC REVIEWS (with homogeneity*) of prospective cohort studies	SYSTEMATIC REVIEWS (with homogeneity*) of Level 1 economic studies
1b	Individual RANDOMIZED CONTROLLED TRIALS (with narrow Confidence Interval"i)	Individual inception cohort study with > 80% follow-up; CLINICAL DECISION RULE" validated in a single population	Validating** cohort study with good " " " reference standards; or CLINICAL DECISION RULE" tested within one clinical centre	Prospective cohort study with good follow-up****	Analysis based on clinically sensible costs or alternatives; systematic review(s) of the evidence; and including multi-way sensitivity analyses
1c	All or none§	All or none case-series	Absolute SpPins and SnNouts" "	All or none case-series	Absolute better-value or worse-value analyses " " " "
2a	SYSTEMATIC REVIEWS (with homogeneity*) of cohort studies	SYSTEMATIC REVIEWS (with homogeneity*) of either retrospective cohort studies or untreated control groups in RANDOMIZED CONTROLLED TRIALSs	SYSTEMATIC REVIEWS (with homogeneity*) of Level >2 diagnostic studies	SYSTEMATIC REVIEWS (with homogeneity*) of 2b and better studies	SYSTEMATIC REVIEWS (with homogeneity*) of Level >2 economic studies
2b	Individual cohort study (including low quality RANDOMIZED CONTROLLED TRIALS; e.g., <80% follow-up)	Retrospective cohort study or follow-up of untreated control patients in an RANDOMIZED CONTROLLED TRIALS; Derivation of CLINICAL DECISION RULE" or validated on split-sample§§§	Exploratory** cohort study with good " " " reference standards; CLINICAL DECISION RULE" after derivation, or validated only on split-sample§§§ or databases	Retrospective cohort study, or poor follow-up	Analysis based on clinically sensible costs or alternatives; limited review(s) of the evidence, or single studies; and including multi-way sensitivity analyses

Level	Therapy / Prevention, Aetiology / Harm	Prognosis	Diagnosis	Differential diagnosis / symptom prevalence study	Economic and decision analyses
		only			
2c	"Outcomes" Research; Ecological studies	"Outcomes" Research		Ecological studies	Audit or outcomes research
3a	SYSTEMATIC REVIEWS (with homogeneity*) of case-control studies		SYSTEMATIC REVIEWS (with homogeneity*) of 3b and better studies		
3b	Individual Case-Control Study		Non-consecutive study; or without consistently applied reference standards	Non-consecutive cohort study, or very limited population	Analysis based on limited alternatives or costs, poor quality estimates of data, but including sensitivity analyses incorporating clinically sensible variations.
4	Case-series (and poor quality cohort and case-control studies§§)	Case-series (and poor quality prognostic cohort studies***)	Case-control study, poor or non-independent reference standard	Case-series or superseded reference standards	Analysis with no sensitivity analysis
5	Expert opinion without explicit critical appraisal, or based on physiology, bench research or "first principles"				Expert opinion without explicit critical appraisal, or based on economic theory or "first principles"

Quelle (Inhalt, Abkürzungen, Notes): <http://www.cebm.net/?o=1025>

Empfehlungsgraduierung

Während mit der Darlegung der Qualität der Evidenz (Evidenzstärke) die Belastbarkeit der publizierten Daten und damit das Ausmaß an Sicherheit / Unsicherheit des Wissens ausgedrückt wird, ist die Darlegung der Empfehlungsgrade Ausdruck des Ergebnisses der Abwägung erwünschter / und unerwünschter Konsequenzen alternativer Vorgehensweisen.

Die reine Evidenzgraduierung einer Leitlinie auf S2e/S3-Niveau nach Oxford lässt einen leitlinientypischen Empfehlungsgrad zu. Dieser symbolische Empfehlungsgrad unterscheidet sich in drei Abstufungen mit jeweils unterschiedlichen Stärken der sprachlichen Ausdrucksweise. Diese derzeit allgemein angewandte Graduierung wird außer von der AWMF auch von der Bundesärztekammer und ihren Nationalen Versorgungsleitlinien (NVL) benützt. Die gewählte Formulierung des Empfehlungsgrades sollte im Hintergrundtext erläutert werden..

Tabelle 5: Graduierung von Empfehlungen

Symbolik	Beschreibung der Verbindlichkeit	Ausdruck
A	Starke Empfehlung mit hoher Verbindlichkeit	Soll / Soll nicht
B	Einfache Empfehlung mit mittlerer Verbindlichkeit	Sollte / Sollte nicht
0	Offene Empfehlung mit geringer Verbindlichkeit	Kann / Kann nicht

Die oben aufgeführte Einteilung von „**Empfehlungen**“ entspricht neben der Bewertung der Evidenz auch der klinischen Relevanz der zu Grunde liegenden Studien und ihren nicht in der Graduierung der Evidenz aufgeführten Maße/Faktoren, wie die Wahl des Patientenkollektivs, Intention-to-treat oder per-protocol Outcome-Analysen, ärztliches bzw. ethisches Handeln gegenüber dem Patienten, länderspezifische Anwendbarkeit usw. Demgegenüber kann eine starke, mäßige bzw. schwache Evidenzstärke entsprechend linear zu einer starken, einfachen bzw. offene Empfehlungen führen. Nur bei einer mittleren Evidenzstärke ist eine Höher- und Runterstufung in eine Grad A oder Grad 0 Empfehlung möglich. In besonderen Ausnahmefällen muss eine Graduierung der höchsten Evidenz zu einer schwächten/offenen Empfehlung oder umgekehrt im Hintergrundtext begründet werden.

- Starke Evidenzstärke → Grad A oder Grad B Empfehlung
- Mäßige Evidenzstärke → Grad A oder Grad B oder Grad 0 Empfehlung
- Schwache Evidenzstärke → Grad B oder Grad 0 Empfehlung

Statements

Sollten fachliche Aussagen nicht als Handlungsempfehlungen, sondern als einfache Darlegung Bestandteil dieser Leitlinie sein, werden diese als „**Statements**“ bezeichnet. Bei diesen Statements ist die Angabe von Evidenzgraden nicht möglich.

Interessenkonflikte

Die Erklärungen über Interessenkonflikte über das Formblatt der AWMF liegen von allen LeitlinienautorInnen vor und sind tabellarisch in der Leitlinie zusammengestellt. Die Originalformblätter vom Beginn der Leitlinienarbeit 2011 sind bei der LL- Koordinatorin hinterlegt.

Neben der Selbstbewertung der Angaben durch die LeitlinienautorInnen erfolgte die Beurteilung durch die Leitlinien-Koordinatorin und Prof. Werner Bader, AGUB Past President: Einige Mitglieder der Leitliniengruppe erhielten Honorare für Vortragstätigkeiten oder finanzielle Zuwendungen für Forschungsvorhaben von Firmen, die auch Materialien für verschiedene Operationsverfahren herstellen, die in der Leitlinie analysiert wurden. Außerdem waren einige Autoren von Studien, die in der Leitlinie beurteilt wurden.

Keiner dieser Mitglieder fühlte sich in der Selbstbewertung dadurch beeinflusst. Die möglichen Interessenkonflikte wurden jedoch bei der Verabschiedung der Leitlinie und ihrer Empfehlungen berücksichtigt. Hätte dieses Mitglied z.B. eine andere Meinung zu den Empfehlungen vertreten, wäre diese zurückgestellt worden, da ein Interessenkonflikt nicht auszuschließen gewesen wäre. Da jedoch alle Empfehlungen einstimmig durch die Mitglieder der Leitliniengruppe angenommen wurden, ist der Einfluss durch potentielle Interessenkonflikte vernachlässigbar.

Öffentliche Diskussionen über die Wertung einzelner Operationsverfahren erfolgten im Vorfeld an den AGUB-Sitzungen und der öffentlichen Präsentation am Kongress der DGGG 2014. Zum Zeitpunkt der Formulierung der Empfehlungen war die Diskussion der Datenlage einvernehmlich abgeschlossen.

Tabelle 6: Zusammenfassung aller Interessenkonflikte

	Berater- bzw. Gutachtertätigkeit oder bezahlte Mitarbeit ¹	Honorare für Vortrags- und Schulungstätigkeiten, bezahlte Autoren- oder Co-Autorenschaften ²	Finanzielle Zuwendungen (Dritt-mittel) ³	Eigentümer-interesse an Arzneimitteln/ Medizin-produkten ⁴	Besitz von Geschäfts-anteilen, Aktien, Fonds ⁵	Persönliche Bezieh-ungen ⁶	Mitgliedschaft Fachge-sellschaft-en/ Berufs-verbände ⁷	Politische, wissen-schaftliche oder persönliche Interessen ⁸	Gegenwärtiger und frühere Arbeit-geber (<3 Jahren)
Kaven Baessler	-	-	DFG Transferbonus IBB / MTR Stiftung Charité (BIH)	-	-	-	DGGG AGUB IUGA	-	Charité Universitätsmed izin
Stefan Albrich	-	Astellas	-	-	-	-	DGGG, AGUB, IUGA, BVF, BGGF; DEGUM	-	Universitätsmed izin Mainz, Praxis „Frauenärzte Fünf Höfe“ München
Christoph Anthuber	-	-	-	-	-	-	DGGG AGUB	-	Klinikum Starnberg
Thomas Aigmüller	-	-	-	-	-	-	AUB, OEGGG, MKÖ, IUGA, ICS	-	Universitätsklini k für Gynäkologie und Geburtshilfe, Meduni Graz, Österreich
Dominique Finas	-	-	-	-	-	-	DGGG , AGUB, AGO, DKG	-	Evangelisches Krankenhaus Bielefeld EvKB

	Berater- bzw. Gutachtertätigkeit oder bezahlte Mitarbeit ¹	Honorare für Vortrags- und Schulungstätigkeiten, bezahlte Autoren- oder Co-Autorenschaften ²	Finanzielle Zuwendungen (Dritt-mittel) ³	Eigentümer-interesse an Arzneimitteln/ Medizin-produkten ⁴	Besitz von Geschäfts-anteilen, Aktien, Fonds ⁵	Persönliche Bezieh-ungen ⁶	Mitgliedschaft Fachge-sellschaf-ten/ Berufs-verbände ⁷	Politische, wissen-schaftliche oder persönliche Interessen ⁸	Gegenwärtiger und frühere Arbeit-geber (<3 Jahren)
Thomas Fink	-	Astellas Pharma München Pharm-Allergan GmbH Frankfurt am Main	-	-	-	-	DGGG, AGUB	-	Sana Klinikum Berlin Lichtenberg
Christian Fünfgeld	-	Serag-Wiessner, AMS, AMI, PFM, Astellas, Maddaus, Recordati-Pharma, Bard, Coloplast	Aufwandsent-schädigungen auf Drittmittelkonto der Klinik, das von der Verwaltung der Klinik verwaltet wird, von den Firmen Serag-Wiessner, AMS, AMI, PFM persönlich: nein	-	-	-	DGGG, AGUB ICOPF, International Collaboration of Pelvic Floor ISPP, International Society for Pelvi-Perineology	-	Klinik Tettngang
Boris Gabriel	-	Serag-Wiessner	Serag-Wiessner	-	-	-	DGGG AGUB	-	JoHo Wiesbaden (ab 4/2014) Uni-Frauenklinik Freiburg (bis3/2013)
Ulla Henscher	-	-	-	-	-	-	ZVK e.V.	-	

	Berater- bzw. Gutachtertätigkeit oder bezahlte Mitarbeit ¹	Honorare für Vortrags- und Schulungstätigkeiten, bezahlte Autoren- oder Co-Autorenschaften ²	Finanzielle Zuwendungen (Dritt-mittel) ³	Eigentümer-interesse an Arzneimitteln/ Medizinprodukten ⁴	Besitz von Geschäfts-anteilen, Aktien, Fonds ⁵	Persönliche Beziehungen ⁶	Mitgliedschaft Fachgesellschaften/ Berufsverbände ⁷	Politische, wissenschaftliche oder persönliche Interessen ⁸	Gegenwärtiger und frühere Arbeitgeber (<3 Jahren)
Franc H. Hetzer	-	Ethicon Endo-Surgery, Norderstedt	-	-	-	-	DGK (Deutsche Gesellschaft für Koloproktologie) SGC, SGVC, DGCH, FMH Schweiz	-	Spitäler Schaffhausen (bis 8/2015) Spital Linth Uznach (ab 9/2015)
Markus Hübner	-	-	-	-	-	-	DGGG, AGUB, BVF	-	Uniklinik Tübingen
Bärbel Junginger	-	Workshop der Gesellschaft für Koloproktologie (B.Braun Melsungen) Pharma Garant (Vortrag Clara-Angela-Foundation)	-	-	-	-	IFK e.V.	-	Charité Universitätsmedizin Berlin Beckenboden-Zentrum
Katharina Jundt	-	-	-	-	-	-	DGGG AGUB BVF	-	Klinikum der Ludwig-Maximilians-Universität, München
Stephan Kropshofer	-	-	-	-	-	-	OEGGG AUB	-	Tirolkliniken

	Berater- bzw. Gutachtertätigkeit oder bezahlte Mitarbeit ¹	Honorare für Vortrags- und Schulungstätigkeiten, bezahlte Autoren- oder Co-Autorenschaften ²	Finanzielle Zuwendungen (Dritt-mittel) ³	Eigentümer-interesse an Arzneimitteln/ Medizin-produkten ⁴	Besitz von Geschäfts-anteilen, Aktien, Fonds ⁵	Persönliche Bezieh-ungen ⁶	Mitgliedschaft Fachge-sellschaf-ten/ Berufs-verbände ⁷	Politische, wissen-schaftliche oder persönliche Interessen ⁸	Gegenwärtiger und frühere Arbeit-geber (<3 Jahren)
Annette Kuhn	-	Astellas	-	-	-	-	SGGG, AUG FMH Schweiz	-	Inselspital Bern
Liane Logé	-	-	-	-	-	-	DGGG AGUB AGO DEGUM	-	Sana Klinikum Hof GmbH
Gert Nauman	Advisory Board Pfleger, Pfizer	AMS, Astellas, Allergan	-	-	-	-	Vorsitzender AGUB	-	Universitätsmed- izin Mainz Helios Klinikum Erfurt seit 2013
Tatiana Pfiffer	-	-	-	-	-	-	DGGG	-	Asklepios Klinik Harburg
Oliver Schwandner	Ethicon Endo- Surgery, Norderstedt; Covidien, Neustadt/Donau)	Ethicon Endo- Surgery, Norderstedt	-	-	-	-	CACP (Chirurgische Arbeitsgemeins- chaft für Coloproktologie) DGK (Deutsche Gesellschaft für Kolo-proktologie)	-	Krankenhaus Barmherzige Brüder, Regensburg

	Berater- bzw. Gutachtertätigkeit oder bezahlte Mitarbeit ¹	Honorare für Vortrags- und Schulungstätigkeiten, bezahlte Autoren- oder Co-Autorenschaften ²	Finanzielle Zuwendungen (Dritt-mittel) ³	Eigentümer-interesse an Arzneimitteln/ Medizinprodukten ⁴	Besitz von Geschäftsanteilen, Aktien, Fonds ⁵	Persönliche Beziehungen ⁶	Mitgliedschaft Fachgesellschaften/ Berufsverbände ⁷	Politische, wissenschaftliche oder persönliche Interessen ⁸	Gegenwärtiger und frühere Arbeitgeber (<3 Jahren)
Alexander Strauss	-	-	-	-	-	-	DGGG ABUB	-	Christian-Albrechts-Universität zu Kiel
Ralf Tunn	Astellas	AMS, Allergan, Astellas, Lilly	AMS	-	-	-	DGGG, AGUB	-	St.Hedwig Krankenhaus, Berlin
Volker Viereck	-	-	Astellas	-	-	-	SGGG, AUG, FMH Schweiz, DGGG, AGUB	-	Kantonsspital Frauenfeld

1 = Berater-bzw. Gutachtertätigkeit oder bezahlte Mitarbeit in einem wissenschaftlichen Beirat eines Unternehmens der Gesundheitswirtschaft (z.B. Arzneimittelindustrie, Medizinproduktindustrie), eines kommerziell orientierten Auftragsinstituts oder einer Versicherung
 2 = Honorare für Vortrags- und Schulungstätigkeiten oder bezahlte Autoren- oder Co-Autorenschaften im Auftrag eines Unternehmens der Gesundheitswirtschaft, eines kommerziell orientierten Auftragsinstituts oder einer Versicherung
 3 = Finanzielle Zuwendungen (Dritt-mittel) für Forschungsvorhaben oder direkte Finanzierung von Mitarbeitern der Einrichtung von Seiten eines Unternehmens der Gesundheitswirtschaft, eines kommerziell orientierten Auftragsinstituts oder einer Versicherung
 4 = Eigentümerinteresse an Arzneimitteln/Medizinprodukten (z. B. Patent, Urheberrecht, Verkaufslizenz)
 5 = Besitz von Geschäftsanteilen, Aktien, Fonds mit Beteiligung von Unternehmen der Gesundheitswirtschaft
 6 = Persönliche Beziehungen zu einem Vertretungsberechtigten eines Unternehmens Gesundheitswirtschaft
 7 = Mitglied von in Zusammenhang mit der Leitlinienentwicklung relevanten Fachgesellschaften/Berufsverbänden, Mandatsträger im Rahmen der Leitlinienentwicklung
 8 = Politische, akademische (z.B. Zugehörigkeit zu bestimmten „Schulen“), wissenschaftliche oder persönliche Interessen, die mögliche Konflikte begründen könnten

1. Einleitung und Definitionen

Die Genitalsenkung der Frau ist ein häufiges und auch aufgrund der steigenden Lebenserwartung zunehmendes Krankheitsbild, dessen Therapie mit verschiedenen konservativen und operativen Methoden erfolgen kann. Das Ziel dieser Leitlinie ist die evidenz-basierte Beschreibung von Diagnostik, konservativer und operativer Therapie des Descensus genitalis bei Frauen über 18 Jahre. Nationale und internationale sozioökonomische Gegebenheiten wurden berücksichtigt. Die Adressaten dieser Leitlinie sind alle medizinischen Fachgebiete, die Frauen mit Beckenbodenerkrankungen behandeln: Gynäkologie, Urologie, Allgemeinmedizin, Innere Medizin, Chirurgie und Physiotherapie.

Die Empfehlungen zur Diagnostik und Therapie des weiblichen Genitaldeszensus beruhen auf einer umfassenden, systematischen und aktuellen Literaturbetrachtung und -auswertung unter Berücksichtigung von Erfahrungen und spezifischen Bedingungen in Deutschland, Österreich und der Schweiz. Sie stellen eine Aktualisierung der Leitlinie von 2008 dar und beziehen auch die Warnungen der Amerikanischen Food and Drug Administration (FDA) ein, deren letzte „Notification“ in 2011 (<http://www.fda.gov/medicaldevices/safety/alertsandnotices/publichealthnotifications/ucm061976.htm>) zu teilweise großen Veränderungen in der Deszensuschirurgie mit Netzimplantaten führte. Diese Leitlinie entbindet natürlich nicht vom Studium aktueller Literatur.

Die International Urogynecological Association (IUGA) und die International Continence Society (ICS) haben eine Standardisierung der Symptome, Befunde und Diagnostik vorgenommen, an denen sich diese Leitlinie orientiert. Die IUGA/ICS-Terminologie wird derzeit von den meisten aktuellen Publikationen verwendet.

Als Descensus genitalis wird das Tiefertreten von Blase (Zystozele), Rektum (Rektozele), Dünn-und/ oder Dickdarm (Enterozele), Scheide oder Uterus bezeichnet. Ein Deszensus, der über den Introitus hinausgeht wird im deutschsprachigen Raum als Prolaps definiert. In der englischsprachigen Literatur wird dagegen jeglicher Deszensus als „prolapse“ bezeichnet. Symptomatisch (Senkungs- oder Fremdkörpergefühl) wird ein Deszensus häufig erst, wenn der Hymenalsaum erreicht wird. Nur ca. ein Viertel der Frauen mit Stadium-II-Prolaps geben einen Leidensdruck an. Diese Leitlinie sollte auch unter diesem Aspekt angewendet werden: *In der Regel sollte nur ein symptomatischer Deszensus operativ therapiert werden.*

Ein Genitaldeszensus ist häufig mit einer Stress - oder Belastungsinkontinenz assoziiert. Definiert ist das Symptom als Urinverlust bei körperlicher Belastung wie Husten oder Heben. Tritt der Urinverlust beim Husten z.B. nur nach Reposition des Prolapses bei der Untersuchung oder durch ein Pessar auf, wird von einer *larvierten Belastungsinkontinenz* gesprochen. Neben der Sanierung des Deszensus stellt die gleichzeitige Sicherung oder Wiederherstellung der Kontinenz stellt einen besonderen Aspekt dar und wird gesondert in der Leitlinie behandelt.

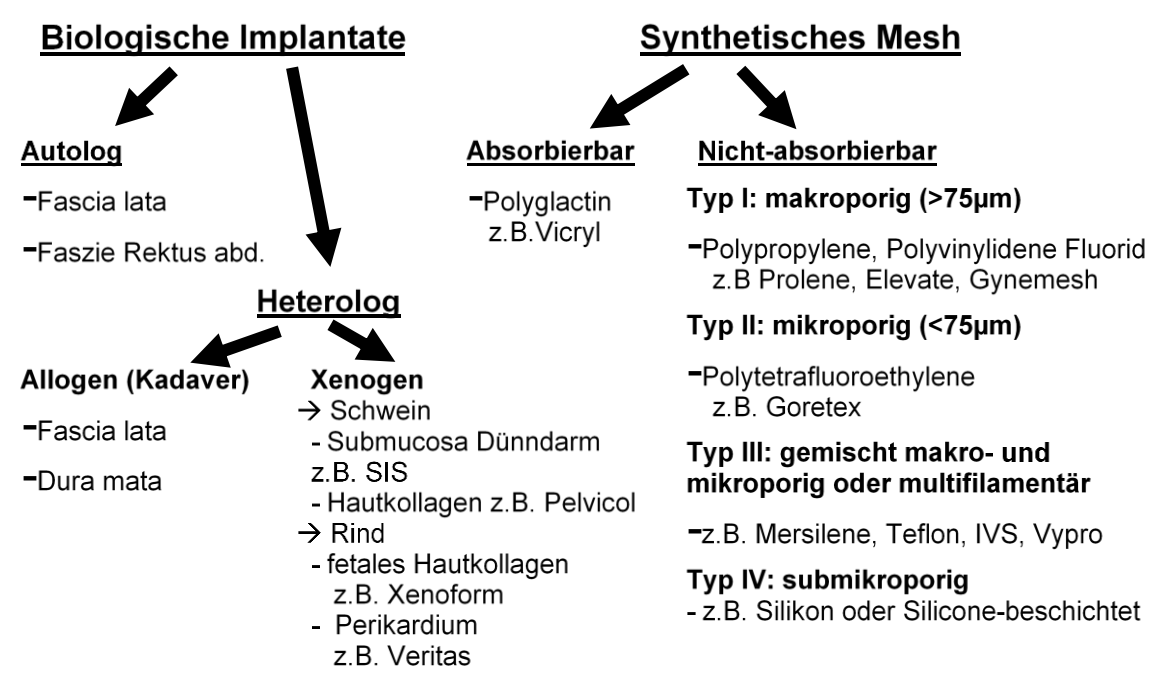
Die Unzufriedenheit mit den anatomischen Ergebnissen der traditionellen Deszensusoperationen hat zu einer deutlichen Zunahme des Einsatzes von verschiedenen biologischen und synthetischen Implantaten (Netzen/meshes) geführt. Insbesondere synthetische Netze werden eingesetzt, um insuffizientes Eigengewebe zu unterstützen oder zu ersetzen. Eine Einteilung der Implantate kann in synthetische und biologische sowie in nicht absorbierbare, teilabsorbierbare und absorbierbare erfolgen. In folgender Abbildung wird eine Klassifikation u.a. nach Amid vorgenommen.

Generell ist zu unterscheiden zwischen einer simplen *Netzauflage* (mesh overlay) zur Unterstützung einer konventionellen Korrektur (z.B. Polypropylen-Netz-Einlage zwischen vorderer oder hinterer Plastik und

Scheidenhaut) und einer fixierten *Netz-Interposition*, wenn z.B. die vordere Plastik aufgrund fehlender oder insuffizienter Faszienstrukturen nicht durchgeführt werden kann und das Netz lateral und/oder proximal an anderen Strukturen (z.B. Arcus tendineus fasciae pelvis oder sakrospinale Band) gesichert wird. Außerdem muss die Overlay-Technik von den transobturatorisch und transischiorektal armierten Netzen unterschieden werden, die inzwischen meistens ohne gleichzeitige vordere oder hintere Scheidenplastik eingesetzt werden.

Von der Industrie können vorgefertigte Netz-„Bausätze“ (mesh kits) bezogen werden. Die transobturatorischen Netze für das vordere Kompartiment werden über Netzarme durch das Foramen obturatum fixiert (Höhe Blasen Hals und weiter proximal). Bei den Netzen der ersten Generation erfolgt die proximale Fixation nur über ein gleichzeitiges hinteres Netz, bei dem Scheidenstumpf oder Uterus über Netzarme transischiorektal befestigt werden. Einige der noch vor fünf Jahren erhältlichen Netze wurden nach der zweiten FDA-Warnung von der Industrie vom Markt genommen (z.B. Prolift®, Prosima®, Avaulta®, Perigee® in den USA). Bei der nächsten Generation Netze sind nicht nur die Materialeigenschaften (makropore, $>75\mu\text{m}$, und leichte $\leq 32\text{g/m}^2$ Netze, Vermeidung von multifilamentären absorbierbaren oder nicht-resorbierbaren Materialien) verbessert oder verändert worden, sondern auch die notwendige apikale Fixierung wurde integriert. Diese findet üblicherweise an den Ligamenta sacrospinalia statt (z.B. beim 6-Arm-Netz der Firma Serag-Wiessner). Eine weitere Entwicklung sind die sog. „single-incision-Netze“, die auf die transobturatorische Führung von Netzarmen verzichten und lateral am Arcus tendineus fasciae pelvis oder in der Membrana obturatoria und an den Ligg. sacrospinalia durch spezielle Ankersysteme (z.B. Elevate anterior der Firma AMS) oder direkte Nähte (z.B. Coloplast) befestigt werden. Grundsätzlich können die Implantate auch selbst zurechtgeschnitten und mit Spezialinstrumenten fixiert werden.

Abbildung 3: Einteilung der Fremdmaterialien nach ihren Eigenschaften



2. Diagnostik

2.1 Anamnese

Die Anamnese sollte neben der spezifischen Beckenbodensymptomatik die Eigen-, Familien-, geburtshilfliche und soziale Anamnese sowie bisherige Therapien beinhalten. Bei der gezielten Anamnese von Beckenbodensymptomen sollte zumindest ein standardisierter Fragebogen verwendet werden. Zur Qualitätskontrolle und unter Studienbedingungen werden validierte Fragebögen mit Erfassung der Lebensqualität empfohlen.

Neben der Beschreibung der aktuellen Symptome durch die Patientin, sollten Senkungs-, Blasen-, Darm- und sexuelle Symptome, deren Schweregrad und Auswirkung auf die Lebensqualität und der dadurch bedingte Leidensdruck erfragt werden. Meistens werden Frauen erst bei entsprechendem Leidensdruck vorstellig. Die Dokumentation kann z.B. mit kein-wenig-mäßig-stark oder mit einer 10-cm-visuellen Analogskala erfolgen.

Typische Prolapssymptome treten häufig erst ab Stadium 2 auf :

- Fremdkörpergefühl, Ziehen im Unterleib, Gefühl der Senkung
- unvollständige Blasenentleerung und Pollakisurie bei funktioneller Reduktion der Blasenkapazität durch Restharnbildung (10)
- Imperativer Harndrang mit oder ohne Dranginkontinenz, Pollakisurie, Nykturie und imperativer Harndrang mit oder ohne Dranginkontinenz werden als überaktive Blase (ÜAB, engl. overactive bladder (OAB) definiert (4). Die ÜAB ist häufig mit Pollakisurie und Nykturie assoziiert (11). Auslösende Faktoren können laufendes Wasser oder das Aufschließen der Tür sein („Schlüssellochinkontinenz“) (12).
- Unvollständige Darmentleerung, teilweise mit notwendiger manueller Unterstützung vaginal, perineal oder transanal, wobei harter Stuhl die Defäkation erschwert (13). Eine Rektozele kann eventuell erst durch digitale „Schienung“ des Rektums entleert werden (14). Eine Intussuszeption oder ein Rektumprolaps können durch das innere oder äußere Vorfallen der Darmwand zum Gefühl der inkompletten Entleerung führen (15).
- Harninkontinenz: Belastungs- und/oder Dranginkontinenz: bis Stadium II nimmt die gleichzeitige Belastungsinkontinenz zu (55%), danach aufgrund des sog. „Quetschhahnmechanismus“, also der Obstruktion der Urethra aufgrund des Prolapses, wieder ab (33%).(10)

Des weiteren sollten Informationen erhoben werden, die die Therapieplanung eventuell beeinflussen:

- bisherige konservative und operative Therapie (inkl. Beckenbodengymnastik, Pessare etc.)
- Geburten (vaginal, vaginal-operativ, Sectio)
- Frühere chirurgische Eingriffe, insbesondere im kleinen Becken sowie Radiatio
- Sexualefunktion: Dyspareunie und Verzicht auf sexuelle Aktivität sind häufig und mit einer Einschränkung der Lebensqualität verbunden (16-19)
- Soziales Umfeld, berufliche Tätigkeit: schweres Heben ist ein Risikofaktor für Beckenbodenfunktionsstörungen (20)
- Mobilität: Ist sie eingeschränkt, kommt eine Dranginkontinenz eher vor (21)
- Mentaler Zustand inkl. Demenz

- Erfassung von Begleiterkrankungen, die als Risikofaktoren für eine Beckenbodendysfunktion anerkannt sind, z.B.:
 - o Adipositas (22)
 - o Asthma und chronisch-obstruktive Lungenerkrankung (23)
 - o Obstipation (24).
 - o Angeborene Bindegewebserkrankungen wie Marfan- oder Ehlers-Danlos-Syndrom
 - o Nikotinabusus (26, 27)
- Medikamentenanamnese: es müssen insbesondere diejenigen erfasst werden, die die Kontinenz- oder Entleerungsfunktionen beeinflussen können (z.B. Antidepressiva oder Diuretika).

Validierte Fragebögen sind zur Erfassung von Schweregrad, Auswirkung auf die Lebensqualität und von posttherapeutischer Verbesserung oder Verschlechterung den nur standardisierten Fragebögen vorzuziehen. Selbstdominierte Fragebögen (die Frau füllt den Fragebogen selbst aus) gelten international als Goldstandard (ICI 2012), da sie auch Arzt-unabhängig ausgefüllt werden können.

Deutsche validierte Beckenboden-Fragebögen:

- Fragebögen der International Consultation on Incontinence (ICI): vaginale Symptome, Symptome des unteren Harntraktes, Harninkontinenz, Sexualität, Nykturie, überaktive Blase (www.iciq.net). Der Nachteil besteht in teilweise repetitiven Fragen, da für eine vollständige Erfassung aller Beckenbodensymptome mehrere Fragebögen benötigt werden. Die Fragebögen sind in einigen Publikationen angewendet worden (7).
- Deutsche Version des King's Health Questionnaire: erfasst Harninkontinenzsymptome und Lebensqualität (28)
- Deutsche Version des „urinary incontinence-specific measure of quality of life“ (I-QOL): erfasst Inkontinenz- spezifische Lebensqualität (29)
- Deutscher Beckenbodenfragebogen (nach Baeßler; deutsche Version des Australian Pelvic Floor Questionnaire): erfasst Blasen-, Darm-, Prolaps- und sexuelle Descensus-spezifische Symptome und Lebensqualität (30) und wurde speziell für den urogynäkologischen Bereich entwickelt und validiert. Mehrere internationale und nationale Studien nutzten diesen Fragebogen erfolgreich (31-34). Außerdem existiert ein validiertes „Nachkontroll-Modul“ (35), das auch posttherapeutisch eingesetzt werden kann (36). Es enthält Verbesserungs- und Verschlechterungsskalen sowie visuelle Analog-Skalen zur Erfassung der subjektiven Einschätzung der Behandlung und des Therapieerfolges.

Der in Deutschland häufig eingesetzte Gaudenz-Fragebogen wurde nie nach geltenden Standards validiert und wird von der ICI daher auch nicht empfohlen.

2.2 Klinische Untersuchung

- Inspektion des äußeren Genitale: Descensus/Prolaps genitalis, Fisteln, Fehlbildungen (z.B. ektoper Ureter), Entzündungen, Tumore etc.
- SpekulumEinstellung mit geteilten Spekulare: Beschaffenheit der Vaginalhaut, Östrogenisierung, Deszensus-Beurteilung, Veränderung des Deszensus beim Husten oder Pressen. Der Grad des Deszensus sollte für das vordere (Blase, vordere Vaginalwand), mittlere (Zervix oder Scheidenstumpf) und hintere Kompartiment getrennt beurteilt und dokumentiert werden. International empfohlen wird die Quantifizierung des Descensus genitalis nach der ICS/IUGA-Standardisierung (ICI 2012) (Tab. 7). In Deutschland jedoch sehr gebräuchlich ist die in Tab. 8 gezeigte Einteilung. Abb. 3 stellt mögliche Einteilungen graphisch dar. Die Einteilung nach ICS/IUGA bedeutet eine Quantifizierung des Deszensus der vorderen oder hinteren Vaginalwand und des mittleren Kompartimentes (2), während die übliche Gradeinteilung die „Qualität“ der Senkung beschreibt, also zwischen Zystozele, Rektozele, Enterozele, Urethrozele, Scheidenstumpf- und uterinem Deszensus unterscheidet. Die Einteilung nach Baden-Walker wird in deutschsprachigen Ländern eher selten angewendet. Im vorderen Kompartiment werden zentrale (Rugae aufgehoben: „Glatzenbildung“ der vorderen Scheidenwand (*Pulsionszystozele*) von lateralen (= paravaginalen) Defekten mit erhaltenen Rugae aber aufgehobenen lateralen Sulci unterschieden (*Traktionszystozele*). (37).
- Palpation:
 - vaginal: Beckenbodentonus, Levatoravulsionen (Abriss des M.puborectalis von der Insertion am Ramus ossis pubis inferior) (38)
 - Klinische Beurteilung der Beckenbodenfunktion nach der Koordinations-, Relaxations- und Kontraktionsfähigkeit. Häufig wird die Kontraktilität nach dem modifizierten Oxford-Grading von 0-5 (0= keine Kontraktion, 1= Zucken einzelner Muskelfasern, 2= geringe Kontraktion, 3= Kontraktion mit deutlicher Elevation, 4= kräftige Kontraktion, 5= kräftige Kontraktion gegen Widerstand) beurteilt (39-41).
 - Rektale Untersuchung ggf., bei Patientinnen mit entsprechenden Symptomen: Analsphinktertonus in Ruhe, Sphinkterdefekte, Sphinkterkontraktion, anteriore Rektozele (oberhalb des Sphinkters oder diesen involvierend bei verkürztem anterioren Sphinkter)
 - Rekto-vaginal: eventuell kann eine Enterozele zwischen Rektum und Scheide palpirt und von einer Rektozele abgegrenzt werden.
- Husten-Stresstest ohne und mit Reposition des Prolapses z.B. mit Spekulum, Pessar, Stieltupfer oder digital. Nach Reposition kann eine larvierte Belastungsinkontinenz in 10%-80% nachgewiesen werden (positiver Husten-Stresstest) (42-45). Ob mit Pessar (cave Urethraobstruktion), Spekulum (cave zu viel Spannung) oder Stieltupfer reponiert werden soll, ist nicht endgültig geklärt (45, 46). Die positiven Vorhersagewerte für das Auftreten einer postoperativen Belastungsinkontinenz sind nicht hinreichend aussagekräftig. Bei kontinenten Frauen und negativem Stresstest mit Reposition besteht ein geringes Risiko für eine de novo Belastungsinkontinenz postoperativ: negativer Vorhersagewert 92% (95% CI 90,3–100) für die Reposition mit Spekulum und 91% (95% CI 88,5–99,7) für die Reposition mit Pessar (45, 47).
- Eine Zervixelongation sollte dokumentiert werden, denn sie kann zu Deszensus-symptomen führen und sich bei Uterus-erhaltenden Operationen verstärken (48).
- Urinanalyse:

- Schnelltests (Streifentests) haben nur eine unzureichende Sensitivität, so dass bei Frauen mit Dysurie und negativem Schnelltest eine Urinkultur mit Antibiogramm angelegt werden sollte (49, 50).
- Streifentest zum Screening für den Nachweis einer Mikrohämaturie
- Urinkultur bei V.a. Dranginkontinenz zum Ausschluss einer Blaseninfektion(50)
- Restharnbestimmung (sonographisch oder mit Einmalkatheter)
 - Ein Restharn von über 50 ml direkt nach der Miktion kann ein Hinweis auf eine Blasenentleerungsstörung sein. Wird der vaginale Ultraschall zur Messung herangezogen, ist als Obergrenze eines normalen Restharns von 30 ml beschrieben worden (51), nach Einmalkatheterisierung können höhere Grenzen akzeptiert werden (41). Zu beachten ist die renale Förderrate von 1–14 ml/min, die bei nicht rechtzeitiger Messung zu falsch hohen Werten führen kann (41).
 - Weitere Abklärung der Ursachen: z.B. Obstruktion der Urethra durch den Descensus genitalis, Detrusorinsuffizienz (Urodynamik!), neurologische Grunderkrankung, posttraumatisch (z.B. nach radikaler Beckenchirurgie)

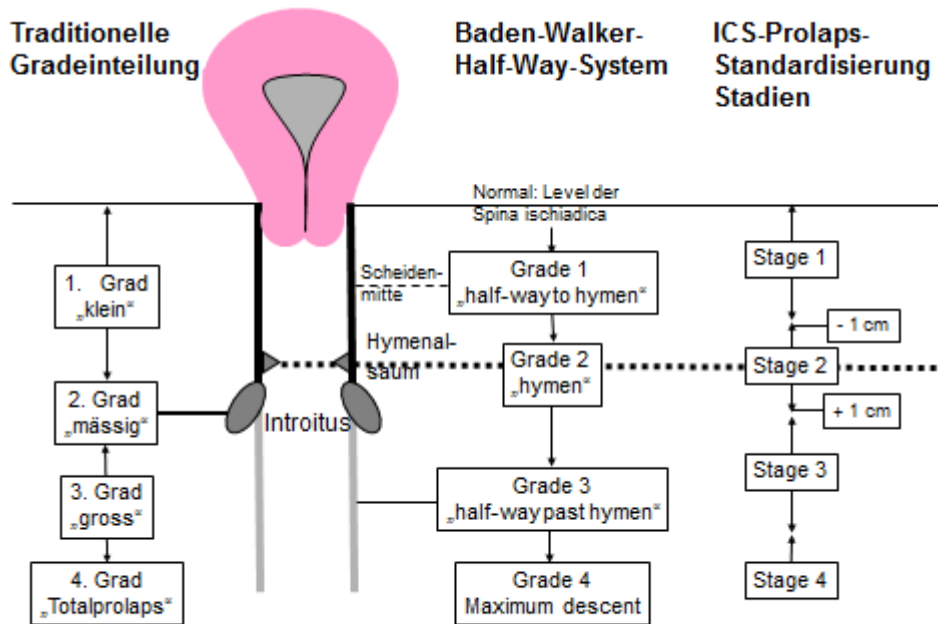
Tabelle 7 Quantifizierung des descensus genitalis nach ICS/IUGA-Standardisierung

Stadium 1	Tiefster Punkt des Descensus > 1cm proximal des Hymenalsaumes
Stadium 2	Tiefster Punkt des Descensus ± 1cm des Hymenalsaumes
Stadium 3	Tiefster Punkt des Descensus.> 1 cm distal des Hymenalsaumes
Stadium 4	Totalprolaps von Uterus und/oder Vagina

Tabelle 8 Häufige Gradeinteilung des Descensus genitalis

Grad I	Descensus innerhalb der Scheide
Grad II	Descensus erreicht den Introitus vaginae
Grad III	Descensus reicht jenseits des Introitus vaginae
Grad IV	Totalprolaps von Uterus und Vagina

Abbildung 4: Mögliche Einteilungen des Descensus genitalis mit verschiedenen Referenzpunkten



2.3 Bildgebende Verfahren

2.3.1 Sonographie

In dieser Leitlinie wird nur auf die Sonographie eingegangen, die zur Beurteilung des Descensus oder zur Therapieentscheidung beiträgt. Auf die ausführliche AWMF-Ultraschall-Leitlinie in der Urogynäkologie wird verwiesen (Sonographie im Rahmen der urogynäkologischen Diagnostik. Registrierungsnummer: 015-055, Entwicklungsstufe: S2k).

Nieren-Sonographie

Evidenzbasierte Empfehlung 2.E1	
Evidenzgrad 3	Empfehlungsgrad 0
Die Nieren-sonographie zum Ausschluss einer Harnstauung wird insbesondere bei hochgradigem Prolaps empfohlen. Die Prävalenz einer Hydronephrose liegt bei 5-17%, wobei der Befund nach operativer Therapie meist rückläufig ist. (52-55)	

Introitus-, Perineal- und Beckenboden-Sonographie

Der Beckenboden-Ultraschall kann als „Introitus-Sonographie“ mit einer vaginalen Sonde oder als „perineale Sonographie“ mit der abdominalen Sonde durchgeführt werden (56). Die Kombination aus diesen beiden Methoden zur Beurteilung des vorderen Kompartimentes mit der intravaginalen

differenzierten Diagnostik aller weiterer Kompartimente als auch ggf. die Zuhilfenahme der Abdominalsonographie wird als Beckenboden-, urogenitale oder Pelvic-Floor-Sonographie bezeichnet.

Sowohl für die Patientin als auch den Untersuchenden ist es einfacher, kraniale Aspekte oben im Ultraschall-Bild darzustellen. Dies wird auch von der DEGUM und IUGA/ICS so empfohlen (2, 57, 58).

Das Ziel ist die Darstellung von

- Position und Mobilität des Blasenhalases, Trichterbildung der proximalen Urethra
- Deszensus von Urethra und Blase: vertikal, rotatorisch oder fehlend
- Zystozele: mediane/zentrale Zystozele durch zentralen Fasziendefekt versus Zystozele über paravaginalen/lateralen Defekt mit Blasenhalasdeszensus. Auf eine mediane Zystozele lässt ein schon in Ruhe oder beim Pressen spitzer posteriorer Urethrovesikalwinkel schliessen. Ein Lateraldefekt wird durch einen rotatorischen Deszensus des Blasenhalases bei gleichzeitig erhaltenem oder abgeflachtem Urethrovesikalwinkel bestätigt. Diese Formen der Zystozele entsprechen der röntgenologisch definierten Green-Klassifikation (59-61).
- Rektozele und Enterozele: können in der Sonographie ähnlich zuverlässig dargestellt werden, wie in der Defäkographie (62, 63)
- Intussuszeption: Die Studienergebnisse zur Übereinstimmung von Ultraschall und Defäkographie zum Nachweis einer analen Intussuszeption im Sinne eines inneren Mukosavorfalls sind allerdings kontrovers (62, 64)
- Beckenboden-Kontraktion mit Bewegung der Puborektalis-Schlinge nach cranio-ventral mit oder ohne Blasenhalas-Anhebung (65-67)
- Divertikeln der Harnröhre oder vaginalen Zysten (68)

Die 3D-Technik erlaubt die Darstellung der horizontalen Ebene und damit die Beurteilung von Levatordefekten (68-70). Da das Risiko, eine Zystozele bzw. Rezidivzystozele nach operativer Sanierung zu entwickeln erhöht ist, wenn zumindest ein Levatorabriss (Levatoravulsion oder Levatordefekt) nachgewiesen wurde (71-74), könnte die 3D-Beckenboden-Sonographie bei der Aufklärung der Patientin und bei der Wahl des Operationsverfahren helfen.

Evidenzbasierte Empfehlung 2.E2

Evidenzgrad 3

Empfehlungsgrad 0

Die Beckenboden-Sonographie kann ergänzend zur vaginalen und rektalen Untersuchung diagnostisch hilfreich sein.

Evidenzbasierte Empfehlung 2.E3

Evidenzgrad 3

Empfehlungsgrad 0

Der Ultraschall kann auch als visuelles Biofeedbackinstrument eingesetzt werden, um der Patientin Befunde zu erklären und die Blasenhalas-wirksame Beckenbodenkontraktion, z.B. vor dem Husten zur Reduktion der Senkung darzustellen (36, 75, 76).

Vaginalsonographie

Evidenzbasierte Empfehlung 2.E4	
Evidenzgrad 4	Empfehlungsgrad 0
Mit der vaginalen Sonographie können verschiedene Aspekte abgeklärt werden:	
<ul style="list-style-type: none">- Darstellung von Uterus und Adnexen vor einem operativen Eingriff- Ausschluss einer Uteruspathologie bei geplanter Uterus-erhaltender Operation- Länge der Zervix bzw. Verhältnis Uteruskorpus zu Zervix: eine Elongatio colli kann nach uteruserhaltender Therapie zu persistierenden Symptomen führen.- Ausschluss pelviner extrauteriner Pathologien	

Es wird hier für mehr Informationen auf die Leitlinien Ultraschall (Sonographie im Rahmen der urogynäkologischen Diagnostik. Registernummer 015 - 055. Entwicklungsstufe S2k) und Hysterektomie verwiesen (Hysterektomie, Indikation und Methodik. Registrierungsnummer: 015-070, Entwicklungsstufe: S3)

Sonographie nach Deszensusoperation mit Netz

Biologische Netze sind sonographisch nicht gut darstellbar (77). Lage, Mobilität und Falten von synthetischen Netzen können in der Sonographie von perineal, vom Introitus oder endovaginal dargestellt werden (77-80).

Zum Beispiel kann im zweidimensionalen Ultraschall verifiziert werden, ob ein Rezidivdeszensus durch einen Abriss der proximalen Netzverankerung verursacht wurde (77). Weitere Ursachen für ein Therapieversagen lassen sich teilweise erkennen und eventuell gezielt korrigieren (77, 79). Da die sog. Netzschrumpfung mit einem erhöhtem Rezidivrisiko einhergeht (81), sind die sonographischen Hinweise für das Schrumpfen von Netzen äußerst hilfreich (80).

Evidenzlevel 3

Empfehlungsgrad 0

2.3.2 Röntgen

Zysto-Urethrographie

Mit der Zystourethrographie ist die Beurteilung einer Zystozele und der Mobilität des Blasenhalses möglich. Auch die Darstellung von morphologischen Befunden wie z.B. Divertikeln ist möglich. Aufgrund der höheren Kosten, der Strahlenbelastung und des deutlich höheren Aufwandes gibt es für diese Untersuchung nur noch selten eine Indikation, da sie weitgehend durch die Introitus- und Perinealsonographie ersetzt wurde.

Kolpozystorektographie

Die Kolpozystorektographie kann zur Darstellung der verschiedenen Kompartimente bei komplexen Descensusfällen genutzt werden (82). Die für die Zystourethrographie genannten Nachteile gelten sinngemäß auch hier.

Defäkographie

Die Defäkographie dient der dynamischen Darstellung der Defäkation und ihrer Pathologien, z.B. einer Rektozele mit eventuell assoziierten Stuhlentleerungsstörungen, insbesondere aber auch zum Nachweis bzw. Ausschluss einer Intussuszeption (83, 84). Auch diese röntgenologische Untersuchung hat durch die zwei- und dreidimensionale Ultrasonographie an Bedeutung verloren, obwohl hier seltener eine Defäkation durchgeführt wird (62, 83, 85-87).

Dynamische Kernspinuntersuchung (MRT)

Mit dem dynamischen MRT können wie bei der Defäkographie alle drei Kompartimente in Ruhe, beim Pressen und bei Kontraktion des Beckenbodens dargestellt werden (88). Diese Technik erlaubt auch die Beurteilung der knöchernen, muskulären und bindegewebigen Komponenten des Beckens und Beckenbodens und liefert ein gutes Gesamtbild. Sie kann bei komplexen und/oder Rezidiv-Senkungszuständen eingesetzt werden (89, 90) und insbesondere zur Beurteilung eines inneren Rektumprolaps/einer Intussuszeption sowie der Entleerung des Rektums bzw. einer Stuhlretention (91-93). Allerdings ist ihr Nutzen für die Therapiewahl nicht hinreichend belegt. Die Aussagekraft der dynamischen MRT wie auch der Defäkographie ist eingeschränkt durch das Problem des „dominierenden“ Prolapsanteils: so kann eine große Zystozele rein mechanisch die Entwicklung einer Rektozele oder Enterozele behindern und damit ein falsch negatives Bild liefern, das sich von dem klinischen Befund, der bei der Untersuchung der einzelnen Kompartimente mit getrennten Specula erhoben wurde, deutlich unterscheiden. Der größte Nachteil liegt jedoch in der wenig funktionellen liegenden Position bei den Aufnahmen, die nicht unbedingt das jeweilige Problem der Patientin widerspiegelt. Deshalb kann einige Diagnostik von der zwei- und dreidimensionalen Ultrasonographie übernommen werden, da sie im Sitzen und Stehen durchgeführt werden kann (64, 94). Offene MRT-Systeme sind noch nicht weit verbreitet (95).

Evidenzbasierte Empfehlung 2.E5

Evidenzgrad 3

Empfehlungsgrad 0

Ein dynamisches MRT kann bei komplexen Befund- und Symptombildern hilfreich sein.

2.4 Urodynamik

Obwohl ein systematischer Review von diagnostischen Tests zeigte, dass Anamnese und klinischer Stresstest eine Belastungsinkontinenz in der Urodynamik gut vorhersagen können (96) und die Symptome einer überaktiven Blase nicht immer mit der urodynamischen Diagnose „Detrusorüberaktivität“ korrelieren (97), gilt sie weiterhin als die Goldstandard-Untersuchung bei Patientinnen mit Inkontinenz und Prolaps. Blasenkapazität, Detrusordruck, Objektivierung einer Belastungsinkontinenz (sichtbarer Urinverlust beim Husten ohne Detrusorkontraktion=IUGA/ICS-Definition) mit und ohne Reposition des Prolapses, Miktion mit oder ohne Detrusorkontraktion und Uroflow können mit Füll-Zystometrie, Uroflowmetrie und Miktionszystometrie erfasst werden (2).

Die Messung des Urethroverschlussdruckes in Ruhe durch das sog. Urethradruckprofil wird zum Nachweis einer hypotonen Urethra genutzt (< 20 cm H₂O), obwohl dies heute für die Therapieentscheidung wenig Bedeutung hat (4, 98). Die Messung des Urethroverschlussdruckes beim Husten (sog. Stressprofil) und der Drucktransmission gilt international als experimentell und bietet keine sichere Hilfe bei der Therapieplanung (4).

Es fehlen Daten, die die Notwendigkeit einer Urodynamik vor einer geplanten Deszensusoperation belegen. So kann auch eine larvierte Belastungsinkontinenz bei ausreichend gefüllter Blase durch einen Stresstest mit Prolapsreposition nachgewiesen werden.

Evidenzlevel 3 Hier fehlt die grüne Tabelle

Empfehlungsgrad 0 C

2.5 Zystourethroskopie

Evidenzbasierte Empfehlung 2.E6	
Evidenzgrad 4	Empfehlungsgrad 0
Bestehen unklare zusätzliche Symptome und Befunde wie Blasenschmerzen und Hämaturie, insbesondere nach Voroperationen, kann eine Urethrozystoskopie helfen, morphologische Ursachen wie Harnblasentumore oder Steine, Harnröhrenstenosen, intravesikale Netzerosionen oder chronische Urothelveränderungen bei interstitieller Zystitis z.B. auszuschließen (99-101).	

Evidenzbasierte Empfehlung 2.E7	
Evidenzgrad 3	Empfehlungsgrad B
Die Zystourethroskopie am Ende einer Deszensusoperation wird zum Ausschluss von intraoperativen Blasen- und Urethraverletzungen sowie zum Nachweis der Ureterfunktion empfohlen.	

3. Aufklärung

Die Aufklärung über die Erkrankung und die möglichen Therapieoptionen nimmt einen großen Teil der ärztlichen Aufgaben ein und ist aus ethischer und juristischer Sicht (BGB §630 und sog. Patientenrechtegesetz: Gesetz zur Verbesserung der Rechte von Patientinnen und Patienten, Bundesgesetzblatt Jahrgang 2013 Teil I Nr. 9, ausgegeben zu Bonn am 25. Februar 2013, S. 277-282) unverzichtbar.

Damit die Patientin eine informierte Entscheidung treffen kann, sollte die Aufklärung gut strukturiert sein und, wenn möglich, eigene Daten zu Erfolg und Komplikationen von Eingriffen enthalten.

Die IUGA hat sowohl für die Indikationen als auch für den Aufklärungsprozess Empfehlungen gegeben (102, 103). Auch die Webseite der American Urogynecology Society (AUGS) <http://www.augs.org/p/cm/ld/fid=174> gibt hilfreiche Hinweise zum Aufklärungsprozess. Auch die kürzlich erschienene 7. Auflage der „Empfehlungen zur Aufklärung der Krankenhauspatienten über vorgesehene ärztliche Maßnahmen“ (erstellt unter Mitwirkung der Bundesärztekammer) von der Deutschen Krankenhausgesellschaft (DKG) gibt wichtige grundsätzliche Ratschläge zur Aufklärung, insbesondere unter Berücksichtigung des Patientenrechtegesetzes) (ISBN: 978-3-945251-17-1; 7.Auflage, 2015 erschienen in: Deutsche Krankenhaus Verlagsgesellschaft mbH, www.dkvg.de).

Das Aufklärungsgespräch sollte folgendes beinhalten:

- Angaben zur Erkrankung der Frau
- Behandlungsoptionen
 - o Beobachtung
 - o Beckenboden-Training
 - o Pessare
 - o Verschiedene Operationsverfahren (vaginal, abdominal, laparoskopisch, Roboter-gestützt, kombiniert, mit oder ohne Fremdmaterial)
- Erfolgsraten, anatomisch, funktionell (wenn möglich eigene Daten mitteilen)
- Alternativen zur Netzanwendung, Vor- und Nachteile
- Komplikationen: Art und Häufigkeit und deren Behandlungsmöglichkeiten
- Einfluss der Operation auf die Sexualität, Blasen- und Darmfunktion
- Evtl. notwendige weitere Operationen (z.B. zweizeitig durchgeführte Belastungsinkontinenz-Operation)

Der Aufklärungsprozess sollte gut dokumentiert und soll mindestens 24 Stunden vor einer geplanten Operation durchgeführt werden.

Wenn eine Patientin ausdrücklich eine Operation wünscht, die der Operateur/die Operateurin selbst nicht anbietet, sollte eine Weiterleitung an ein entsprechendes Zentrum erfolgen.

4. Konservative Therapie

Da sich viele Frauen ihres Genitaldescensus nicht bewusst sind, sollte eine operative Therapie nur bei Symptomen und Leidensdruck erfolgen (5). Zu den konservativen Optionen gehören neben der Beckenboden-Rehabilitation und der Pessartherapie die klinische Beobachtung, Abbau von bekannten Risikofaktoren wie Adipositas, Nikotinabusus und chronische Obstipation, die digitale Unterstützung der Defäkation (Druck auf die hintere Scheidenwand oder das Perineum).

Evidenzbasierte Empfehlung 4.E1

Evidenzgrad 3

Empfehlungsgrad C

Da auch eine Prolapsregression ohne Therapie beobachtet wurde (5, 104), sollte die reine Beobachtung als eine Option beim Aufklärungsgespräch genannt werden.

Evidenzbasierte Empfehlung 4.E2

Evidenzgrad 2

Empfehlungsgrad B

Die systemische Hormonersatztherapie ist nicht vorteilhaft für die Beckenbodenfunktion und sollte nicht explizit gegen Descensus oder Inkontinenz verordnet werden (105, 106).

Evidenzbasierte Empfehlung 4.E3

Evidenzgrad 2

Empfehlungsgrad B

Die lokale Östrogenisierung der Vagina ist hingegen etabliert bei vorliegendem Trockenheitsgefühl und irritativen Symptomen in der Vagina (z.B. im Rahmen einer atrophischen Vaginitis) (107, 108) und ist essentiell bei der Pessartherapie zur Vermeidung von lokalen Läsionen, Blutungen und Nekrosen (109, 110).

4.1 Beckenbodentraining

Theoretisch kann durch die gezielte Anspannung des Beckenbodens vor intraabdominaler Druckerhöhung, z.B. beim Heben von Lasten, der Introitus vaginae verkleinert und das Tiefertreten der Beckenorgane verhindert werden. Inzwischen bestätigten fünf randomisierte Studien und eine prospektive, nicht-randomisierte Studie, dass ein gezieltes Beckenbodentraining sowohl Prolapssymptome als auch das Prolapsstadium reduzieren bzw. die Progression verhindern können (Evidenztab. 1, Abb. 4 und 5) (111-116). Dass auch Frauen mit einem Genitaldescensus im Stadium 1-2 den Beckenboden nachweisbar trainieren können, zeigte eine weitere randomisierte Studie mit den sog. Kolpexin-Sphären (117). Auch eine Besserung einer begleitenden Belastungsincontinenz durch das Beckenbodentraining ist durch Studien belegt (112, 114, 118).

Daten aus vier randomisierten Studien zeigen eine signifikante Reduktion von Symptomen nach dem Beckenbodentraining (RR 0,34 95%CI 0,22; 0,55).

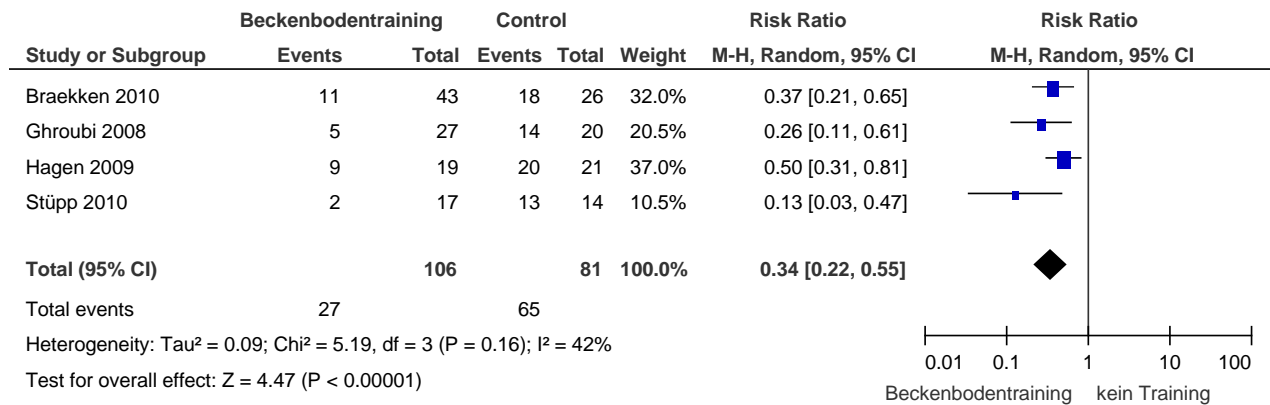


Abbildung 5: Deszensus-Symptome nach Beckenbodentraining

Daten aus drei randomisierten Studien zeigen eine Tendenz zur Reduktion des Prolapsstadiums, die im Random-effects-Model jedoch nicht statistisch signifikant war (0,66 95%CI 0,41; 1,05).

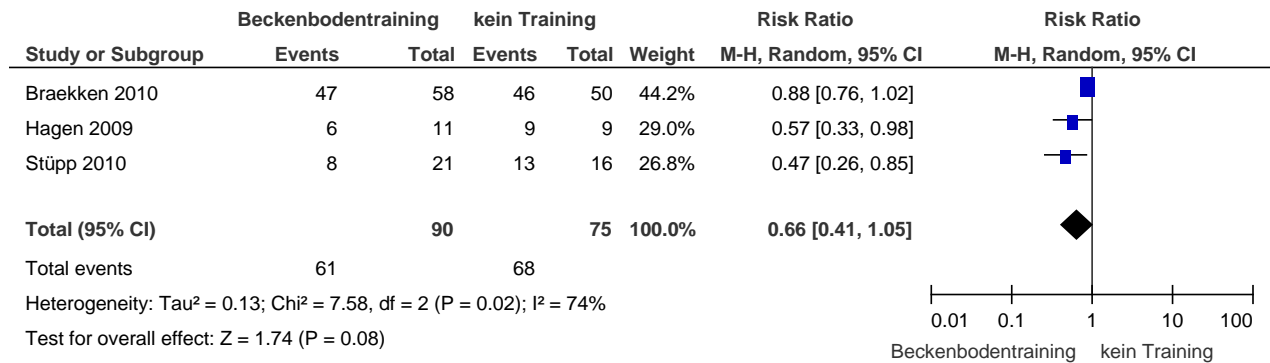


Abbildung 6: Deszensus-Stadien nach Beckenbodentraining

Die Frage, ob ein perioperatives Beckenbodentraining die funktionellen Ergebnisse nach Deszensus- und/oder Inkontinenz-Operation verbessern kann, wurde in fünf RCTs kontrovers beantwortet (119-122): Zwei Studien (119, 121) zeigten verbesserte Inkontinenz- und Prolapssymptome, drei weitere Studien (120, 122, 123) konnten hingegen keine Unterschiede nachweisen. In einer Studie, die einen Vorteil des perioperativen Beckenbodentraining beschrieb, reichte allerdings die statistische Power nicht aus und in der Kontrollgruppe gab es deutlich mehr Prolapsoperationen ohne gleichzeitige Kontinenzoperation, so dass die Studienqualität als unzureichend beschrieben werden muss (119). Aufgrund der unterschiedlichen Ergebnisvariablen kann keine Metaanalyse erfolgen.

Insgesamt muss beachtet werden, dass ein Einschlusskriterium in diesen Studien eine korrekte Beckenbodenkontraktion war, die von den Physiotherapeutinnen durch Palpation z.B. eruiert wurde. Es erfolgte ein spezifisches und gezieltes Training der Beckenbodenmuskulatur, welches nicht mit der in Deutschland häufig praktizierten unspezifischen Beckenbodengymnastik gleichgesetzt werden kann (124). Eine vaginale Palpation des Beckenbodens und ein angepasstes spezifisches Beckenbodentraining können entsprechend ausgebildete Physiotherapeutinnen durchführen.

Tabelle 9 (Evidenztabelle 1) Beckenbodentraining für Frauen mit Genitaldescensus: Randomisierte kontrollierte Studien

Autor, Jahr	Design/ LoE Nachkontrollzeit	Intervention	Anzahl Frauen	Ergebnisse Subj. Besserung	Ergebnisse Reduktion Descensus	Ergebnisse Reduktion BI
Ghroubi 2008 (118)	RCT / 2 (keine PK) 12 Wochen	A: BBT inkl. Biofeedback B: Informationen	27 20	22/27 81% 6/20 30%	-	8/10 0/9
Hagen 2009 (113)	RCT / 1b 14 Wochen	A: BBT B: "Life style advice"	19 21	10/19 (53%) 1/21 (5%)	5/11 (45%) 0/9	-
Braekken 2010 (114)	RCT/ 1b 6 Monate	A: BBT+"Knack" B: „Knack“	59 50	32/43 (74%) 8/26 (31%)	11/58 (19%) 4/50 (8%)	29/? (74%) 8/? (30%)
Stüpp 2011 (112)	RCT / 2 (keine PK) 14 Wochen	A: BBT+"Knack" B: „Life style advice“+BBK-Info	21 16	15/17 (88%) 1/14 (7%)	13/21 (68%) 3/16 (21%)	10/15 (66%) 0/6
Piya-Anant 2003 (116)	RCT / 3 (keine PK, bias) 24 Monate	A: BBT B: nichts	330 324		28%/107 72%/100 Verschlechterung bei "severe prolapse"	

PK= Powerkalkulation, BBT= Beckenbodentraining, BBK= Beckenbodenkontraktion, BI = Belastungsinkontinenz

4.2 Pessartherapie (Evidenztablelle 2)

Bei den meisten Frauen können Pessare erfolgreich angepasst werden (125), in Beobachtungsstudien bei etwa 50-100%, die erfolgreiche Weiterführung der Pessartherapie ist mit 14-67% jedoch geringer (126-135). Ältere, nicht sexuell aktive Frauen mit moderaten Symptomen zogen in einer prospektiven Studie häufiger die Pessareinlage (n=429) der operativen Therapie (n=251) vor (136). Eine Kosten-Nutzen-Analyse belegt, dass sowohl die frühe Pessar- als auch die operative Therapie kosteneffektiv sind (137).

Neben den Prolapssymptomen können sich die Belastungsinkontinenz in 23-45%, aber auch eine überaktive Blase, Defäkationsbeschwerden, die Sexualfunktion und die Körperwahrnehmung verbessern (128, 138-141). In einer Studie wurde über einen Rückgang des Prolapsausmaßes und der Größe des genitalen Hiatus berichtet (135). Die funktionellen Ergebnisse von Pessar- und operativer Therapie waren in einer prospektiven Studie miteinander bezüglich der Symptomscores nicht signifikant verschieden (142). Vergleichende randomisierte Studien liegen bisher nicht vor (143).

Welches Pessar wann eingesetzt werden sollte, ist jedoch nicht hinreichend wissenschaftlich untersucht. In den deutschsprachigen Ländern werden Ring-, Siebschalen- und Würfelpessare bevorzugt, Gellhorn-Pessare werden seltener verwendet. Voraussetzung für den erfolgreichen Einsatz ist eine ausreichend lange Scheide, während ein Beckenboden mit reduziertem Tonus oder großen Defekten im Sinne eines weiten Hiatus genitalis den Halt des Pessares erschweren kann. Die Patientin sollte angeleitet werden, das Pessar selbständig einzusetzen und über Nacht z.B. zu entfernen. Die klinische Erfahrung zeigt, dass sich ein Ring- oder Schalenpessar gut bei einem dominanten Descensus der vorderen Vaginalwand eignet, ein Würfelpessar kann zusätzlich auch eine Rektozele und sehr große Senkungen reponieren. Bei gleichzeitiger Belastungsinkontinenz ist ein Urethralpessar, ggf. ein Urethra-Siebschalenpessar eine Alternative.

Eine randomisiert-kontrollierte, vergleichende Studie zur Pessaranwendung bei der Descensus-therapie (PESSRI study) untersuchte die Wirkung von Ring- und Gellhornpessar. Beide Pessartypen verbesserten die Symptome und die Lebensqualität signifikant, im direkten Vergleich der Pessare war hingegen kein Unterschied festzustellen (133).

Die Indikationen zur Pessartherapie können der Wunsch nach konservativer Therapie, nicht abgeschlossene Familienplanung und ein erhöhtes perioperatives Komplikationsrisiko aufgrund von Co-Morbiditäten sein (144). Ein Ring- oder Schalenpessar eignet sich gut bei einem vermehrten Descensus der vorderen Vaginalwand, ein Würfel- oder Gellhornpessar kann eventuell auch eine Rektozele reponieren, ist aber vorwiegend beim Scheidenstumpfdescensus indiziert. Rektozelen lassen sich weniger wirksam reponieren (145). Geringere Erfolgsraten sind nach Hysterektomie oder Prolapsoperationen, bei kurzer Scheide und bei klaffendem Introitus vaginae zu erwarten (146). Das Ausmaß des Prolapses hat hingegen keinen Einfluss auf den Erfolg (147).

Bei bis zu 56% der Pessaranwenderinnen wurden verschiedene Komplikationen wie Blutungen, Erosionen, Obstipation und Schmerzen sowie deutlich seltener rektovaginale Fisteln und Migration des Pessars nach intraabdominell beschrieben (129-131, 148, 149)

Indikationen zur Pessartherapie:

- Wunsch nach konservativer Therapie
- Nicht abgeschlossene Familienplanung
- Frauen, die auf eine Operation warten oder die Operation verzögern möchten
- Erhöhtes perioperatives Komplikationsrisiko aufgrund von Co-Morbiditäten (144)
- Zur Überprüfung, ob unspezifische Symptome wie Rückenschmerzen oder Druck auf die Blase durch die Pessar -bedingte Prolapsreposition zurückgehen

4.3 Empfehlungen konservative Therapie

Evidenzbasierte Empfehlung 4.E4

Evidenzgrad 1

Empfehlungsgrad B

Ein gezieltes Beckenbodentraining (Cave: nicht Beckenbodengymnastik) sollte zumindest bei kleineren Prolapsstadien (Stadium I und II) angeboten werden, um Senkungssymptome und eine gleichzeitige Belastungsinkontinenz zu reduzieren.

Evidenzbasierte Empfehlung 4.E5

Evidenzgrad 3

Empfehlungsgrad 0

Eine begleitende perioperative Beckenboden-Rehabilitation kann erwogen werden, die Studienergebnisse sind jedoch diskrepant.

Evidenzbasierte Empfehlung 4.E6

Evidenzgrad 2

Empfehlungsgrad B

Die Pessartherapie ist eine gute konservative Option, die angeboten werden sollte. Ungeklärt ist, welches Pessar für welchen Descensus am besten geeignet ist.

Tabelle 10 (Evidenztabelle 2) Studien zur Pessartherapie

Autor, Jahr	Design/ LoE Nachkontrollzeit	Intervention	Anzahl Frauen	Ergebnisse Subj. Besserung	Ergebnisse
Cundiff 2007 (133)	RCT / 2 3 Monate	A: Ring-Pessar B: Gellhorn-Pessar	71 63	Besserung in Symptom- und LQ-FB, keine signif. Unterschiede	
Abdool 2011 (142)	Prosp. Fall-Kontroll / 2 12 Monate	A: Verschieden Pessare B: Operation	359 195	Besserung in Symptom- und LQ-FB, keine signif. Unterschiede	
Lone 2011 (131)	Prosp. / 3 5 Jahre		246 initial 151 nach 5 Jahren		187 (76%) Anwendung weiterhin nach 4 Wochen 130/151 86% Langzeitanwendung 10% Komplikationen: Schmerzen, Blutung, Obstipation
Patel 2010 (140)	Prosp. / 3 3 Monate	Verschiedene Pessare	54	Signif. Besserung Body-Image-Scale-Scores, Symptome und LQ in FB	
Kuhn 2009 (141)	Prosp. / 3 6 und 12 Monate	Würfelpessar	73 Sex. aktiv: 31		8 de novo Inkontinenz Signif. Besserung Lubrikation, Libido, sex. Zufriedenheit
Sitavarin 2009 (130)	Prosp. / 3 3 Monate	Verschiedene Pessare	40	37/40 (92%) zufrieden	
Jones 2008 (135)	Prosp. / 3	Ring- oder Gellhorn-Pessar	42		Signif. Reduktion Hiatus im POPQ (n=42): 0,5cm in Ruhe, 0,9 cm

Autor, Jahr	Design/ LoE Nachkontrollzeit	Intervention	Anzahl Frauen	Ergebnisse Subj. Besserung	Ergebnisse
	3 Monate		(n=48 gestoppt)		beim Pressen
Komesu 2007 (134)	Prosp./3 3 Monate	Verschiedene Pessare Vgl. Anwendung vs Pessartherapieabbruch	36 28	PFDI-Score mehr verbessert in kontinuierlichen Anwenderinnen	
Friedman 2010 (132)	Retrosp. / 3 12 Monate	Verschiedene Pessare	150	Belastungsinkontinenz mit Pessar führt häufiger zum Abbruch	
Sarma 2009 (129)	Retrosp. / 3 7 Jahre	Verschiedene Pessare	167 (n=106 gestoppt)		93 (56%) Komplikationen: Blutung, Schmerzen, Fluor, Obstipation 23/167(23%) Langzeitanwendung (median 7 Jahre)

5. Operative Therapie des Descensus im vorderen Kompartiment (Evidenztabelle 3-5)

Im Folgenden sind neben einer kurzen Beschreibung der verschiedenen Operationstechniken die Erfolgsraten kumulativ zusammengestellt. Weitere Einzelheiten können den entsprechenden Evidenztabelle entnommen werden. Für die Berechnung der Erfolgsraten wurden nur Studien mit einem Nachkontrollzeitraum von mindestens einem Jahr herangezogen.

5.1 Colporrhaphia anterior oder vordere Scheidenplastik (Evidenztabelle 3)

Die vordere endopelvine Faszie (oder je nach Anatomie-Nomenklatur das Ligamentum pubocervicale oder Septum vesicovaginale) wird präpariert und in der Mittellinie vernäht. Verschiedene Techniken bestimmen, wie weit lateral vorgegangen wird und ob die Naht unterhalb, am oder oberhalb des Blasenhalses begonnen wird. In einzelnen Studien wird von der Raffung der Ligg. pubourethralia gesprochen, wenn Strukturen seitlich der Urethra in der Mittellinie vereint werden, was den sogenannten „Kelly“-Nähten suburethral entsprechen sollte. Das Nahtmaterial reicht von resorbierbarem Polyglactin (Vicryl®) bis zu nicht-resorbierbarem Polyester (Ethibond®). Die Entfernung sog. überschüssiger Scheidenhaut ist nicht immer Bestandteil der Operation. In den Tabellen wird angegeben, ob die Faszienraffung am Blasen Hals begann und ob zusätzlich eine apikale Fixation der Faszie oder Operation zur Stabilisierung des mittleren Kompartimentes erfolgte.

Ein Descensus der vorderen Vaginalwand ist meistens auch mit einem apikalen Defekt verbunden, so dass eine Korrektur im mittleren Kompartiment in Betracht gezogen werden sollte (150). Die vorhandenen randomisierten Studien wurden deshalb auch hinsichtlich gleichzeitiger apikaler Fixation ausgewertet.

Eine häufig zitierte randomisierte Studie über vordere, ultralaterale vordere Plastik sowie zusätzliche Vicryl®-Netz-Auflage beschreibt sehr hohe Rezidivraten in allen Studienarmen von über 50% (151). Allerdings konnte eine Re-Analyse der Ergebnisse mit einer anderen Definition von Erfolg (keine Descensus Symptome + kein Prolaps distal des Hymenalsaumes + keine Re-Operation) demonstrieren, dass 88% der Frauen erfolgreich behandelt waren (152). Eine der wenigen Langzeitanalysen über mindestens fünf Jahre (5,5 – 18 Jahre Nachkontrollzeitraum) zeigte, dass 35 von 135 Frauen (26%) Prolapssymptome hatten, aber nur 10 von 135 (7%) wegen eines Rezidivprolapses erneut operiert wurden (153).

Bisher gibt es keine Studie, die explizit zwischen medianen und lateralen Fasziendefekten bei der Therapie unterscheidet.

Spezifische Komplikationen der vorderen Plastik sind Blasenentleerungsstörungen, Verletzung der Blase und selten der Ureteren sowie eine neu auftretende Belastungsinkontinenz.

Vordere Scheidenplastik mit Eigengewebe in 22 randomisierten Studien (Evidenztabelle 3) (151, 154-174)

Erfolgsraten zwischen 30 und 100%

Summe Versager: 418 / 1114 → = kumulative Erfolgsrate 63%

Studien mit apikaler Operation (156, 157, 160-165, 168, 171):

Summe Versager: 199 / 639 → = kumulative Erfolgsrate 69%

Studien ohne regelmäßige apikale Operation (151, 154, 155, 158, 159, 166, 167, 169, 170, 172-174):

Summe Versager: 224 / 490 → = kumulative Erfolgsrate 54%

Das Rezidivrisiko scheint sich bei vorhandenen Levatordefekten (Abrisse des M. pubococcygeus von den Schambeinästen = Avulsionen) etwa 2fach zu erhöhen (72, 74, 175, 176).

Metaanalysen

Wird gleichzeitig eine Operation zur Unterstützung des apikalen (mittleren) Kompartimentes durchgeführt, sinkt das Rezidiv-Risiko signifikant (OR 0,68; 95%CI 0,54-0,85).

Empfehlungen

Die Erfolgsraten der vorderen Scheidenplastik variieren stark und sind auch abhängig von den zusätzlich ausgeführten Operationen. Die hier errechnete kumulative Erfolgsrate von 63% bei über 1000 operierten Frauen ist im Hinblick auf die verschiedenen Operationstechniken vorsichtig zu interpretieren. Eine Langzeitstudie zeigte, dass 74% der Frauen keine erneuten Prolapssymptome hatten und nur 7% nach 6-18 Jahren erneut operiert wurden (153).

Evidenzbasierte Empfehlung 5.E1

Evidenzgrad 3

Empfehlungsgrad B

Eine gleichzeitige apikale Fixation scheint das Rezidivrisiko deutlich zu senken. Es sollte somit geprüft werden, ob ein gleichzeitiger Descensus im vorderen und mittleren Kompartiment vorliegt, um die anteriore Scheidenplastik mit einer apikalen Fixation zu kombinieren.

Evidenzbasierte Empfehlung 5.E2

Evidenzgrad 3

Empfehlungsgrad 0

Bei vorhandenen Levatordefekten (Avulsionen) scheint das Risiko für eine Rezidivzystozele nach vorderer Plastik erhöht, so dass eine vordere Netzeinlage diskutiert werden kann (74)..

Tabelle 11 (Evidenztabelle 3) Vorderes Kompartiment - Anteriore Scheidenplastik mit Eigengewebe in randomisierten Studien in denen in einem Arm eine vordere Scheidenplastik durchgeführt wurde.

Autor	Design /LoE	Nachkontrollzeit (Monate)	Operationsbeschreibung	Versager vorderes Kompartiment
Delroy 2013 (159)	RCT / 1	12	Ant. Plastik bis Blasenhal, "Tabaksbeutelnaht" Keine apikale OP	17/39 (44%)
Hiltunen et al. 2007 (154)	RCT / 1	12	Ant. Plastik inkl. Blasenhal ± apikale OP (ca. 50%)	37/96 (36%)
EI-Nazer 2012 (155)	RCT / 1 Primäre OP	24	Ant. Plastik bis Blasenhal Keine apikale OP	9/20 (45%)
Feldner 2010 (156)	RCT / 1	12	Ant. Plastik bis Blasenhal ± apikale OP	11/27 (41%)
Guerette 2009 (157)	RCT / 2	12	Ant. Plastik bis Blasenhal ± apikale OP (ca. 50%)	18/37 (49%)
Sand 2001 (158)	RCT / 2	12	Ant. Plastik inkl. Blasenhal + apikale OP	30/70 (43%)
Weber 2001 (151)	RCT / 1	12	Ant. Plastik inkl. suburethral ± apikale OP	23/33 (70%)
Colombo 2000 (160)	RCT / 2 Primäre OP	12	Ant. Plastik bis Blasenhal + apikale OP	1/33 (3%)
Colombo 1997 (161)	RCT / 2 Primäre OP	12	Ant. Plastik bis Blasenhal + apikale OP	0/55
Colombo 1996 (162)	RCT / 2 Primäre OP	12	Ant. Plastik bis Blasenhal + apikale OP	2/50 (4%)
Meschia 2007 (163)	RCT / 1 Primäre OP	12	Ant. Plastik bis Blasenhal + apikale OP	24/103 (23%)
Gandhi 2005 (164)	RCT / 1	12	Ant. Plastik bis Blasenhal + apikale OP	23/78 (29%)
Bump 1996 (165)	RCT / 2	12	Ant. Plastik bis Blasenhal + apikale OP	5/15 (33%)

Autor	Design /LoE	Nachkontrollzeit (Monate)	Operationsbeschreibung	Versager vorderes Kompartiment
Vollebregt 2011 (166)	RCT / 1 Primäre OP	12	Ant. Plastik bis Blasen Hals ± apikale OP (ca. 50% SSF)	33/51 (65%)
Nguyen 2008 (167)	RCT / 1	12	Ant. Plastik bis Blasen Hals ± apikale OP (70%)	20/38 (53%)
Meschia 2004 (163)	RCT / 1 Primäre OP	12	Ant. Plastik inkl. Blasen Hals + apikale OP	7/25 (28%)
Hviid 2010 (169)	RCT / 1 Primäre OP	12	Ant. Plastik Keine apikale OP	4/26 (15%)
Sivasoglu 2008 (170)	RCT / 1 Primäre OP	12	Ant. Plastik bis Blasen Hals Keine apikale OP	12/42 (29%)
Altman 2011 (171)	RCT / 1	12	Ant. Plastik + apikale OP	96/183 (52%)
Withagen 2011 (172)	RCT / 2	12	Ant. Plastik ± apikale OP (< 50%)	27/49 (55%)
Menefee 2011 (173)	RCT / 2	12	Ant. Plastik	14/24 (58%)
Turgal 2013 (174)	RCT / 2 Keine PC	12	Ant. Plastik Keine apikale oder andere OP	5/20 (25%)

5.2 Operationen mit synthetischen oder biologischen Implantaten

(Evidenztabelle 4 und 5) Der Implantateinsatz im vorderen Kompartiment umfasst die Stärkung der vorderen Plastik als Auflage oder den kompletten Ersatz der vorderen Plastik durch fixierte Netzimplantate. Diese können transobturatorisch durch das Foramen obturatum (zwei- oder vierarmige Netzsysteme) oder in sog. „single-incision“-Technik lateral und proximal fixiert gelegt werden. Die eingeschlossenen einzelnen Studien sind in den Evidenztabelle 4 und 5 zusammengefasst mit Informationen, wie das Netz eingelegt wurde und ob eine apikale Fixation erfolgte, z.B. an den Sakrouterinligamenten oder am sakrospinalen Band. Das Prolift®-System ist weltweit nicht mehr erhältlich und wurde deshalb außerhalb von randomisierten Studien für diese Leitlinie nicht mehr eingeschlossen. Das Perigee®-System wird noch in einigen Ländern (nicht in den USA) verkauft, deshalb sind hier neben einem RCT auch die nicht-randomisierten Studien in der Tabelle enthalten.

Vordere synthetische Netzeinlage (ohne Prolift® und Perigee®; Evidenztabelle 4):

Studien mit apikaler Fixation oder gleichzeitiger apikaler Operation (34, 154, 177-183):

Summe Versager: 48 / 714 → = kumulative Erfolgsrate 93%

Studien ohne apikale Fixation oder ohne regelmäßige apikale Operation (155, 159, 170, 173, 174, 184-188):

Summe Versager: 63 / 412 → = kumulative Erfolgsrate 83%

Elevate-System

Summe Versager: 18/194 → kumulative Erfolgsrate 91%

Obwohl das Netzsystem schon seit einigen Jahren auf dem Markt ist, fehlen systematische prospektive Studien zu dessen Effektivität.

Kumulierte Erosionsrate (Evidenztabelle 4)

137/1740 → 8%

Kumulierte Rate an chronischen Schmerzen und de novo-Dyspareunie (Evidenztabelle 4)

59/846 → 7%

Frauen mit Levatoravulsionen hatten in einer retrospektiven Analyse auch nach synthetischer Netzeinlage ein höheres Zystozelen-Rezidivrisiko (73).

Vordere biologische Implantateinlage (Evidenztabelle 5):

Auflage Schweinedermis (Pelvicol®) über der vorderen Plastik: (163, 189-191)

Summe Versager: 132 / 499 → = kumulative Erfolgsrate 74%

Auflage Kadaver-Fascia lata (Tutoplast®) über der vorderen Plastik: Cave, nur ein RCT

Versager: 16 / 76 → Erfolgsrate: 79% (164)

Einsatz Kadaver-Haut-Graft: Cave, nur zwei Studien

Summe Versager: 44/77 → Kumulative Erfolgsrate 43% (192, 193)

Small intestine submucosa (SIS): Cave, nur zwei Studien

Summe Versager: 7 / 44 → Kumulative Erfolgsrate 84% (156, 194)

Rinder-Perikardium: Cave, nur ein RCT

Versager: 4 / 17 → Erfolgsrate 76% (157)

Kumulierte Erosionsrate (Evidenztabelle 5)

4 / 189 → 2%

Eine Rate an Schmerzen oder de novo - Dyspareunie konnte nicht evaluiert werden, da häufig die Anzahl an sexuell aktiven Frauen nicht angegeben wurde.

Für die Rezidivsituation zeigte eine randomisierte Studie, die die konventionelle vordere oder hintere Scheidenplastik mit einer Pelvicol®- Korrektur ohne Faszienraffung verglich, keinen Vorteil. Leider analysierte diese Studie nicht separat das anteriore und posteriore Kompartiment (195). Ähnliches gilt für eine Fall-Kontroll-Studie, die die vaginale transobturatorische und sakrospinal fixierte Pelvicol®-Einlage mit der laparoskopischen Sakrokolpopexie mit Polypropylen-Netz verglich, aber nicht separat die Kompartimente analysiert. Die Rezidivraten waren in der Pelvicol®-Gruppe deutlich höher (23% vs 2%), obwohl die Frauen auch signifikant älter, häufiger postmenopausal und häufiger adipös waren (196).

Der zusätzliche Einsatz von Kadaver-Fascia lata über der vorderen Plastik bringt keine Vorteile im Vergleich zur isolierten vorderen Plastik (LoE 1a) (164). Ähnliches gilt für dermales Kadaver-Graft mit Rezidivraten zwischen 40 und 69% in zwei nicht-randomisierten Studien (192, 193).

Metaanalysen

Die Metaanalyse der randomisierten Studien zeigt, dass ohne zusätzliche synthetische Netzeinlage das Risiko eines Rezidives dreifach ansteigt (RR 3,5; 95%CI 2,7-4,4; Abb. 6). Die Erfolgsraten für die vordere Plastik liegen bei 52%, mit Netzaugmentation bei 86% ($p < 0,001$). Hier sind zwei weitere Studien eingeschlossen, die noch nicht im aktuellen Cochrane-Review (19) enthalten sind (Abb. 5).

Insgesamt sind Re-Operationen aufgrund von Netzkomplikationen, Belastungsinkontinenz oder Rezidivprolaps häufiger nach synthetischen Netzimplantationen (RR 0,58; 95%CI 0,42-0,81). Die vordere Plastik reduziert das Risiko einer erneuten Operation (Abb. 7).

Nach vorderer Plastik ist auch das Risiko für eine de novo Dyspareunie reduziert, die nach transobturatorischen synthetischen Netzeinlagen häufiger auftritt (RR 0,46; 95%CI 0,22-0,96). Dies spiegelt sich jedoch nicht in den teilweise eingesetzten validierten Sexualfragebögen (PISQ) wider (Abb. 8).

Die höheren objektiven und subjektiven Erfolgsraten nach vorderer synthetischer Netzeinlage führen auch nicht zu einer besseren Einschätzung der Operation in den wenigen Symptom- und Lebensqualität-Fragebögen, die genutzt wurden.

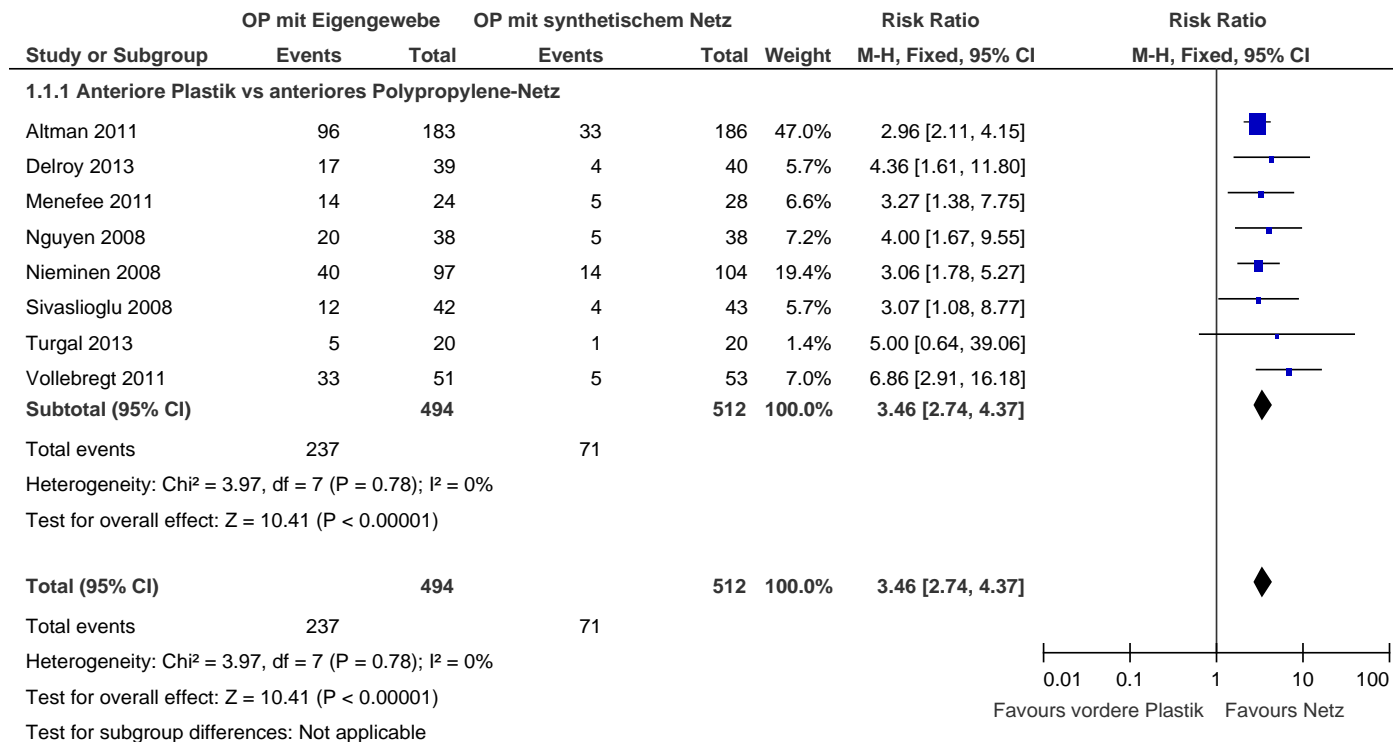


Abbildung 7: Forest-Plot der Metaanalyse der anatomischen Rezidive in der RCT's, die die vordere Scheidenplastik mit verschiedenen synthetischen Netzeinlagen im vorderen Kompartiment vergleichen.

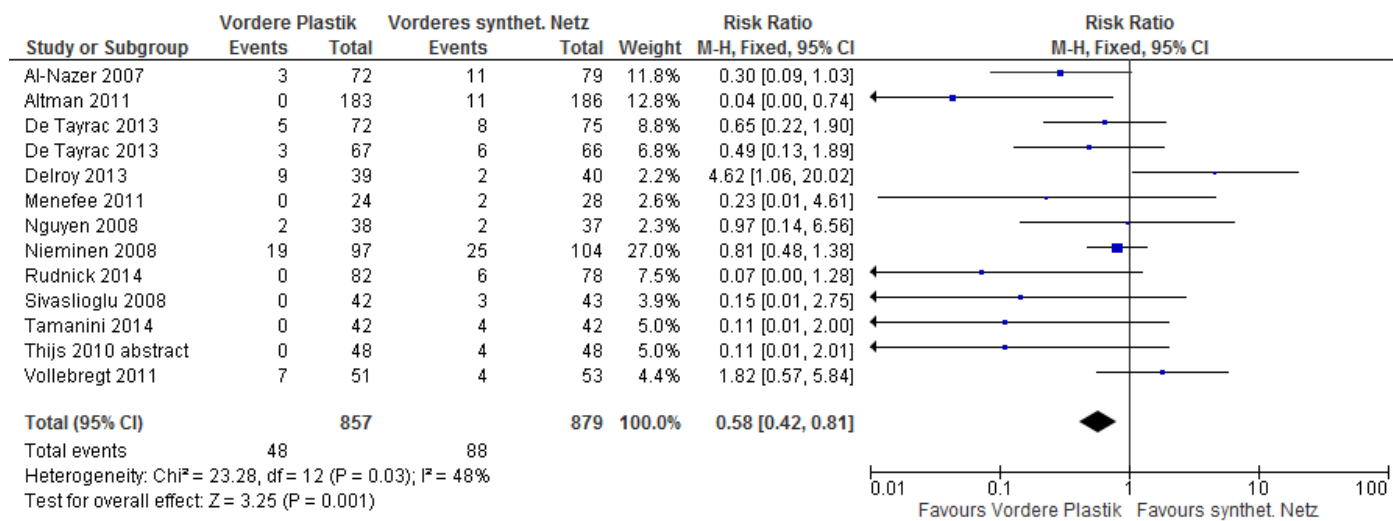
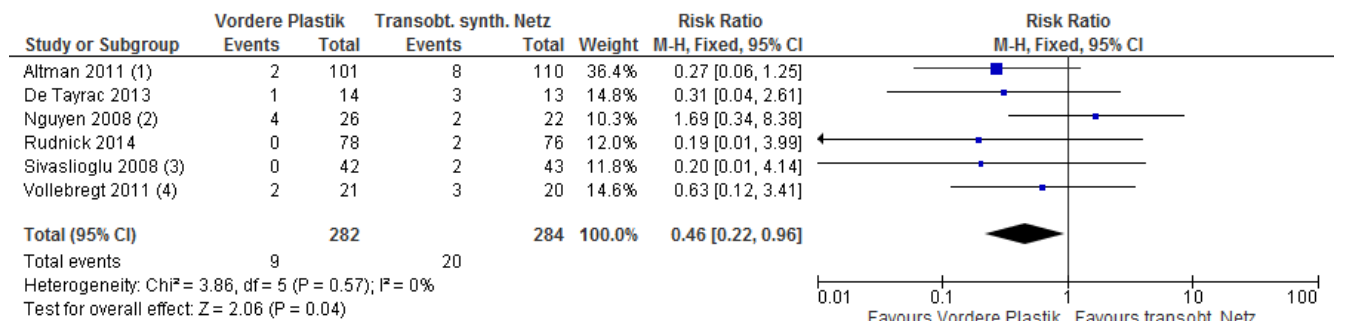
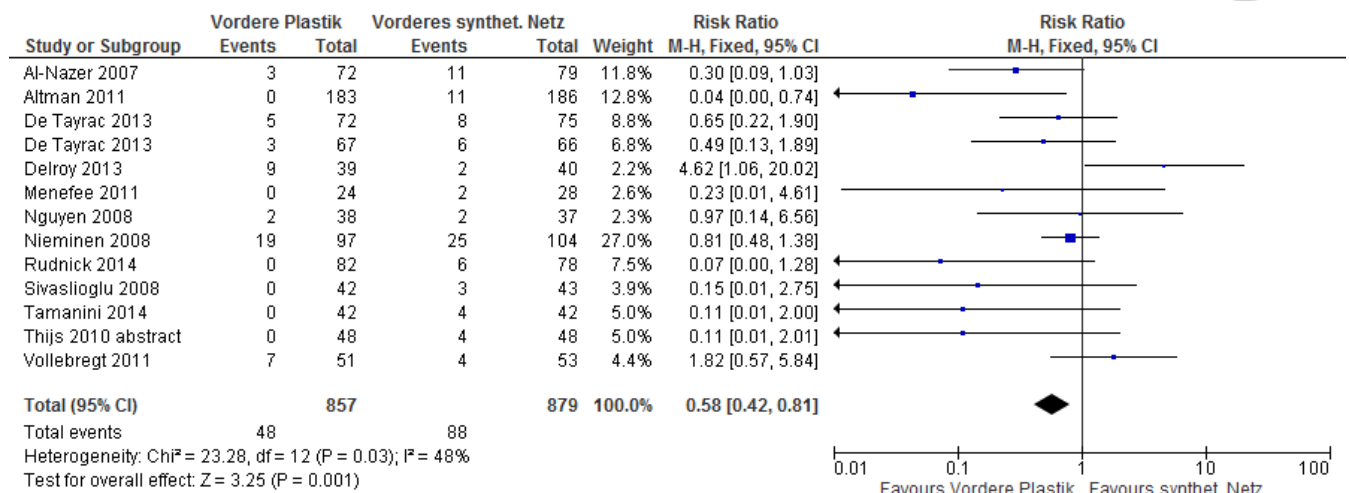


Abbildung 8: Forest-Plot der Metaanalyse von Re-Operationen in randomisierten Studien, die die Plastik mit einer synthetischen vorderen Netzeinlage vergleichen.



Footnotes

- (1) Anterior colporrhaphy versus any vaginal polypropylene mesh
- (2) Anterior colporrhaphy versus commercial transobturator polypropylene mesh kit
- (3) Site-specific anterior repair versus self-styled four armed polypropylene mesh and no anterior repair
- (4) AC versus trocar guided transobturator synthetic mesh AVULTA

Abbildung 9: Forest-Plot der Metaanalyse der de novo Dyspareunie in randomisierten Studien, die die vordere Scheidenplastik mit der transobturatorischen synthetischen Netzeinlage vergleichen.

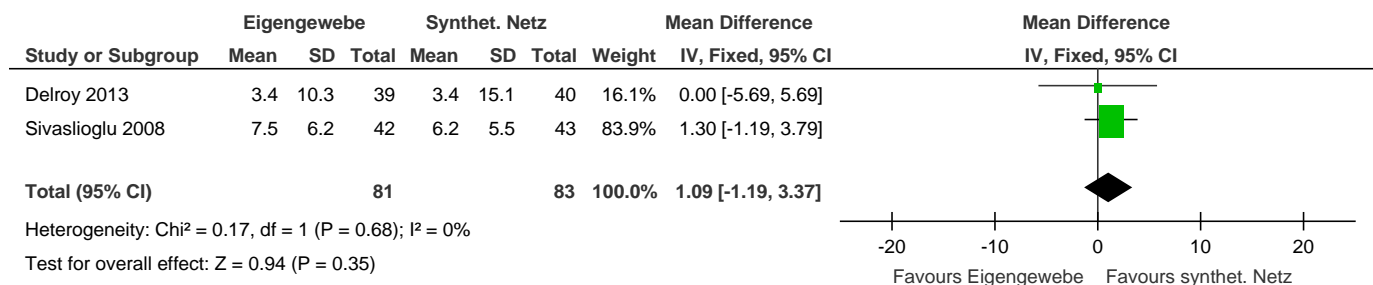


Abbildung 10: Forest-Plot der Metaanalyse des Symptom-spezifischen Lebensqualität-Fragenbogen PQL in zwei randomisierten Studien, die die vordere Scheidenplastik mit der transobturatorischen synthetisch en Netzeinlage vergleichen.

Auch bei den synthetischen Netzaugmentationen zeigt sich, dass eine gleichzeitige apikale Netzfixierung oder Operation zur Sicherung des mittleren Kompartimentes von Vorteil ist. Die Chance, ein Rezidiv im vorderen Kompartiment zu erleiden, ist signifikant reduziert, wenn das vordere Netz auch apikal fixiert wird oder gleichzeitig eine Operation für das mittlere Kompartiment stattfindet (Odds Ratio 0,4; 95%CI 0,3- 0,6).

Die Metaanalyse randomisierter Studien demonstriert, dass die Pelvicol® –Augmentation der vorderen Plastik nicht überlegen ist (RR 1,3; 95%CI 0,8-2,2). Eine Überlegenheit wurde bislang nur in einem RCT (163) gezeigt (Abb. 10)

Auch wenn alle Studien zusammengefasst werden, die jegliches biologisches Implantat verwendeten, verändert sich diese Aussage nicht: biologisches Graftmaterial scheint die Erfolgsraten nicht zu erhöhen (RR 1,34; 95%CI 0,97-1,86; Abb. 11).

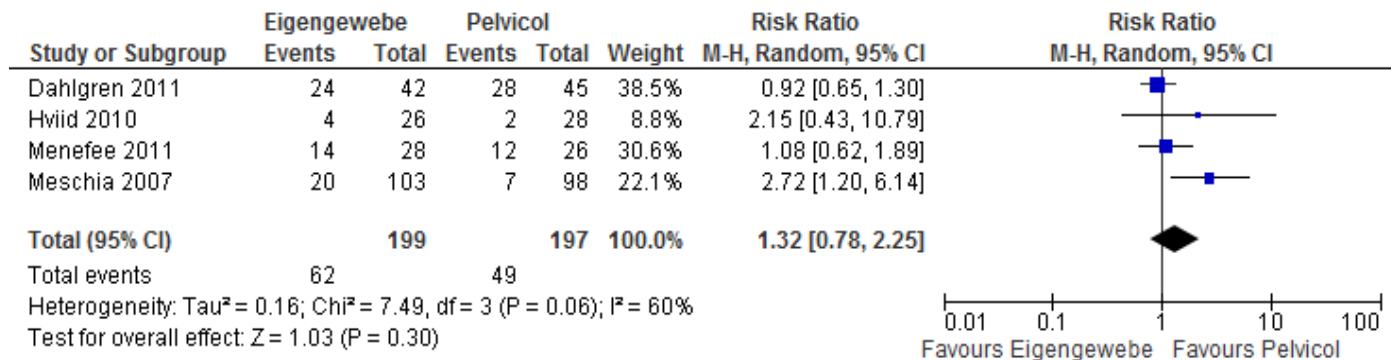


Abbildung 11: Forest-Plot von RCTs, die die vordere Plastik mit einer Pelvicol-augmentierten Korrektur vergleichen.

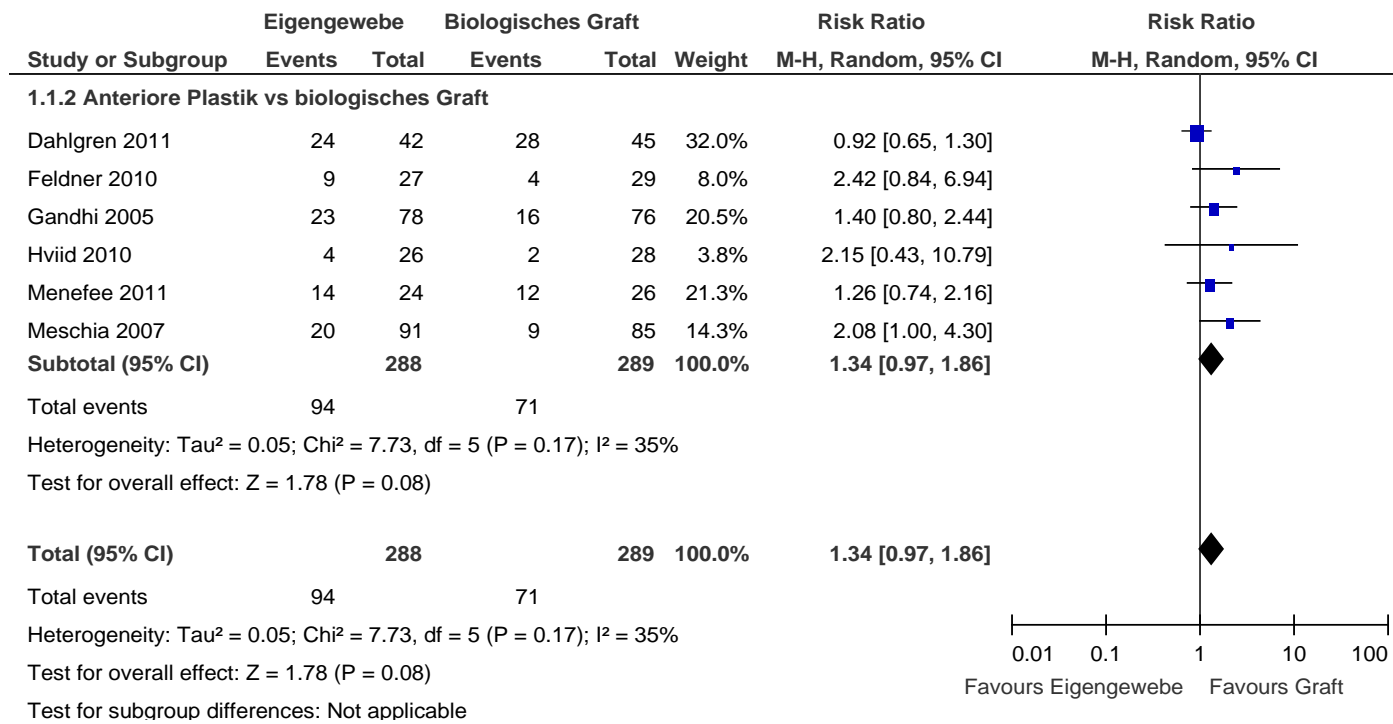


Abbildung 12: Forest-Plot der Metaanalyse der RCT's, die die vordere Scheidenplastik mit verschiedenen biologischen Implantaten im vorderen Kompartiment vergleichen.

Empfehlungen

Evidenzbasierte Empfehlung 5.E2

Evidenzgrad 1a

Empfehlungsgrad A

Der Einsatz von synthetischen Netzen im vorderen Kompartiment verringert die anatomischen und subjektiven Descensus-Rezidivraten, allerdings ohne positive Wirkung auf die Lebensqualität. De novo Dyspareunie und Re-Operationen wegen Netzkomplicationen und Belastungsinkontinenz sind jedoch häufiger im Vergleich zur vorderen Scheidenplastik, so dass die Aufklärung insbesondere Re-Operationen, chronische Schmerzsyndrome und Dyspareunie beinhalten soll.

Evidenzbasierte Empfehlung 5.E3

Evidenzgrad 3

Empfehlungsgrad 0

Auch beim Einsatz von synthetischen Netzen im vorderen Kompartiment sollte eine gleichzeitige apikale Netzfixierung oder Operation zur Sicherung des mittleren Kompartimentes erwogen werden.

Evidenzbasierte Empfehlung 5.E4

Evidenzgrad 1b

Empfehlungsgrad B

Auf biologische Implantate kann aufgrund der nicht verbesserten Erfolgsraten gegenüber der vorderen Scheidenplastik verzichtet werden.

Evidenzbasierte Empfehlung 5.E5

Evidenzgrad 3

Empfehlungsgrad 0

Bei Frauen mit Levatordefekten (Abrisse des M. pubococcygeus von den unteren Schambeinrändern = Avulsionen) scheint generell das Rezidivrisiko erhöht zu sein, allerdings geringer nach vorderer synthetischer Netzaugmentation, weshalb diese erwogen werden kann.

Tabelle 12 (Evidenztabelle 4), : Vorderes Kompartiment – Operationen mit synthetischen Netzen.

Ausgeschlossen wurden die nicht mehr erhältliche Netze wie Proxima®, Prolift®, Avaulta®, wenn sie nicht in RCTs eingeschlossen waren.

Autor	Design LoE	Nachkontrollzeit (Monate)	Operationsbeschreibung	Versager vorderes Kompartiment	Inkontinenz	Komplikationen n (%)	Dyspareunie/ sexuelle Probleme n(%)	Bemerkung
Farthmann 2013 (34)	RCT / 1	36	Seratom® 6-Arm-Netz (PP)	2/80 (2%)		Kumulative Erosionsrate: 18.4 %		
			Seratom® 6-Arm-Netz-partiell absorbierbar (PP+ Polyglycolsäure+ Caprolacton)	9/88 (10%)		Kumulative Erosionsrate: 10.7 %		
Delroy 2013 (159)	RCT / 1	12	Ant. Plastik bis Blasenhal, "Tabaksbeutelnaht" Keine apikale OP	17/39 (44%)			Dysp: 4/19 (21%)	
			Nazca® transobt./retropub. 4-Arm-Netz (PP)	4/40 (18%)		Erosion: 2	Dysp: 2/21 (10%)	
Hiltunen et al. 2007 (154) Nieminen 2008 (36 Monate) (197)	RCT / 1	36	Ant. Plastik inkl. Blasenhal ± apikale OP (ca. 50%)	40/96 (42%)	Bl: 9/96 (10%)	Infektion: 4		Weniger Hysterektomien
			+ PP – 4 Arme, lat. + Richtung sakrospinales	14/104 (13%)	Bl: 15/104 (14%)	Erosion: 20 (19%) Re-Op bei Blutung:		Mehr gleichzeitige HE

Diagnostik und Therapie des weiblichen Descensus genitalis

Operative Therapie des Descensus im vorderen Kompartiment (Evidenztabelle 3-5)

Autor	Design LoE	Nachkon- trollzeit (Monate)	Operationsbeschreibung	Versager vorderes Kompartiment	Inkontinenz	Komplikationen n (%)	Dyspareunie/ sexuelle Probleme n(%)	Bemerkung
			Band gelegt - <i>fixiert</i>			1 Infektion: 1 Blasenläsion: 1		in dieser Gruppe: zusätzliche apikale Fixation?
Altman 2011 (171)	RCT / 1	12	Ant. Plastik bis Blasen Hals	96/183 (52%)	De novo BI: 11/176 (6%)	Schmerzen: 1/174 (0,6%)	De novo Dysp: 2/101 (2%)	
			Prolift®	33/186 (18%)	De novo BI: 22/179 (12%)	Schmerzen: 5/186 (3%)	De novo Dysp: 8/110 (7%)	Blutverlust >500ml: 5
EI-Nazer 2012 (155)	RCT / 1 Primäre OP	24	Ant. Plastik bis Blasen Hals Keine apikale OP	9/20 (45%)	De novo BI: 2/20 (10%) De novo ÜAB: 2/20 (10%)		De novo Dysp: 1/20 (5%)	
			Trapezoides PP-Netz, fixiert an Faszie seitlich	2/20 (10%)	De novo ÜAB: 1/20 (5%)			
Menefee 2011 (173)	RCT / 2	24	Ant. Plastik	14/24 (58%)			De novo Dysp:3	
			Trapezoides PP-Netz, fixiert am ATRP mit Capio	5/28 (18%)		Erosion 5 (18%)	De novo Dysp:2	
			Trapezoides Pelvicol-Graft,	12/46 (26%)		Erosion 1 (2%)	De novo	

Diagnostik und Therapie des weiblichen Descensus genitalis

Operative Therapie des Descensus im vorderen Kompartiment (Evidenztabellen 3-5)

72

Autor	Design LoE /	Nachkontrollzeit (Monate)	Operationsbeschreibung	Versager vorderes Kompartiment	Inkontinenz	Komplikationen n (%)	Dyspareunie/ sexuelle Probleme n(%)	Bemerkung
			fixiert am ATFP mit Capio				Dysp:2	
Natale 2009 (184)	RCT / 1 Rezidiv-Prol.	24	Pelvicol® mit 2 Armen lateral	41/94 (44%)		Keine Erosionen	De novo Dysp: 1 PISQ-Verbess.	
			PP (Gynemesh®) mit 2 Armen	27/96 (28%)		Erosionen: 6 (6%)	De novo Dysp:2 PISQ-keine Änd.	
Nguyen 2008 (167)	RCT / 1		Ant. Plastik bis Blasenhal ± apikale OP (SULF 79%)	21/38 (55%)	Bl: 1 später Burch		De novo Dysp 4/26 (16%)	PISQ kein Unterschied zw. Gruppen
			Perigee® + apikale OP (SULF 70%)	4/37 (11%)		Erosion 2/37 (5%)	De novo Dysp. 2/23 (9%)	
Sivasloglu 2008 (170)	RCT / 1 Primäre OP		Ant. Plastik bis Blasenhal Keine apikale OP	12/42 (29%)	De novo Bl: 3 Harnverhalt: 1		De novo Dysp: 0	
			Transobt. 4-Arm-Netz – Selbstschnitt	4/43 (9%)	De novo Bl: 0		De novo Dysp: 2	
Turgal 2013 (174)	RCT / 2 Keine PC	12	Ant. Plastik	5/20 (25%)	unklar	-	Unklar	

Diagnostik und Therapie des weiblichen Descensus genitalis

Operative Therapie des Descensus im vorderen Kompartiment (Evidenztabelle 3-5)

Autor	Design / LoE	Nachkontrollzeit (Monate)	Operationsbeschreibung	Versager vorderes Kompartiment	Inkontinenz	Komplikationen n (%)	Dyspareunie/sexuelle Probleme n(%)	Bemerkung
			Transobt. 4-Arm-Netz – Selbstschnitt (Sofradim)	1/20 (5%)	Unklar	Erosion: 3 (15%)	Unklar	
Palma 2011 (198)	Prospektiv / 3	12	Nazca® transobt./retropub. 4-Arm-Netz (PP)	keine Prolapsstadien		Erosion: 6 (6%)		
Rapp 2011 (177)	Prospektiv / 3 (POPQ inkorrekt)	24	Elevate anterior® (single incision) <i>Fixation sakrospinal + lateral</i>	4/40 (10%)	De novo BI: 1 Retention:5	Erosion: 2 (10%)	Verbesserte Fragebogenscores (ICIQ-VS)	
De Tarray et al. 2007 (178)	Prospektiv / 2	10+	Transobturatorisch oder retropubisch sowie sakrospinale <i>fixiertes</i> PP-Collagen (Pelvitex®)-Netz	9/132 (7%)		Blasenperforation: 3 (2%) Hämatome: 3 (2%) Erosion: 8 (6%)	10/59 (11%) de novo	
Milani et al. 2005(185)	Prospektiv / 2	17	Anteriore Plastik + Prolene-Netz- <i>Auflage</i>	2/32 (6%)	Detrusorüberaktivität in Urodynamik : 34% Rez. HWI: 20%	Erosion 13%	12/ 32 (38%)	
Adhoute et al. 2004 (180)	Prospektiv / 2	Mittel 27	Ant. Plastik + PP- (Gynemesh) - <i>Fixation</i> an Sakrouterinligamenten	2/52 (5%)		Erosion: 2 (4%) Hämatom: 4 (8%)		HE, apikale Fixation PP-Netz
Hung et al.	Prospektiv /	12-29	PP (Prolene)- mit 4 Armen zur lateralen <i>Fixation</i> an	10/38 (26%)	BI de novo		2/21 de novo	Fast alle mit Op für mittl. Komp.

Diagnostik und Therapie des weiblichen Descensus genitalis

Operative Therapie des Descensus im vorderen Kompartiment (Evidenztabellen 3-5)

74

Autor	Design / LoE	Nachkontrollzeit (Monate)	Operationsbeschreibung	Versager vorderes Kompartiment	Inkontinenz	Komplikationen n (%)	Dyspareunie/ sexuelle Probleme n(%)	Bemerkung
2004 (186)	2		endopelviner Faszie		17%		(10%)	sowie viele TVT
Handel et al. 2007 (190)	Retrospektiv: Fall-Kontroll / 3	9-17	Ant. Plastik klassisch + Plikation Sakrouterinligamente	1/18 (6%)				Op für mittl. Komp.
			+ Schweinehaut mit <i>Fixaton</i> Levatorfaszie + Sakrouterinligamente	20/56 (36%)		Erosion 12 (21%)		
			+ PP (Prolene) mit <i>Fixation</i> Levatorfaszie + Sakrouterinligamente	1/25 (4%)		Erosion 1 (4%)		
De Tairac et al. 2006 (188)	Retrospektiv / 3	24-60	Ant. Plastik + PP- (Gynemesh) mit retro- und paravesikalen Armen, nicht fixiert	6/55 (11%)		Blasenperf.: 1 (2%) Erosion: 5 (9%) Retraktion: 3 (5%)	2/24 (8%)	Korrektur mittleres Komp. bei allen Frauen
Rodriguez et al. 2005 (179)	Prospektiv / 3	Unklar <5 Jahre	Ant. Plastik + PP-Netz mit lat., proximaler und distaler <i>Fixation</i>	3/98 (3%)		Keine		Korrektur mittleres Komp. bei allen Frauen
Bader et al. 2004 (187)	Prospektiv / 3	Mittel 16 (12-24)	PP (Gynemesh) mit lat. <i>Fixation</i>	2/40 (5%)		Erosion: 3/40 (7,5%)		
Dwyer & O'Reilly 2004 (183)	Retrospektiv / 3	Mittel 29 (6-52)	Ant. Plastik + PP (Atrium) mit lateraler und präsakrospinaler <i>Fixation</i>	4/64 (6%)		Erosion: 3/64 (5%) Hämatom: 2 (3%)	De novo: 2/64 (3%)	

Diagnostik und Therapie des weiblichen Descensus genitalis

Operative Therapie des Descensus im vorderen Kompartiment (Evidenztabelle 3-5)

Autor	Design / LoE	Nachkontrollzeit (Monate)	Operationsbeschreibung	Versager vorderes Kompartiment	Inkontinenz	Komplikationen n (%)	Dyspareunie/ sexuelle Probleme n(%)	Bemerkung
Rane 2008 (199)	Prospektiv / 3	18-36	Perigee® (Zystozele Stad.III+) ± apikale Operation	3/70 (4%)	De novo ÜAB: 5 (7%)	Erosion: 5 (7%)		Persist. Oberschenkel-schmerzen: 0
Rane 2011 (200)	Prospektiv/ 3	36+	Perigee® ± apikale Operation	20/350 (6%)		Erosion: 39 (11%)		Längere Nachkontroll e von 2008
Borrell et al. 2004 (182)	Retrospektiv / 3	Mittel 23 (12-29)	PP-Netz mit lat. und prox. Fixation	0/31		Keine		
Gauruder-Burmester 2007 (201)	Retrospektiv / 3	12	Perigee®	8/72 (11%)		Defektheilung: 10 (8%)	Keine de novo, keine durch Op	

BI=Belastungsinkontinenz, Dysp.=Dyspareunie, OP=Operation, ant.=anterior

Tabelle 13 (Evidenztabelle 5) Vorderes Kompartiment – Operationen mit biologischen Grafts.

Autor	Design LoE /	Nachkontrollzeit (Monate)	Operationsbeschreibung	Versager vorderes Kompartiment	Komplikationen	Dyspareunie/ sexuelle Probleme	Bemerkung
Feldner 2010 (156)	RCT / 1	12	Ant. Plastik bis Blasen Hals	11/27 (40%)	Blutung 1 Harnverhalt 2		
			Small intestine submucosa SIS®	4/29 (14%)	Blutung 4 Harnverhalt: 2		Keine Erosionen
Hviid 2010 (169)	RCT / 1 Primäre OP		Ant. Plastik Keine apikale OP	4/26 (15%)			
			Pelvicol®-Einlage (keine Plastik) mit lateraler und apikaler Fix.	2/28 (7%)			
Menefee 2011 (173)	RCT / 2	24	Ant. Plastik	14/24 (58%)		De novo Dysp:3	
			Trapezoides PP-Netz, fixiert am ATFP mit Capio	5/28 (18%)	Erosion 5	De novo Dysp:2	
			Trapezoides Pelvicol®-Graft, fixiert am ATFP mit Capio	12/46 (26%)	Erosion 1	De novo Dysp:2	
Guerette 2009 (157)	RCT / 1	24	Ant. Plastik bis Blasen Hals ± apikale OP (ca. Hälfte)	10/27 (37%)		3/16 Dysp (19%)	

Diagnostik und Therapie des weiblichen Descensus genitalis

Operative Therapie des Descensus im vorderen Kompartiment (Evidenztabelle 3-5)

Autor	Design LoE /	Nachkontrollzeit (Monate)	Operationsbeschreibung	Versager vorderes Kompartiment	Komplikationen	Dyspareunie/ sexuelle Probleme	Bemerkung
			Ant. Plastik + bovine pericardium collagen matrix graft, fixiert an Fascia obt. int.	4/17 (23%)		3/20 Dysp. (15%)	
Natale 2009 (184)	RCT / 1 Rezidiv-Prol.	24	Pelvicol® mit 2 Armen lateral	41/94 (44%)		De novo Dysp: 1 PISQ-Verbess.	Keine Erosionen
			PP (Gynemesh) mit 2 Armen	27/96 (28%)		De novo Dysp: 2 PISQ-keine Änd.	Erosionen: 6 (6%)
Meschia et al. 2007 (163)	RCT / 1	12	Anteriore Plastik klassisch	20/103 (20%)		5/48 (10%)	Keine apikale Fixation
			+ Pelvicol® – Fixation proximal	7/98 (7%)	Blutung/ Hämatom: 3	7/47 (15%)	Apikale Fixation
DeRidder et al. 2004 (191)	RCT / 2	25	Ant. Plastik mit 4-Punkt-Fixation + Pelvicol®-Auflage	6/63 (10%)			Abstract
		26	+ Vicryl-Netz-Auflage	19/62 (31%)			

Diagnostik und Therapie des weiblichen Descensus genitalis

Operative Therapie des Descensus im vorderen Kompartiment (Evidenztabelle 3-5)

Autor	Design LoE /	Nachkontrollzeit (Monate)	Operationsbeschreibung	Versager vorderes Kompartiment	Komplikationen	Dyspareunie/ sexuelle Probleme	Bemerkung
Gandhi et al. 2005 (164)	RCT / 1		Anteriore Plastik	23/78 (29%)			Keine apikale Fixation
			Anteriore Plastik + Tutoplast-Auflage	16/76 (21%)			Keine apikale Fixation
Mouritsen 2010 (194)	Retrospektiv-Fall-Kontroll / 3	Mittel 36 12-60	Anteriore Plastik ± apikale OP (< 50%)	9/30 (30%)		Dysp.: 12/13 (92%)	
			+ SurgiSIS® (Schweine-Darmwand)	3/15 (20%)		Dysp.: 3/32 (9%)	
Handel et al. 2007 (190)	Retrospektiv: Fall-Kontroll / 2	9-17	Anteriore Plastik klassisch + Plikation Sakrouterinligamente	1/18 (6%)			+ Op für mittleres Kompartiment
			+ Pelvicol® mit <i>Fixaton</i> Levatorfaszie + Sakrouterinligamente	20/56 (36%)			Apikale Fixation
			+ PP (Prolene) mit <i>Fixation</i> Levatorfaszie + Sakrouterinligamente	1/25 (4%)			Apikale Fixation
Darai 2009 (202)	Prospektiv	Mean 38	Transobturatorische und sakrospinal fixierte Pelvicol®-Einlage (ohne Kolporrhaphie)	16/89 (18%)	Intraop Blutung 1, Verletzung Blase 3, Rektum 1; Hämatom, urethrovag Fistel 1;	De novo Dysp: 2	Apikale Fixation Signif. Verbesserung in PDFI-20, UDI-6, UIQ-6

Diagnostik und Therapie des weiblichen Descensus genitalis

Operative Therapie des Descensus im vorderen Kompartiment (Evidenztabelle 3-5)

Autor	Design / LoE	Nachkontrollzeit (Monate)	Operationsbeschreibung	Versager vorderes Kompartiment	Komplikationen	Dyspareunie/ sexuelle Probleme	Bemerkung
					Graft-Entfernung 1		

5.3 Vaginale, abdominale oder laparoskopische paravaginale Defektkorrektur

Nach Eröffnung des Cavum Retzii transabdominal oder transvaginal wird die endopelvine Faszie lateral/paravaginal von Urethra und Blase am Arcus tendineus fasciae pelvis fixiert. Bei abdominaler oder laparoskopischer Durchführung kann die Korrektur auch am Ligamentum ileopectinale (Coopersches Ligament) befestigt werden. Ähnlich einer Burch-Kolposuspension, die den Blasenhalss indirekt über die endopelvine Faszie mit Fäden durch die Cooperschen Ligamente eleviert und sichert, ist die Korrektur eines Lateraldefektes dann eine proximale Erweiterung dessen. Schon 1912 berichtete White über die anatomisch wichtige Struktur der „white line“, also den Arcus tendineus fasciae pelvis. Obwohl die Erfolgsraten sehr gut sind und teilweise als langfristig beschrieben wurden (203, 204), wird die paravaginale Defektkorrektur meist in Zusammenhang mit anderen Korrekturen durchgeführt, z.B. während der Sakrokolpopexie (205, 206). In diesen zwei RCTs war auffällig, dass die abdominale Sakrokolpopexie mit paravaginaler Defektkorrektur bessere Erfolgsraten für das anteriore Kompartiment zeigte, als die von vaginal durchgeführte sakrospinale Fixation mit vorderer Plastik. Randomisierte Studien zur paravaginalen Defektkorrektur existieren bisher aber nicht.

Aufgrund der sehr unterschiedlich durchgeführten Studien mit verschiedenen Begleitoperationen, insbesondere apikal, sind die unten angeführten Auswertungen vorsichtig zu interpretieren. Auf eine gesonderte Evidenztabelle wird verzichtet.

Studien zur paravaginalen Defektkorrektur:

Vaginal:

Erfolgsraten zwischen 90 und 100%

Summe Versager 16 /253 → kumulative Erfolgsrate 91% (207-212)

Abdominal:

Erfolgsraten zwischen 70 und 95%

Summe Versager 32 / 355 → kumulative Erfolgsrate 94% (207, 213-217)

Laparoskopisch (cave nur eine Studie): Versager 40/202, Erfolgsrate 80% (218)

5.4 Empfehlungen vorderes Kompartiment

Evidenzbasierte Empfehlung 5.E6

Evidenzgrad 3

Empfehlungsgrad B

Wird eine vordere Scheidenplastik durchgeführt, scheint eine gleichzeitige apikale Fixation das Rezidivrisiko deutlich zu senken. Es sollte somit geprüft werden, ob ein gleichzeitiger Descensus im vorderen und mittleren Kompartiment vorliegt, um die anteriore Scheidenplastik mit einer apikalen Fixation zu kombinieren.

Evidenzbasierte Empfehlung 5.E7

Evidenzgrad 3

Empfehlungsgrad 0

Bei vorhandenen Levatordefekten (Avulsionen) scheint das Risiko für eine Rezidivzystozele nach vorderer Plastik erhöht zu sein, so dass eine vordere Netzeinlage diskutiert werden kann (74).

Evidenzbasierte Empfehlung 5.E8

Evidenzgrad 1a

Empfehlungsgrad A

Der Einsatz von synthetischen Netzen im vorderen Kompartiment verringert die anatomischen und subjektiven Descensus-Rezidivraten, allerdings ohne positive Wirkung auf die Lebensqualität. De novo Dyspareunie und Re-Operationen wegen Netzkomplicationen und Belastungsinkontinenz sind jedoch häufiger im Vergleich zur vorderen Scheidenplastik, so dass die Aufklärung insbesondere Re-Operationen, chronische Schmerzsyndrome und Dyspareunie beinhalten soll.

Evidenzbasierte Empfehlung 5.E9

Evidenzgrad 3

Empfehlungsgrad 0

Auch beim Einsatz von synthetischen Netzen im vorderen Kompartiment sollte eine gleichzeitige apikale Netzfixierung oder Operation zur Sicherung des mittleren Kompartimentes erwogen werden.

Evidenzbasierte Empfehlung 5.E10

Evidenzgrad 1b

Empfehlungsgrad B

Auf biologische Implantate kann aufgrund der nicht verbesserten Erfolgsraten gegenüber der vorderen Scheidenplastik verzichtet werden.

Evidenzbasierte Empfehlung 5.E11

Evidenzgrad 3

Empfehlungsgrad 0

Bei Frauen mit Levatordefekten (Abrisse des M. pubococcygeus von den unteren Schambeinrändern = Avulsionen) scheint generell das Rezidivrisiko erhöht zu sein, allerdings geringer nach vorderer synthetischer Netzaugmentation, weshalb diese erwogen werden kann.

Evidenzbasierte Empfehlung 5.E12

Evidenzgrad 3

Empfehlungsgrad 0

Zur paravaginalen Defektkorrektur, unabhängig davon, ob vaginal, abdominal oder laparoskopisch durchgeführt, kann aufgrund der unzureichenden Studienlage keine klare Empfehlung gegeben werden. Dies gilt insbesondere aufgrund der häufig zeitgleich erfolgten apikalen Operationen, die sicher zu den hohen Erfolgsraten beitragen.

6. Operative Therapie des Descensus im hinteren Kompartiment (Evidenztabelle 6 und 7)

Rektozelen und posteriore Enterozelen können sowohl Senkungsbeschwerden als auch Defäkationsprobleme verursachen. Stuhlentleerungsstörungen („obstructed defaecation“, „outlet obstruction“), häufig mit notwendiger manueller transvaginaler, transanaler oder perinealer Hilfe („digitation“), können im Vordergrund stehen und es sollte geklärt werden, ob sie durch eine Rektozele, eine Intussuszeption oder ein sogenanntes „descending perineum syndrome“ verursacht werden. Hier kann eine interdisziplinäre Zusammenarbeit mit der Koloproktologie sinnvoll sein, insbesondere, wenn Stuhlentleerungsstörungen ohne eine erkennbare Rektozele vorliegen. Rektozelen können auch mit einer perinealen Insuffizienz einhergehen, die üblicherweise mittels Perineorrhaphie korrigiert wird. Allerdings liegen für diese Operation keine Daten in der Literatur vor. Ähnliches gilt für gleichzeitig bestehende Enterozelen, die häufig mittels „hoher Peritonealisierung“ oder Douglasobliteration saniert werden. Enterozelen werden oft auch als Synonym eines Vaginalstumpfesdescensus nach Hysterektomie wahrgenommen. Die Therapie des apikalen Descensus wird in Kapitel 8 (Operative Therapie des mittleren Kompartimentes) beschrieben.

6.1 Colporrhaphia posterior oder hintere Scheidenplastik

Das Bindegewebe zwischen Scheide und Rektum, je nach anatomischen Konzept als hintere endopelvine Faszie, Septum rectovaginale, Rektumfaszie oder Scheidenmuscularis bezeichnet, wird entweder in der Mittellinie vernäht („midline plication“) oder als Defekt-spezifische Korrektur („site-specific repair“) wieder hergestellt. Das Nahtmaterial reicht von resorbierbarem Polyglactin bis zu nicht-resorbierbarem Polyester. Die Entfernung sog. überschüssiger Scheidenhaut ist nicht immer Bestandteil der Operation und erfolgt zur Vermeidung von Vaginalstenosen heute sparsamer. Die Vereinigung der Levatorenchenkel, insbesondere der distalen Muskelbäuche, war früher Standard, ist aufgrund von hohen postoperativen Dyspareunie-Raten weitgehend verlassen worden (219).

In der Evidenztabelle 6 sind alle Studien mit einem Nachkontrollzeitraum von wenigstens 12 Monaten gelistet. Die folgenden zusammengefassten Erfolgsraten betreffen Operationen, die in wenigstens zwei Studien untersucht wurden.

Hintere Scheidenplastik mit Eigengewebe: Mediane Fasziennaht:

Summe Versager: 83 / 576 → Kumulative Erfolgsrate 86% (158, 194, 220-227)

Hintere Scheidenplastik mit Eigengewebe: Defektspezifische Korrektur:

Summe Versager: 82 / 271 → Kumulative Erfolgsrate 70% (220, 222, 228-230)

Hintere Scheidenplastik mit Eigengewebe und Levatornähten:

Summe Versager: 45 / 220 → Kumulative Erfolgsrate 80% (219, 231, 232)

Metaanalysen

Die kumulative Erfolgsrate der hinteren Scheidenplastik mit medianer Fasziennaht ist mit 86% signifikant höher als die der defekt-spezifischen Korrektur mit 70%. Mit der medianen Fasziennaht reduziert sich das Rezidivrisiko deutlich: OR 0,4; 95%CI 0,28-0,56, wenn alle Studien eingeschlossen werden (Evidenztabelle 6). Das Risikorisiko ist ähnlich (OR 0,3; 95%CI 0,19-0,49), wenn nur die zwei direkt vergleichenden Studien herangezogen werden (Abb. 12); (220, 222).

Zusätzliche Levatornähte verringern die Rezidivraten nicht. Im Gegenteil, die isoliert durchgeführte mediane Fasziennaht erweist sich auch hier als erfolgreicher (OR 0,65; 95%CI 0,44-0,98) (219, 231, 232).

Die nur teilweise beschriebenen de-novo-Dyspareunie-Raten lassen keine systematische Auswertung hinsichtlich der Sexualfunktion zu.

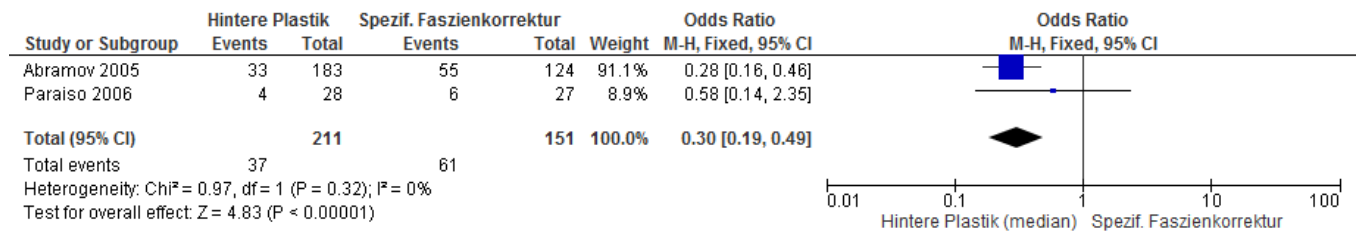


Abbildung 13: Metaanalyse und Forestplot von Studien, die die hintere Scheidenplastik als mediane oder spezifische Fasziendefektkorrektur vergleichen.

Die transvaginale hintere Scheidenplastik zeigte sich in zwei randomisierten Studien auch der transanalen Rektozelenkorrektur hinsichtlich der anatomischen und funktionellen Erfolgsraten überlegen (223, 231).

Diagnostik und Therapie des weiblichen Descensus genitalis

Operative Therapie des Descensus im hinteren Kompartiment (Evidenztabelle 6 und 7)

Tabelle 14 (Evidenztabelle 6) Hinteres Kompartiment - Operationen mit Eigengewebe.

Gelistet sind auch RCTs, die in einem Arm eine hintere Plastik analysierten (Grau hinterlegt: spezifische Fasziendefektkorrektur, rot hinterlegt: hintere Plastik mit Levatornähten)

Autor	Design / LoE	Nachkontrollzeit (Monate)	Operationsbeschreibung	Versager hinteres Kompartiment	Defäkation sprobleme	Komplikationen	Dyspareunie	Bemerkung
Sung 2012 (233)	RCT / 1	12	Spezif. posteriore (60%) oder mediane Fasziengkorrktur	6/70 (9%)	12/57 (21%)		4/57 (7%)	
Paraiso et al. 2006 (222)	RCT (3 Arme) / 1	12	Posteriore Plastik mit Fasziennaht median	4/28 (14%)	9/28 (32%)	Transfusion: 2 Abszess: 1	20%	Dysp: keine signif. Diff.
			Spezif. posteriore Fasziengkorrktur mit nicht-resorbierbaren Fäden	6/27 (22%)	10/27 (37%)		14%	Verbesserung Sex in allen Gruppen
Gandhi et al. 2003 (234)	RCT / 1	12	Posteriore Plastik ("Standard")	7/66 (11%)				
Sand et al. 2001 (158)	RCT / 2	12+	Posteriore Plastik mit Fasziennaht median (meistens)	10/70 (14%)				>50% + sakrospinale Fixation
Kahn et al. 1999 (231)	RCT / 2		Posteriore Plastik mit Levatornähten	3/24 (12%)				
			Transanale Rektozelenkorrektur	10/33 (30%)				
Nieminen (235)	RCT / 2		Posteriore Plastik	1/15 (7%)	1/15 (7%)		0 de novo Dysp	

Diagnostik und Therapie des weiblichen Descensus genitalis

Operative Therapie des Descensus im hinteren Kompartiment (Evidenztabelle 6 und 7)

Autor	Design / LoE	Nachkontrollzeit (Monate)	Operationsbeschreibung	Versager hinteres Kompartiment	Defäkationsprobleme	Komplikationen	Dyspareunie	Bemerkung
			Transanale Rektozelenkorrektur	10/15 (67%)	4/15 (27%)		0 de novo Dysp	
Maher 2002 (227)	Prospektiv / 2	12	Posteriore Plastik ohne Levatornähte	5/38 (13%)	6/38 (16%)		2/38 (5%)	
Singh 2003 (230)	Prospektiv / 3	18	Spezif. posteriore Fasziengkorrektur	3/33 (8%)	2/33 (5%)		5/33 (15%)	
Kenton 1999 (229)	Prospektiv / 3	12	Spezif. posteriore Fasziengkorrektur (nicht-absorbierbare Fäden)	10/44 (23%)	10/46 (22%)		1	
Mellgren 1995 (232)	Prospektiv / 3	12	Posteriore Plastik mit Levatornähten	1/25 (4%)	2/25 (8%)		2/25 (8%)	
Grimes 2012 (226)	Retrospektiv / 3	36	Posteriore Plastik mit Fasziennaht median	17/124 (14%)	39/61 (64%) inkomplette Entleerung		16/44 (36%)	
Mouritsen et al. 2010 (194)	Retrospektiv v-Fall-Kontroll / 3	Mittel 36 12-60	Meistens mediane Fasziennaht, oder spezifische Fasziendefektkorrektur	6/52 (12%)				
Abramov 2005 (220)	Retrospektiv / 3	12	Posteriore Plastik ohne Levatornähte	33/183 (18%)			De novo: 18/168 (11%)	
			Spezif. posteriore Fasziengkorrektur	55/124 (44%)			De novo: 12/114 (11%)	

Diagnostik und Therapie des weiblichen Descensus genitalis

Operative Therapie des Descensus im hinteren Kompartiment (Evidenztabelle 6 und 7)

Autor	Design / LoE	Nachkontrollzeit (Monate)	Operationsbeschreibung	Versager hinteres Kompartiment	Defäkationsprobleme	Komplikationen	Dyspareunie	Bemerkung
Cundiff 1998 (228)	Retrospektiv / 3	12+	Spezif. posteriore Faszienkorrektur	8/43 (18%)			De novo: 1	
Kahn 1997 (219)	Retrospektiv / 3	42	Posteriore Plastik mit Levatornähten	41/171 (24%)	19/171 (11%)		27% Dysp. (präop. 18%)	

6.2 Operationen mit synthetischen oder biologischen Implantaten

Graft- und Netz-Augmentationen erfolgen als Auflage zur hinteren Plastik oder als Ersatz der sog. Faszie ohne Fasziennaht und können am Ligamentum sacrospinale und/oder perineal z.B. fixiert werden. Es sind verschiedene synthetische Netzsysteme für das hintere Kompartiment erhältlich: transischiorektale Netzarm-Platzierung (z.B. Apogee® von AMS) und sog. „single-incision“-Systeme mit direkter Fixierung der proximalen Netzarme an den sakrospinalen Ligamenten (z.B. Elevate posterior® von AMS). In der Evidenztafel 7 sind alle verfügbaren Studien mit einem Nachkontrollzeitraum von wenigstens 12 Monaten gelistet.

Hintere biologische Implantateinlage:

Hintere Scheidenplastik mit Schweinedermis (Pelvicol®):

Summe Versager: 14 / 53 → Kumulative Erfolgsrate 74% (226, 236)

Hintere Scheidenplastik mit Schweinedarm-Submucosa (SurgiSIS® oder Fortagen®):

Summe Versager: 27 / 119 → Kumulative Erfolgsrate 77% (194, 222, 233)

Hintere synthetische Netzeinlage:

Hintere Scheidenplastik mit Polypropylen-Netz -Auflage

Summe Versager: 8 / 138 → Kumulative Erfolgsrate 95% (180, 183, 185, 237)

Hintere Polypropylen-Netz -Einlage (ohne hintere Plastik; inkl. Apogee® und Elevate posterior®)

Summe Versager: 12 / 269 → Kumulative Erfolgsrate 95% (178, 201, 238, 239)

Jeweils nur eine Studie ist für die derzeit erhältlichen Netzsysteme Elevate® und Apogee® publiziert. Beim Apogee® gab es bei 48 Operationen kein Rezidiv (retrospektive Studie; (201)). Das Elevate posterior® wurde in einer prospektiven Studie in 111/120 als erfolgreich beschrieben (239), allerdings gaben hier fast alle Autoren einen Interessenkonflikt an.

Metaanalysen

Die Anwendung von biologischen Implantaten zeigte bislang keine Vorteile im Vergleich mit der hinteren Scheidenplastik. Im Gegenteil, die hintere Plastik war den augmentierten Operationen überlegen und halbierte das Rezidivrisiko in der Metaanalyse mit allen vergleichenden randomisierten und nicht-randomisierten kontrollierten Studien: RR 0,58; 95%CI 0,41- 0,84 (Abb. 13). Das Ergebnis bleibt ähnlich, wenn nur die randomisierten Studien eingeschlossen werden (RR 0,55; 95%CI 0,32- 0,96) (222, 234).

Werden die kumulativen Erfolgsraten der Operationen mit Polypropylen-Netzen (95%) mit denen der hinteren medianen Scheidenplastik (86%) verglichen, scheint sich das Rezidivrisiko zugunsten der Netzimplantate zu reduzieren: OR 0,29; 95%CI 0,5-0,55 (158, 180, 183, 185, 222, 227, 234, 235, 237, 238).

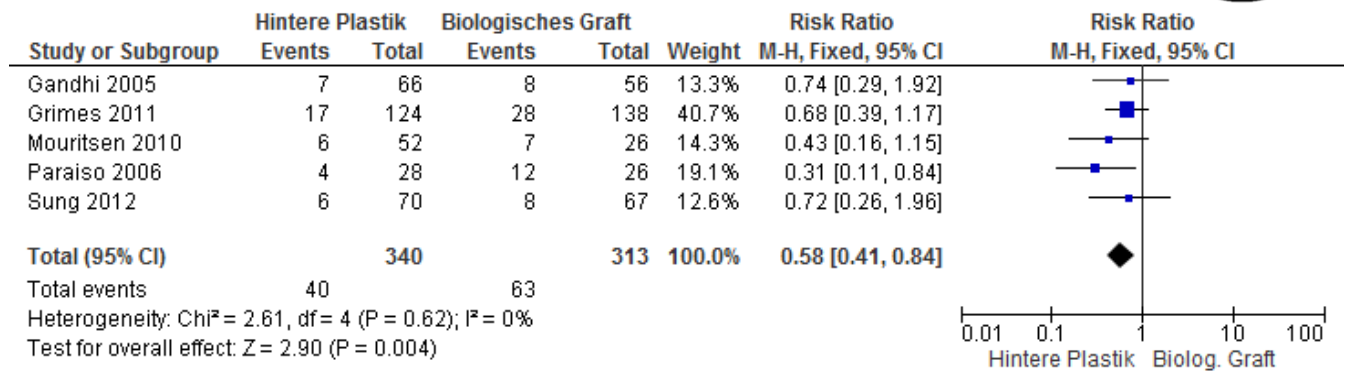


Abbildung 14: Metaanalyse und Forestplot von allen Studien, die die hintere Plastik mit biologischer Graft-Augmentation vergleichen.

Wie schon im vorderen Kompartiment, zeigte die Anwendung von Schweinehaut (Pelvicol®) auch in der Rezidivsituation keine Vorteile gegenüber einer Colporrhaphia.posterior. In einer randomisierten Studie einem dreijährigen Nachkontrollzeitraum wurde leider nicht separat für das anteriore und posteriore Kompartiment analysiert (195).

6.3 Empfehlungen hinteres Kompartiment

Evidenzbasierte Empfehlung 6.E1	
Evidenzgrad 1	Empfehlungsgrad A
Die hintere Scheidenplastik soll zur Beseitigung einer symptomatischen Rektozele der transanalen Rektozelenkorrektur vorgezogen werden.	

Evidenzbasierte Empfehlung 6.E2	
Evidenzgrad 2	Empfehlungsgrad B
Die hintere Scheidenplastik als mediane Fasziennaht führt zu besseren Erfolgsraten als die defekt-spezifische Faszienkorrektur und sollte bei primärer Rektozelenkorrektur bevorzugt durchgeführt werden.	

Evidenzbasierte Empfehlung 6.E3	
Evidenzgrad 3	Empfehlungsgrad 0
Auf die Vereinigung der Levatoreschenkel bei der hinteren Plastik kann verzichtet werden, da sie nicht die Erfolgsrate im Vergleich zur medianen Fasziennaht erhöht und hohe Dyspareunieraten beschrieben wurden.	

Evidenzbasierte Empfehlung 6.E4

Evidenzgrad **1b**

Empfehlungsgrad **A**

Auf den Einsatz von Xenograften (biologische Implantate) soll im hinteren Kompartiment aufgrund fehlender Vorteile verzichtet werden.

Evidenzbasierte Empfehlung 6.E5

Evidenzgrad **3**

Empfehlungsgrad **0**

Zur Anwendung von nicht-resorbierbaren Netzen sind keine randomisierten Studien vorhanden. Die nicht-kontrollierten prospektiven und retrospektiven Studien zeigen zwar eine geringere Rezidivrate beim Einsatz von synthetischen Netzen, jedoch gibt es keine vergleichenden Studien. Deshalb gibt es derzeit keinen Anlass, synthetische Netze *routinemäßig* bei primären vaginalen Deszensusoperationen am hinteren Kompartiment zu verwenden.

Diagnostik und Therapie des weiblichen Descensus genitalis

Operative Therapie des Descensus im hinteren Kompartiment (Evidenztabelle 6 und 7)

Tabelle 15 (Evidenztabelle 7) Hinteres Kompartiment - Randomisierte oder kontrollierte Studien zu Operationen mit Eigengewebe im Vergleich zu synthetischen oder biologischen Netzen.

Autor	Design / LoE	Nachkontrollzeit (Monate)	Operationsbeschreibung	Versager hinteres Kompartiment	Defäkationsprobleme	Komplikationen	Dyspareunie	Bemerkung
Sung 2012 (233)	RCT / 1	12 (Median) 10–38	Spezif. posteriore oder mediane Fasziengkorrektur. Keine Levatornähte	6/70 (9%)	26/58 (45%)	Wundheilungsstörungen 9/80 (11%)	4/57 (7%)	
		12 (Median) 10-48	+ Schweinedarm-Submucosa (SurgiSIS®)	8/67 (12%)	28/64 (44%)	Wundheilungsstörungen 13/80 (16%) Rektumverletzung 1	7/56 (12.5%)	
Paraiso et al. 2006 (222)	RCT / 1	12	Posteriore Plastik mit Fasziennaht median	4/28 (14%)	9/28 (32%)	Transfusion: 2 Abszess: 1	20%	Dysp: keine signif. Diff.
			Posteriore Plastik als spezifische Fasziendefektkorrektur, nicht absorbierbare Fäden	6/27 (22%)	10/27 (37%)		14%	Verbesserung Sex in allen 3 Gruppen
			+ Schweine-Darmwand (SIS®)	12/26 (46%)	5/26 (19%)	Rectovaginales Hämatom: 1	6%	
Gandhi et al. 2003 (234)	RCT / 1	12	Posteriore Plastik ("Standard")	7/66 (11%)				
			+ Kadaver-Fascia lata (Tutoplast®)	8/56 (14%)				

Diagnostik und Therapie des weiblichen Descensus genitalis

Operative Therapie des Descensus im hinteren Kompartiment (Evidenztabelle 6 und 7)

Autor	Design / LoE	Nachkontrollzeit (Monate)	Operationsbeschreibung	Versager hinteres Kompartiment	Defäkationsprobleme	Komplikationen	Dyspareunie	Bemerkung
Sand et al. 2001 (158)	RCT / 2	12+	Posteriore Plastik mit Fasziennaht median	10/70 (14%)				>50% + sakrospinale Fixation
			+ Polyglactin 910 (Vicryl®)-Auflage	9 / 73 (12%)				
Altmann 2006 (236)	Prospektiv / 3	36	Posteriore Plastik + Pelvicol®	11/23 (41%)		Keine Erosionen	Dysp: 1 mit Strang vag.	
Grimes 2012 (226)	Retrospektiv v-Fall-Kontroll / 3	36	Posteriore Plastik mit Fasziennaht median	17/124 (14%)	39/61 (64%) inkomplette Entleerung		16/44 (36%)	
		36	Biologisches Graft: Repliform® (44%) (Kadaverhaut) Pelvicol® (50%) Xenofom (6%) (beide Schweinehaut) ± Plastik, Fixierung lateral ATFP und proximal SUL extraperitoneal	14/69 (20%) 3/30 (10%) 11/39 (28%)	33/39 (85%)		5/23 (22%)	
Mouritsen et al. 2010 (194)	Retrospektiv v-Fall-Kontroll / 3	Mittel 36 12-60	Posteriore Plastik mit Fasziennaht median (meistens)	6/52 (12%)				

Diagnostik und Therapie des weiblichen Descensus genitalis

Operative Therapie des Descensus im hinteren Kompartiment (Evidenztabelle 6 und 7)

Autor	Design / LoE	Nachkontrollzeit (Monate)	Operationsbeschreibung	Versager hinteres Kompartiment	Defäkationsprobleme	Komplikationen	Dyspareunie	Bemerkung
			+ SurgiSIS® (Schweine-Darmwand) nb	7/26 (27%)				
Milani et al. 2005 (185)	Prospektiv / 3	17	Posteriore Plastik + Polypropylene (Prolene®)-Netz	0/31		Erosion 6% Abszess: 1	21/31 (69%)	
Adhoute et al. (180)	Prospektiv / 3	Mittel 27 12-36	Posteriore Plastik + Polypropylene (Gynemesh®)	0/20		Erosion 1		
Lim et al. 2007 (237)	Retrospektiv / 3	36	Posteriore Plastik + Polypropylene-Vicryl-Netz (Vypro®)	8/37 (22%)		Erosion: 30%	De novo: 27%	
Dwyer et al 2004 (183)	Retrospektiv / 3	Mittel 29 (6-52)	Posteriore Plastik + Einlage Polypropylene (Atrium®) mit sakrospinaler Fixation	0/ 50		Erosion: 6/59 (12%) Rectovag. Fistel:1	De novo: 2/64 (3%) (Netzeinlage vord. u. hint. Komp.)	
De Tayrac et al. 2006 (238)	Retrospektiv / 3	26	Posteriores Polypropylenenetz (Gynemesh®) mit sakrospinaler Fixation	1/25 (4%)		Erosion 12%	7%	
De Tayrac et al. 2007 (178)	Retrospektiv / 3	Mittel 12 10-19	Posteriores Polypropylenenetz (Gynemesh®) mit sakrospinaler/infracoccygeal	2/76 (3%)		Erosion 1 Rektumperf. 1 Hämatom: 2	De novo: 10 (13%)	

Diagnostik und Therapie des weiblichen Descensus genitalis

Operative Therapie des Descensus im hinteren Kompartiment (Evidenztabelle 6 und 7)

Autor	Design / LoE	Nachkontrollzeit (Monate)	Operationsbeschreibung	Versager hinteres Kompartiment	Defäkationsprobleme	Komplikationen	Dyspareunie	Bemerkung
			er Fixation			Infektion-Netzentfernung: 1		
Gauruder-Burmester et al. 2007 (201)	Retrospektiv / 3	12	Apogee® -System (Polypropylene mit transischiorektaler Fixation)	0/48		Defektheilung: 10 (8%)	Keine de novo Dysp, keine durch Op	
Lukban 2012 (239)	Prospektiv / 3 COI ++	12	Elevate posterior®	9/120 (8%)		Erosion: 9 (8%)	De novo Dysp: 5/42 (12%)	

7. Operative Therapie des Descensus im mittleren Kompartiment (Evidenztabelle 8-12)

Die operative Sanierung von Aufhängungsdefekten im mittleren Kompartiment (Level 1 nach DeLancey; (240)) hat eine besondere Bedeutung, da sie häufig die Korrekturen im vorderen oder hinteren Kompartiment ergänzt und auch als alleinige Operation bei uterinem oder Scheidenstumpfprolaps angewendet wird.

7.1 Sakrouterinligamentfixation / OP nach McCall / OP nach Shull (Evidenztabelle 8)

Die vaginale oder laparoskopische Sakrouterinligamentfixation besteht aus der Fixation des Scheidenstumpfes bzw. des Uterus an den Sakrouterinligamenten, ist jedoch nicht standardisiert. Die normale Scheidenachse soll dabei wiederhergestellt werden. Bei der Operation nach McCall wird auch der Douglas'sche Raum mit einbezogen. Die ursprüngliche Beschreibung von McCall 1957 bezog sich auf die Prävention des Scheidenstumpfprolapses oder einer Enterozele bei der vaginalen Hysterektomie bezogen (241). Bei der Modifikation nach Bob Shull werden die Nähte transvaginal sequentiell höher durch die Sakrouterinligamente gelegt und mit der vorderen und hinteren Scheidenplastik bzw. Scheidenfaszie (-muscularis) vereinigt (242).

Ob die Fixation mit resorbierbaren oder nicht-resorbierbaren Fäden durchgeführt werden soll, verglichen zwei retrospektive Studien (243, 244): Einmal wurden nach einem Jahr keine unterschiedlichen anatomischen Ergebnisse gefunden (243). Allerdings gab es Fadenerosionen in 22% der Frauen, die nicht –resorbierbare Fäden erhielten. Bei Chung et al. (244) hatten 6% der Frauen in der PDS-Faden-Gruppe nach 6 Monaten Rezidive, aber nur 1% der Patientinnen mit nicht-resorbierbaren Fäden ($p=0,034$) mit Erosionsraten von 8% bzw. 5%.

Transvaginale Fixation des Scheidenstumpfes an den Sakrouterinligamenten (Evidenztabelle 8)

Der für die International Consultation on Incontinence (ICI) durchgeführte systematische Review (245) dokumentierte eine Erfolgsrate von 85% (783/925). Ein weiterer systematischer Review zur transvaginalen hohen Fixation an den Sakrouterinligamenten zeigte eine kumulative apikale Erfolgsrate von 98% (95% CI 95,7–100), anterior von 81% (95% CI 67,5–94,9) und posterior von 87% (95% CI 80–94,9) (246).

Das Ergebnis unter Einschluss einer höheren Studienzahl und einem Mindestkontrollzeitraum von einem Jahr ist ähnlich:

Summe Versager: Apikal: 41 / 889 (5%) → kumulative Erfolgsrate 95% (123, 247-254)

Summe Versager Anterior: 145 / 678 (21%) → kumulative Erfolgsrate 79% (123, 247, 248, 250, 251, 254)

Summe Versager Posterior: 63 / 676 (9%) → kumulative Erfolgsrate 91% (123, 247, 248, 250, 251, 254)

In einer retrospektiven Studie waren die Erfolgsraten bei Frauen mit einem BMI > und < als 25 nicht unterschiedlich (251).

Laparoskopische Scheidenstumpf-Fixation an den Sakrouterinligamenten

Es gibt drei retrospektive Studien, die die laparoskopische Fixation des Scheidenstumpfes an den Sakrouterinligamenten nach gleichzeitiger Hysterektomie geprüft haben: Bei Rardin et al. (255) war jedoch der Mindestnachkontrollzeitraum zu kurz (deutlich unter 12 Monaten). Bedford et al. (256) berichteten über eine apikale Versagerrate von 11% (9/83), Lin et al. (257) von 13% (17/133), letztere allerdings im Baden-Walker-System als „prolapse to the hymen“ im Vergleich zum POPQ Stadium 2 (Hymenalsaum \pm 1cm).

Die laparoskopische Fixation des Scheidenstumpfes an den Sakrouterinligamenten bei Scheidenstumpfesdescensus wurde retrospektiv in einer Studie ausgewertet (257). Apikale Rezidive entwickelten 17/133 Frauen (13%) nach 2-7 Jahren.

Komplikationen

Insbesondere bei der vaginalen Suspension an den Sakrouterinligamenten besteht das Risiko einer Ureterverletzung, -unterbindung oder Abknickung des Ureters nach medial von ca. 6 % (1-11%). Eine intraoperative Zystoskopie zum Nachweis einer ungestörten Urinpassage wird somit empfohlen (258-260). In 87% zeigten die Ureteren nach Entfernung der die Urinpassage behindernden Naht wieder eine normale Funktion. Eine Meta-Analyse von 10 Studien mit 820 Frauen ermittelte eine notwendige Ureter-Reimplantationsrate von 0,6% (246). Beim laparoskopischen Verfahren bestand im direkten Vergleich mit dem vaginalen Zugang bei gleichzeitiger vaginaler Hysterektomie ein geringeres Ureter-Verletzungsrisiko (0 versus 4%) (255).

Weitere mögliche Komplikationen umfassen transfusionsbedürftige Blutungen (1,3%), Verletzungen von Blase (0,1%) oder Rektum (0,2%) (246). Außerdem können durch ein Nerven-Entrapment bei ca. 4% der Patientinnen Taubheitsgefühle und Schmerzen im Ausbreitungsgebiet von S2-4 entstehen (261).

Diagnostik und Therapie des weiblichen Descensus genitalis

Operative Therapie des Descensus im mittleren Kompartiment (Evidenztabelle 8-12)

Tabelle 16 (Evidenztabelle 8) Mittleres Kompartiment - Transvaginale Fixation des Scheidenstumpfes an den Sakrouterinligamenten (SUL).

Author	Design / LoE	Nachkontrollzeit Monate	Operationsbeschreibung	Rezidive	Komplikationen
Barber 2014 (123)	RCT / 1	24	Bilaterale Fixation Scheidenstumpf an SUL mit permanenten Fäden, HE falls Uterus vorhanden, ± vordere und hintere Plastik, ± TVT (versus sakrospinale Fixation, s. Tab. 9)	Apikal 7/155 (4%) Anterior 24/155 (16%) Posterior 7/155 (4%) Prolapssymptome 25/151 (16%) Prolaps distal Hymenalsaum als Versager (Ba/Bp/C > 0 POPQ)	Ureterobstruktion/-verletzung 6 (4%)
Natale 2010 (247)	RCT / 1	12	Vaginale Fixation Scheidenstumpf an SUL mit resorbierbaren Fäden, vordere und hintere Vaginalwand inkorporiert (versus hohe Levator-Myorrhaphie)	Apikal 5/113 (4%) Anterior 40 /113 (31%) Posterior 11/113 (10%)	Ureterobstruktion/-verletzung 9
Doumouchtsis 2011 (248)	Prospektiv / 2	59 40–79	Vaginale Hysterektomie, Fixation Scheidenstumpf hoch an SUL mit resorbierbaren Fäden, meist vordere±hintere Plastik	Apikal 0/39 Anterior 12/39 (31%) Posterior 11/37 (30%)	Ureterobstruktion/-verletzung 2
Antovska (249)	Prospektiv / 3	25 (9-42)	Suspension Scheidenstumpf an SUL mit resorbierbaren Fäden	Apikal 0/32 Anterior 3/32 (9%) Posterior 2/32 (6%) 29/32 (91%)	Keine Komplikationen

Diagnostik und Therapie des weiblichen Descensus genitalis

Operative Therapie des Descensus im mittleren Kompartiment (Evidenztabelle 8-12)

Author	Design / LoE	Nachkontrollzeit Monate	Operationsbeschreibung	Rezidive	Komplikationen
				zufrieden mit Operation	
De Boer (250)	Retrospektiv / 3	12	Scheidenstumpffixation nach HE mit resorbierbaren Fäden, ± vordere und hintere Plastik	Apikal 2/48 (4%) Anterior 23/48 (48%) Posterior 7/48 (15%)	Keine Ureterverletzung
			Zervixamputation und extraperitoneale Fixation an SUL (mod. Manchester), meist vordere± hintere Plastik, resorbierbare Fäden	Apikal 0 Anterior 23/50 (46%) Posterior 13/50 (26%)	Keine Ureterverletzung
Edenfield 2013 (251)	Retrospektiv / 3	Median 14 8	Vaginale intraperitoneale Suspension Scheidenstumpf an SUL, meist resorbierbare Fäden, meist vordere± hintere Plastik	Normalgewichtige Frauen (BMI<25) Insgesamt 18/81 (22%) Apikal 8/81 (10%) Anterior 11/81 (14%) Posterior 6/81 (7%)	Ureterverletzung 2
				Übergewichtige Frauen (BMI≥25) Insgesamt 36/138 (26%) Apikal 11/138 (8%)	

Diagnostik und Therapie des weiblichen Descensus genitalis

Operative Therapie des Descensus im mittleren Kompartiment (Evidenztabelle 8-12)

Author	Design / LoE	Nachkontrollzeit Monate	Operationsbeschreibung	Rezidive	Komplikationen
				Anterior 27/138 (20%) Posterior 9/138 (7%)	
Karram (252)	Retrospektiv / 3	22 (6 -36)	Suspension Scheidenstumpf mittels 2-4 nicht-resorbierbaren Fäden, ggf. vordere/hintere Plastik inkorporiert	Apikal 2/168 (1%) Anterior/posterior 19/168 (11%) Zufrieden mit OP: 89%	Ureterverletzung: 5 2% Reoperation für Prolaps: 10/168 (6%)
Silva (254)	Retrospektiv / 3	61,2 (42-90)	Suspension Scheidenstumpf mit nicht-resorbierbaren Fäden, HE wenn Uterus vorhanden, ± vordere und hintere Plastik	Apikal 2/72 (3%) Anterior 5/72 (7%) Posterior 10/72 (14%)	De novo Dyspareunie: 7 / 34 (21%) Reoperation für Prolaps: 2/72 (3%)
Montella 2004 (253)	Retrospektiv / 3	12	Suspension Scheidenstumpf mit nicht-resorbierbaren Fäden an SUL nach vaginaler Hysterektomie, ± vordere Plastik	Apikal 4 / 43 (10%)	Reoperation für Prolaps: 4/43 (10%)
TOTAL			VERSAGER	APIKAL: 41 / 889 (5%)	

7.2 Sakrospinale Fixation (Evidenztabelle 9)

Die Fixation des Uterus (Zervix) oder des Scheidenstumpfes am sakrospinalen Band erfolgt meistens einseitig rechts. Die selten praktizierte bilaterale Kolpopexie (205, 262) stellt eine Modifikation der ursprünglichen unilateralen Beschreibung von Amreich und Richter dar. Die Fixation kann mit resorbierbaren und nicht-resorbierbaren Fäden ausgeführt werden.

Zwei systematische Reviews (263, 264) berichten über apikale Erfolgsraten der unilateralen sakrospinalen Fixation zwischen 79 und 97%, durchschnittlich von 92%. Rezidive im vorderen Kompartiment (Zystozelen) werden zwischen 10-30%, durchschnittlich mit 21% angegeben. Im hinteren Kompartiment treten mit 0-11% Rezidiv-Rektozelen deutlich weniger häufig auf, durchschnittlich in 6%. In Tabelle 9 wird nach Prüfung der Einschlusskriterien dieser Leitlinie die Literatur zusammengefasst, die in den beiden beschriebenen Reviews (263, 264) noch nicht eingeschlossen war.

Zwei randomisierte Studien (265, 266), die nicht den Einschlusskriterien dieser Leitlinie entsprachen, berichteten über ähnliche anatomische und funktionelle Erfolgsraten der sakrospinalen Fixation im Vergleich mit der hinteren intravaginalen Schlinge (IVS posterior®; Hinweis: nicht mehr auf dem Markt) (266) oder dem hinteren transischiorektal gelegten Netzsystem (Nazca® R) (265).

In einer randomisierten Studie berichteten Barber et al. 2014 (123) über keine signifikanten anatomischen oder funktionellen Unterschiede von vaginaler Fixation an den Sakrouterinligamenten und sakrospinaler Fixation.

Erfolgsraten (Nachkontrollzeit > 12 Monate), Evidenztabelle 9

Rezidive anteriores Kompartiment: 5-39%, 157/1036 (15%) → kumulative Erfolgsrate 85% (123, 267-271)

Rezidive mittleres Kompartiment: 0-14%, 45/1121 (4%) → kumulative Erfolgsrate 96% (123, 267-272)

Rezidive posteriores Kompartiment: 5-12%, 32/442 (7%) → kumulative Erfolgsrate 93% (123, 268, 270, 271)

Tabelle 17 (Evidenztabelle 9) Mittleres Kompartiment - Sakrospinale Scheidenstumpffixation (Amreich-Richter)

Author	Design / LoE	Nachkontrollzeit (Monate)	Operationsbeschreibung	Versager	Komplikationen Bemerkungen
Barber 2014 (123)	RCT / 1	24	Sakrospinale Fixation Unilateral, nicht-absorbierbare Fäden + HE, falls Uterus, ± TVT (versus SUL- Fixation, s. Tab. 8)	Apikal 9/152 (6%) Anterior 21/153 (14%) Posterior 11/153 (7%) Prolapssymptome: 32/154 (21%) Prolaps distal Hymenalsaum als Versager (Ba/Bp/C > 0 POPQ)	Persistierende Schmerzen 4%
Halaska 2012	RCT / 1	12	Sakrospinale Fixation Unilateral rechts, nicht-	28/72 (39%) Anterior: 16 (22%)	Signif. Verbesserungen LQ-Fragebögen, keine Differenz

Diagnostik und Therapie des weiblichen Descensus genitalis

Operative Therapie des Descensus im mittleren Kompartiment (Evidenztabelle 8-12)

100

(267)			resorbierbare Fäden	Apikal: 3 (4%)	zwischen Gruppen De novo BI: 18 (25%) De novo ÜAB: 8 (14%)
		12	Totales Prolift®	13/79 (17%) Posterior: 7 (9%)	De novo BI: 27 (35%) Netzerosion: 16 (21%) De novo ÜAB: 8 (11%)
Aigmüller 2008 (268)	Retrospektiv / 3	2-16 Jahre Median 7 Jahre	Sakrospinale Fixation unilateral rechts, resorbierbare Fäden (PDS)	Anterior: Ba _≥ 0 16/55 (29%) Posterior: 3/55 (5%) Apikal: 4/55 (7%) 16% Rezidivprolapsgefühl	10/24 Patientinnen sexuelle Dysfunktion
Cruikshank 2003 (269)	Retrospektiv / 3	3,6 Jahre 6-60	Sakrospinale Fixation, unilateral, meist keine Plastiken	Anterior: 52/173 (30%) Apikal: 22/173 (13%) Enterozelen: 29/173 (17%)	
			Sakrospinale Fixation, unilateral, meist vordere, hintere Plastik, Enterozelenkorrektur	Anterior: 21/221 (10%) Apikal: 11/221 (5%) Enterozelen: 15/221 (7%)	
			Sakrospinale Fixation, unilateral, meist vordere, hintere Plastik; Enterozelen- und paravaginale Korrektur, nicht-absorbierbare Fäden	Anterior: 15/301 (5%) Apikal: 3/301 (1%) Enterozelen: 5/301 (2%)	
Larson 2013 (270)	Retrospektiv / 3	8 Jahre	Sakrospinale Fixation, unilateral („four-wall Michigan repair“), meist vordere und hintere Plastik, resorbierbare Fäden (PDS)	Anterior: 54/162 (33%) Apikal: 2/162 (1%) Posterior: 9/162 (5%)	
Lo 2011 (273)	Prospektiv / 2	30 12–47	Sakrospinale Fixation, unilateral mit nicht-absorbierbaren Fäden (Prolene) und Perigee®	11/120 (8%) Anterior: 0/120	„mesh folding“: 5 Erosion: 5
Lo 2013 (271)	Retrospektiv / 3	36+	Sakrospinale Fixation, unilateral mit nicht-absorbierbaren Fäden (Prolene) und vordere Plastik	Anterior: 14/72 (20%) Apikal: 2/72 (3%) Posterior: 9/72 (12%)	Verbesserung LQ und PISQ ohne Diff. zwischen Gruppen
			Sakrospinale Fixation,	Anterior: 0/114	

			unilateral mit nicht-absorbierbaren Fäden (Prolene®) und Perigee®	Apikal: 0/114 Posterior: 11/114 (10%)	
Maggiore 2013 (272)	Retrospektiv / 2	36+	Sakrospinale Fixation, unilateral mit nicht-absorbierbaren Polypropylen-Fäden	Apikal: 5/42 (12%)	De novo Dyspareunie: 5 De novo BI: 2
			Sakrospinale Fixation, unilateral mit nicht-absorbierbaren Polypropylen-Fäden mit Capio® -Device	Apikal: 6/44 (14%)	De novo Dyspareunie: 5 De novo BI: 1
David-Montefiore 2007 (262)	Retrospektiv / 3	24 8-37	Bilaterale sakrospinale Fixation, nicht-absorbierbare Fäden, 76% vordere Plastik	Anterior: 3/51 (5%)	Verbesserung in IIQ-7 und PISQ-12 9/15 (60%) Verbesserung Stuhlentleerung

7.3 Abdominale, laparoskopische und Roboter-gestützte Sakrokolpopexie

Ursprünglich war die Sakrokolpopexie eine Operation für die Fixation des Scheidenstumpfes. Sie wurde jedoch weiterentwickelt, um durch weiter nach kaudal reichende Netzinterpositionen anterior zwischen Scheide und Blase sowie posterior zwischen Scheide und Rektum, ggf. bis zu den Levatorschenkeln, gleichzeitig Defekte im vorderen und/oder hinteren Kompartiment zu korrigieren. Das proximale Ende des Netzes wird am anterioren longitudinalen Ligament am Promontorium oder in Höhe S1 -S3 befestigt.

Ergebnisse von systematischen Reviews und randomisierten Studien

Abdominale Sakrokolpopexie

Der systematische Review von Nygaard et al. (274) zeigte für die abdominale Sakrokolpopexie apikale Erfolgsraten von 78-100% und eine kumulative Re-Operationsrate wegen Rezidivprolaps von 4,4%. Da die Operationen, das verwendete Netz- und Fadenmaterial und die Nachkontrollzeiten sehr unterschiedlich waren, war eine Metaanalyse nicht sinnvoll. Weitere Studien zur abdominalen Sakrokolpopexie wurden seither nicht veröffentlicht.

Eine Metaanalyse im Cochrane-Review zeigte, dass im direkten Vergleich die Sakrokolpopexie effektiver ist bei der Behandlung des apikalen Prolapses als die sakrospinale Fixation (19, 205, 275, 276) (LoE 1). Allerdings ist die Operationszeit länger, die Rückkehr zu den Arbeiten des täglichen Lebens prolongiert und die Operation ist teurer (205, 275, 276). Bei der Analyse der einzelnen RCT fällt auf, dass die aktuellere Studie von Maher et al. keine signifikanten Unterschiede zwischen den beiden Operationen fand, weder bei der objektiven, noch bei der subjektiven Erfolgsrate (205). Die Studie von Benson et al. wurde vorzeitig abgebrochen, da die Rezidivrate in der Gruppe der sakrospinalen Fixation in der Zwischenanalyse zu hoch erschien (205). Bedeutsam ist, dass hier eine bilaterale direkte sakrospinale Kolpopexie erfolgte, die möglicherweise zu einer zu starken Spannung am Scheidenstumpf und damit zu einer höheren Rezidivrate führen kann.

Der Einsatz von Fascia-lata bei der Sakrokolpopexie führt im Vergleich mit Polypropylene- Netzen signifikant häufiger zu Operationsversagern (277, 278) (LoE 1b).

Eine gleichzeitige Burch-Kolposuspension während der abdominalen Sakrokolpopexie kann mit der Patientin diskutiert werden, auch wenn die präoperative Diagnostik keine Belastungsinkontinenz zeigt (279) (LoE 1b). In der CARE-Studie war nach der ersten Interimanalyse die Belastungsinkontinenzrate signifikant höher in der Gruppe ohne Burch-Kolposuspension, so dass die Rekrutierung von Patientinnen vorzeitig abgebrochen wurde und damit die statistische Power für die Auswertung nicht ausreichte. Eine eindeutige Empfehlung kann auch deswegen nicht gegeben werden, weil eine andere randomisierte Studie genau das Gegenteil zeigte: Frauen, die zusätzlich zur Sakrokolpopexie eine Burch-Kolposuspension erhielten, waren postoperativ häufiger belastungsinkontinent (280).

Laparoskopische Sakrokolpopexie

In dem für die ICI angefertigten systematischen Review wurden 21 Studien zur Evaluation der laparoskopischen Sakrokolpopexie ausgewertet, dabei ergab sich eine kumulative Erfolgsrate von 91% (245). Zwei zusätzliche Studien wurden nach diesem Review veröffentlicht (281, 282) und sie verändern diese Rate nicht. Die Netz-Fixationspunkte nur am Scheidenstumpf oder mit vorderer Netz-Extension an der vorderen Vaginalwand bis auf Blasenhalshöhe oder mit hinterer Netz-Extension an der hinteren Vaginalwand bis auf Höhe des Perineums oder der Levatorschenkel sind sehr variabel. Manche Autoren befestigten das Netz auch zusätzlich an den Levatorschenkeln. Als proximaler Fixationspunkt diente immer das Promontorium; dabei kamen nicht resorbierbare Nähte und Tacker zum Einsatz. In diesen Studien wurden meist Typ-1-Polypropylene-Netze verwendet.

Summe Versager: 215/2341 (9%) → kumulative Erfolgsrate 91% (245, 281, 282)

Maher et al. verglichen in einer randomisierten Studie die laparoskopische Sakrokolpopexie mit vorderer und hinterer Polypropylene-Netz-Extension mit dem vaginalen Prolift®-Mesh-Kit, welches inzwischen nach der FDA-Notifikation von der Herstellerfirma (Ethicon®) vom Markt genommen wurde von der Firma und nicht mehr erhältlich ist (31). Die laparoskopische Sakrokolpopexie dauerte zwar länger (Differenz +52 min (95% CI 41,5-62,6]), die Patientinnen verließen jedoch früher das Krankenhaus und konnten schneller wieder Aktivitäten des täglichen Lebens ausführen. Nach zwei Jahren waren in der vaginalen Netzgruppe Rezidive in allen Kompartimenten signifikant häufiger (57% versus 23% (31), ebenso wie die Rate an Re-Operationen (22% versus 5%, p =0,006).

Spezifische Komplikationen

Wird gleichzeitig zur Sakrokolpopexie eine Hysterektomie durchgeführt, treten Netzerosionen signifikant häufiger auf in 9%, verglichen zu 3%, wenn die Sakrokolpopexie bei Scheidenstumpfdescensus im Zustand nach Hysterektomie erfolgt (283). Die Chance einer Erosion ist viermal so hoch mit gleichzeitiger totaler Hysterektomie (OR 4,1; 95%CI 2,5-6,8).

Suprazervikale Hysterektomie mit anschließender Sakrozervikopexie mit synthetischem Netz

Die Studien zur Sakrozervikopexie nach suprazervikaler Hysterektomie sind unzureichend und entsprachen nicht den Einschlusskriterien dieser Leitlinie. Ein Review dieser verschiedenen retro- und prospektiven Studien beschreibt kurzfristige Erfolgsraten zwischen 90 und 100% (284). Ein Vorteil der

Methode kann in der möglichen tieferen Nahtfixation des distalen Netzanteiles am Zervikalstumpf im Vergleich zur relativen dünnen Vaginalwandung liegen. Auch bei höhergradigem Descensus des Uterus, wo eine Sakrokolpopexie mit totaler Hysterektomie wegen höherer Erosionsraten nicht empfohlen wird, könnte eine suprazervikale Hysterektomie mit anschließender Sakrozervikopexie die Lösung sein. Allerdings wurden Fälle von transzervikalen Netzerosionen mit kompletter Extrusion publiziert (285, 286) und die notwendige Morcellierung des Corpus uteri muss bedacht werden.

7.4 Vaginale hohe Levator-Myorrhaphie und vaginale Fixation des Scheidenstumpfes an der Iliococcygeus-Faszie

Bei der hohen Levator-Myorrhaphie wird der Scheidenstumpf durch eine Naht in Höhe der Spina ischiadica beidseits am M. levator ani befestigt. Durch Knüpfen des Fadens werden die Levatorschenkel in der Mitte vereinigt. Diese Operation wurde in einer randomisierten Studie mit der vaginalen Sakrouterinligamentfixation des Scheidenstumpfes verglichen. (247) Die apikalen Erfolgsraten lagen nach Levator-Myorrhaphie bei 97% und nach Sakrouterinligamentfixation bei 98%. Die Rezidivraten für Zystozelen lagen relativ hoch bei 29% bzw. 35%. Die Vaginallänge war signifikant kürzer nach Levatormyorrhaphie (7,9 cm vs. 8,9 cm, $p = 0,04$). Ureterverletzungen waren mit 8% sehr häufig nach Fixation an den Sakrouterinligamenten, obwohl alle intraoperativ erkannt wurden und korrigiert werden konnten.

Zur vaginalen Fixation des Scheidenstumpfes an der Faszie des M. iliococcygeus gibt es nur wenige Fallserien mit apikalen Erfolgsraten von 53% (287), 83% (288) und 96% (289).

7.5 Uterus-erhaltende Operationen

Liegt ein gesundes Organ vor ohne anamnestische Auffälligkeiten (z.B. postmenopausale Blutung) und ohne klinische und sonographische Uteruspathologie (290), sollte auch bei entsprechendem Wunsch der Patientin ein Uterus-erhaltendes Verfahren vorgeschlagen werden. Optionen sind die vaginale sakrospinale Hysteropexie, die laparoskopische oder offene Sakrohysteropexie mit Netzinterposition sowie die Fixation des Uterus an den Sakrouterinligamenten. Wir verweisen auch auf die AWMF-Leitlinie Hysterektomie (Hysterektomie (Hysterektomie, Indikation und Methodik. Registrierungsnummer: 015-070, Entwicklungsstufe: S3).

Sakrospinale Hysteropexie

Die sakrospinale Hysteropexie zeigt Erfolgsraten zwischen 78% und 95%. Die kumulative Rezidivrate liegt bei 9% (33/352) für das mittlere und bei 25% (63/254) für das anteriore Kompartiment (Evidenztabelle 10).

Im direkten Vergleich von vaginaler Hysterektomie mit zusätzlicher Scheidenstumpffixation an den Sakrouterinligamenten und sakrospinaler Hysteropexie ergaben sich in 5 Studien (Evidenztabelle 11) keine signifikanten Unterschiede (Rezidivraten 8% versus 4%).

Summe Versager mittleres Kompartiment: 33/352 (9%) → kumulative Erfolgsrate 91% (291-298)

Summe Versager vorderes Kompartiment: 63/254 (25%) → kumulative Erfolgsrate 75% (291, 292, 294, 296, 297)

Sakrohysteropexie

Für die Sakrohysteropexie mit Fixation eines Y-förmigen Netzes an der Zervixvorderwand und ggf. auch an der vorderen Scheidenwand, Passage des Netzes durch das Ligamentum latum bds. und Fixation am Promontorium gibt es nur zwei Studien, die die Einschlusskriterien für diese Leitlinie erfüllen (Evidenztabelle 10). Die Rezidivraten lagen bei 1% im mittleren (1/82) und 6% im vorderen Kompartiment (5/82). Die uterus-erhaltende Sakrohysteropexie schnitt im Vergleich zur Sakrokolpopexie mit gleichzeitiger Hysterektomie hinsichtlich Sexualfunktion (Erregung und Orgasmus im FSFI) besser ab (299). Leider sind nur Kurzzeit-Nachkontrollstudien für die laparoskopische Sakrohysteropexie vorhanden, so dass hier derzeit keine Angaben gemacht werden können.

Suspension des Uterus an den Sakrouterinligamenten

Drei retrospektive Studien evaluierten die laparoskopische Suspension des Uterus an den Sakrouterinligamenten, die jedoch aufgrund zu kurzer Nachkontrollzeit oder zu geringer Fallzahl von der Metaanalyse ausgeschlossen wurden. Während Krause et al. (300) nicht nur wie Maher et al. (301) die Fäden rechts und links durch die Zervix und die SUL führten, sondern auch noch durch das zuvor präparierte anteriore longitudinale Ligament über dem Promontorium, rafften Uccella et al. (302) nur die SUL, ohne die Zervix zu inkorporieren. Diese Operationen erzielten subjektive Erfolgsraten zwischen 81 und 88%.

Diagnostik und Therapie des weiblichen Descensus genitalis

Operative Therapie des Descensus im mittleren Kompartiment (Evidenztabelle 8-12)

Tabelle 18 (Evidenztabelle 10) Uterus-erhaltende Operationen - abdominale oder laparoskopische Sakrohysteropexie (SHP) mit Netzinterposition und vaginale sakrospinale Hysteropexie (SSHHP).

Author	Design / LoE	Nachkontrollzeit (Monate)	Operationsbeschreibung	Versager	Komplikationen Bemerkungen
Costantini 2011 (303)	Prospektiv / 2	12-146	Abd. oder laparoskop. SHP mit Polypropylene-Mesh Anterior Netz zwischen Blase und Scheide, 2 Arme dann durch Lig.latum bds und an Zervix und hinterem Netz befestigt, Fixation an S1 ± Burch-Kolposuspension	Apikal: 0/52 Anterior: 4/52 (8%) Posterior: 3/52 (6%)	De novo Obstipation: 5 De novo Dranginkontinenz: 1
Barranger 2003 (304)	Retrospektiv / 3	Mean 44	Abd. SHP mit Polyester-Mesh Anterior Netz zwischen Blase und Scheide, 2 Arme dann durch Lig.latum bds und an Zervix und hinterem Netz befestigt, Fixation am Promontorium + Burch-Kolposuspension + Zervixamputation n=5	Apikal 1/30 (3%) Anterior 1/30 (3%)	Erosionen: 2 Obstruktiver Ileus: 1
TOTAL			VERSAGER	Apikal: 1/82 (1%) Anterior: 5/82 (6%)	
Dietz 2007 (292)	Retrospektiv / 3	23-55	Sakrospinale Hysteropexie , unilateral rechts, zwei nicht-absorbierbare Fäden (Prolene®)	Anterior: 23/60 (38%) Apikal: 3/60 (5%)	Gesäßschmerzen: 15, 13 spontan kuriert Lösen der Fäden: 1 Symptomatisches Rezidiv: 2

Diagnostik und Therapie des weiblichen Descensus genitalis

Operative Therapie des Descensus im mittleren Kompartiment (Evidenztabelle 8-12)

Dietz 2010 (291)	RCT /1	12	Sakrospinale Hysteropexie , unilateral rechts, zwei nicht- absorbierbare Fäden (Prolene®)	Apikal: 7/34 (21%) Anterior: 17 /34 (50%)	Keine
Van Brumm en 2003 (293)	Retrospe ktiv /3	19	Sakrospinale Hysteropexie , unilateral rechts, nicht- absorbierbare Fäden (Prolene®)	Jegliches Kompartiment: 5/44 (11%)	Unklar
Hefni 2003 (294)	Prospekti v / 3	33	Sakrospinale Hysteropexie , unilateral, absorbierbare Fäden	Apikal: 3/61 (5%) Anterior: 7 /61 (11%)	Schmerzen Gesäss: 2
Maher 2001 (296)	Retrospe ktiv /3	36-33	Sakrospinale Hysteropexie , unilateral rechts, zwei nicht- absorbierbare Fäden (Goretex®)	Apikal: 6/27 (22%) Anterior: 6/27 (22%)	Schmerzen Gesäß: 2 Dyspareunie 7%
Hefni 2006 (295)	Retrospe ktiv /3	57	Sakrospinale Hysteropexie , unilateral, absorbierbare Fäden	Apikal: 4/65 (8%)	Schmerzen Gesäß 6,5% Dyspareunie 2 Verletzung Rektum 2
Dietz 2008 (297)	Prospekti v/3	13	Sakrospinale Hysteropexie , unilateral rechts, zwei nicht- absorbierbare Fäden (Prolene®)	Apikal: 5/72 (7%) Anterior: 10/72 (14%)	Schmerzen Gesäß: 13 (18%)
Lin 2005 (298)	Prospekti v/3	60-120	Sakrospinale Hysteropexie , unilateral rechts, zwei nicht- absorbierbare Fäden (Ethibond®)	5/33 (15%)	
VERSA GER			SAKROSPINALE HYSTEROPEXIE	APIKAL: 33/352 (9%) ANTERIOR: 63/254 (25%)	

Diagnostik und Therapie des weiblichen Descensus genitalis

Operative Therapie des Descensus im mittleren Kompartiment (Evidenztabellen 8–12)

Tabelle 19 Evidenztable 11: Sakrospinale Hysteropexie im direkten Vergleich zur vaginalen Hysterektomie mit sakrospinaler Kolpopexie oder Fixation an den Sakrouterinligamenten (SUL).

Author	Design / LoE	Nachkontrollzeit (Monate)	Versager Sakrospinale Hysteropexie	Versager Vaginale Hysterektomie	Komplikationen
Dietz 2010 (291)	RCT /1	12	7/34 (21%) mit 2 Prolenenähten	1/31 (3%) Fixation an SUL mit Vicryl®	
Van Brummelen 2003 (293)	Retrospektiv /3	19	5/44 (11%) Mit Prolene®	2/30 (7%) Fixation an SUL mit Vicryl®	
Hefni 2003 (294)	Prospektiv / 3	33	3/61 (5%) Mit PDS®	2/48 (4%) + SSF mit PDS®	Schmerzen Gesäss: 2 vs 2
Maher 2001 (287)	Retrospektiv /3	36-33	6/27 (22%) Mit Goretex®-Faden durch Zervix und PDS®	2/29 (7%) + SSF mit PDS®	Schmerzen Gesäss: 2 vs 1 Dyspareunie 7% vs 3%
Hefni 2006 (295)	Retrospektiv /3	57	4/65 (8%) Mit PDS®	3/117 (3%) + SSF mit PDS®	
		TOTAL	19/231 (8%)*	10/255 (4%)*	P= 0.64

*Es ist nicht klar, ob die zwei Studien von Hefni et al. zumindest teilweise dieselben Patientinnen beschreiben. Das Ergebnis bleibt jedoch ähnlich, wenn eine Studie entfernt wird.

7.6 Kolpokleisis (Evidenztabelle 12)

Für den operativen Scheidenverschluss mit kompletter oder partieller (z.B. Technik nach LeFort) Kolpektomie gelten besondere Indikationen, da die Funktion der Scheide als Sexualorgan verloren geht. Die Kolpokleisis gilt als relativ schnelle und komplikationsarme Operation und wird dementsprechend vorrangig älteren multimorbiden Frauen angeboten, die nicht mehr sexuell aktiv sind und es auch nicht mehr sein wollen. Eine Hysterektomie kann gleichzeitig durchgeführt werden, ebenso eine suburethrale Bandeinklebung. Häufig erfolgt gleichzeitig eine hintere Scheidenplastik mit Levatornähten und Perineorrhaphie, um den genitalen Hiatus zu verengen. Die vorhandenen Studien sind in Tabelle 12 zusammengefasst.

Eine systematische Untersuchung des amerikanischen Pelvic Floor Network 2006 dokumentierte eine fast 100%ige Erfolgsrate. Allgemeine Komplikationen (z.B. cerebrovaskuläre und kardiale) kamen in 2%, spezifische Komplikationen inklusive Pyelonephritis und Transfusionen) in 4% vor (305). Nach diesem Review wurden mehrere Studien veröffentlicht, die auch die Lebensqualität und funktionelle Ergebnisse untersuchten.

Zwei Studien berichteten über eine starke Verbesserung der Lebensqualität, der Blasen- und der Darmfunktion und über eine geringe Anzahl (<5%) von Frauen, die diese Operation bedauerten (306, 307). Crisp et al. (308) beschrieb jedoch 2013, dass 13% von 87 Frauen die Operation bedauerten. Dies war zumeist auf eine neue Blasendysfunktion zurückzuführen. Die Scores der „Body Image Scale“ verbesserten sich und nur eine Frau gab an, Geschlechtsverkehr zu vermissen.

Eine prospektive (309) und zwei retrospektive Studien (310, 311), mit Nachkontrollen über 12 Monaten, zeigten eine sehr gute Fixation mit und geringe Komplikationsraten (Evidenztabelle 12). Zwei Studien berichteten über einen Rektumprolaps, der sich speziell nach einer Kolpokleisis entwickelte (309, 310). Auch Collins et al. fanden in seiner retrospektiven Kohorte einen Rektumprolaps bei 3 von 74 Frauen (OR 22 (95 % CI, 2.3–196; P<0,002) (312).

Dies zeigt auf Evidenzlevel 3, dass eine Kolpokleisis eine Option zur Sanierung auch von großen Descensuszuständen ist, vorausgesetzt ist eine gute Auswahl der Patientinnen und Aufklärung.

Tabelle 20 (Evidenztabelle 12) Kolpokleisis

Author	Design / LoE	Nachkontrollzeit (Monate)	Operationsbeschreibung	Ergebnisse	Komplikationen Bemerkungen
Fitzgerald 2008 (305)	Prospektiv / 2	12	n=88 (58%) partielle Kolpokl. n=64 (42%) totale Kolpokl. 68% Levatormyorrhaphie, 96% Perineorrhaphie, n=57 suburethrales Band, n=13 suburethrale Plikation, n=1 intraurethrale Injektion	27% > POPQ Stadium 1 7% > Stadium 2 50/131 (38 %) jede ÜAB, 20/131 (15%) störende ÜAB 42/131 (47 %) jede BIK 18/130 (14 %) störende BIK 95% sehr zufrieden oder zufrieden	Blasenverletzung: 1 Ureterkinking: 1 Urethraverletzung: 1 Blasentleerungsstörung 3 Mon. 1 De novo Rektumprolaps: 1
Wheeler 2005 (311)	Retrospektiv / 3	Mittelwert 27,5 Median 24	Kolpokleisis mit Levatormyorrhaphie und Perineorrhaphie	Rezidive: 4 (7%) 88% zufrieden oder eher zufrieden	Nicht beschrieben
Von Pechmann 2003 (310)	Retrospektiv / 3	Median 12 für Nachuntersuchung Median 24 für Telefoninterview	Kolpokleisis mit Levatormyorrhaphie und Perineorrhaphie n=37 (40%) mit Hysterektomie n=33 mit suburethrale Nähte n=59 mit Kontinenz-OP (SUS, Nadelsuspension)	Rezidive: 2 (2%) 56 (90%) zufrieden oder sehr zufrieden 6 (13%) persistierende BI, keine de novo	Ureterkomplikation: 4 Transfusion: 20 Laparotomie: 2 Darmverletzung: 1 De novo Rektumprolaps: 2

7.7 Empfehlungen mittleres Kompartiment

Evidenzbasierte Empfehlung 7.E1

Evidenzgrad 2

Empfehlungsgrad A

Die sakrospinale Kolpopexie, vaginale oder laparoskopische Fixation an den Sakrouterinligamenten und die offene, laparoskopische oder Roboter-gestützte Sakrokolpopexie können mit guter Evidenz zur Korrektur eines Descensus im mittleren Kompartiment eingesetzt werden mit Erfolgsraten in der Literatur von über 90%. Welches Verfahren gewählt wird, muss mit der Patientin unter Beachtung aller Befunde und Symptome, Comorbiditäten, Risikofaktoren, gleichzeitig geplanter totaler Hysterektomie, Wünsche der Patientin und Expertise der Abteilung abgewogen werden.

Evidenzbasierte Empfehlung 7.E2

Evidenzgrad 2

Empfehlungsgrad B

Die abdominale Sakrokolpopexie ist eine der am besten und längsten untersuchten Operationen mit der größten Effektivität. Die laparoskopische Sakrokolpopexie kann bei entsprechender Expertise ebenfalls erwogen werden.

Evidenzbasierte Empfehlung 7.E3

Evidenzgrad 2

Empfehlungsgrad B

Eine gleichzeitige Hysterektomie sollte bei geplanter Sakrokolpopexie wegen des erhöhten Risikos für Netzerosionen vermieden werden.

Evidenzbasierte Empfehlung 7.E4

Evidenzgrad 1b

Empfehlungsgrad B

Sakrokolpopexie und sakrospinale Fixation sind annähernd gleichwertige Verfahren mit unterschiedlichen Vor- und Nachteilen. Gibt es keine Kontraindikationen, kann die Sakrokolpopexie bevorzugt zur sakrospinalen Fixation eingesetzt werden.

Evidenzbasierte Empfehlung 7.E5

Evidenzgrad 2

Empfehlungsgrad A

Der Einsatz von resorbierbaren bzw. biologischen Implantaten zur Fixation am Sakrum bei der Sakrokolpopexie wird nicht empfohlen.

Evidenzbasierte Empfehlung 7.E6

Evidenzgrad 4

Empfehlungsgrad 0

Der Einsatz von resorbierbaren bzw. biologischen Implantaten zur Fixation am Sakrum bei der Sakrokolpopexie wird nicht empfohlen.

Evidenzbasierte Empfehlung 7.E7

Evidenzgrad 2

Empfehlungsgrad B

Eine intraoperative Zystoskopie wird bei vaginaler Scheidenstumpfsuspension an den Sakrouterinligamenten aufgrund des erhöhten Verletzungsrisikos für die Harnleiter empfohlen.

Evidenzbasierte Empfehlung 7.E8

Evidenzgrad 2

Empfehlungsgrad B

Der Uteruserhalt sollte bei entsprechender Indikationsstellung erwogen werden. Insbesondere die vaginale sakrospinale Hysteropexie ist eine gute Option, für die Sakrohysteropexie mit Netzinterposition und die Fixation an den Sakrouterinligamenten liegen keine ausreichenden Langzeitdaten vor.

Evidenzbasierte Empfehlung 7.E9

Evidenzgrad 3

Empfehlungsgrad 0

Die vaginale hohe Levator-Myorrhaphie und die vaginale Fixation des Scheidenstumpfes an der Faszie des M. iliococcygeus sind wenig untersucht und sollten nur bei spezieller Indikation oder fehlenden Alternativen erfolgen.

Evidenzbasierte Empfehlung 7.E10

Evidenzgrad 3

Empfehlungsgrad 0

Eine Kolpokleisis kann bei entsprechender Auswahl und Aufklärung der Patientinnen erwogen werden.

8. Descensus genitalis und Belastungsinkontinenz (Evidenztabelle 13)

Die Patientin muss mit Ärztin/Arzt im präoperativen Aufklärungsgespräch (sogenannter „informed decision making“ Prozess) entscheiden, ob die gleichzeitige Sanierung einer symptomatischen oder larvierten Belastungsinkontinenz in Frage kommt oder auch deren mögliche Prävention bei kontinenten Frauen. Dabei sind natürlich Komplikationen und die individuellen Lebensumstände (z.B. chronisches Asthma, Adipositas oder schwere körperliche Arbeit wie häusliche Krankenpflege) zu berücksichtigen. Für eine Frau, die im Berufsleben steht, kann unter Umständen die prophylaktische suburethrale Bandeinlage sinnvoll sein, um den zweimaligen Krankheitsausfall bei zweizeitigem Vorgehen zu vermeiden. Die DRG-basierte Abrechnung in Deutschland begünstigt derzeit jedoch die zweizeitige Operation, da die zusätzliche Inkontinenzoperation nicht zu höheren Erlösen führt. Das zweizeitige Vorgehen wird allerdings auch durch eine randomisierte Studie mit ähnlichen Erfolgsraten wissenschaftlich unterstützt (313).

Zur Abwägung des Risikos für eine postoperative Belastungsinkontinenz unter Beachtung verschiedener Faktoren kann ein Risikokalkulator eingesetzt werden: www.r-calc.com/ExistingFormulas.aspx?filter=CCQHS. Er wurde von Jelovsek et al. auf der Basis mehrerer Modelle und Studien entwickelt und soll den Entscheidungsprozess mit Daten unterlegen und vereinfachen (314).

8.1 Kontinente Frauen mit Genitaldescensus

(Evidenztabelle 13) Im Cochrane Review von 2012 wird eine de novo Belastungsinkontinenz nach operativer Therapie des anterioren Descensus bei Frauen mit Descensus, aber ohne Belastungsinkontinenz, in 124/898 (14%) der Frauen beschrieben (19) und auf die Streckung der Urethra zurückgeführt (315, 316).

Wie in einer Metaanalyse gezeigt wurde, scheint die vordere Scheidenplastik im Vergleich mit transobturatorischen Netzoperationen vor einer neuen Belastungsinkontinenz zu schützen (RR 0,64 95%CI 0,42- 0,97; Abb. 14) (317). Eine Studie wertete allerdings Langzeitdaten nach drei Jahren aus und verzeichnete dann keinen signifikanten Unterschied mehr zwischen den Operationen (154, 197).

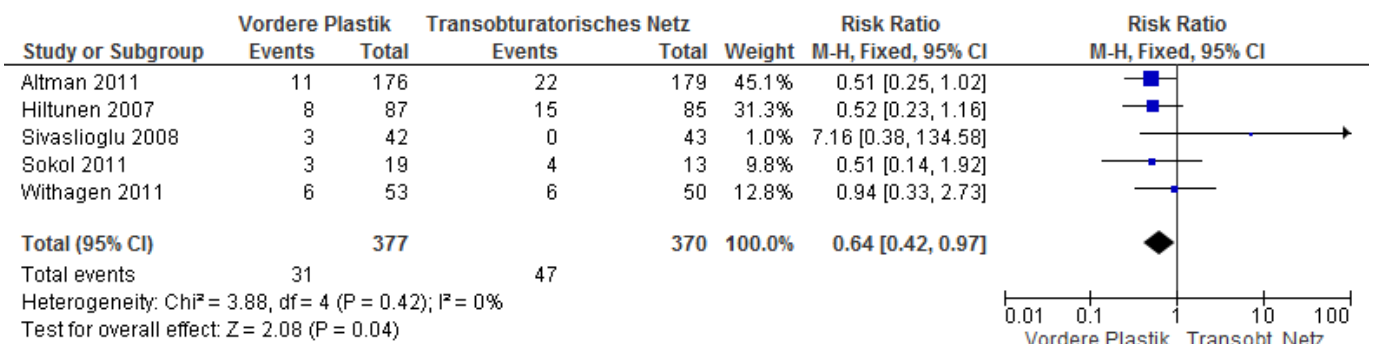


Abbildung 25: De novo Belastungsinkontinenz in fünf RCT's, die die vordere Plastik mit transobturatorischer Netzeinlage bei kontinenten Frauen mit Zystozele vergleichen. (154, 170-172, 318)

Die "CARE"-Studie verglich bei präoperativ kontinenten Frauen mit Scheidenstumpfprolaps die abdominale Sakrokolpopexie mit (n=157) und ohne zusätzliche Burch-Kolposuspension (n=165). Zwei Jahre postoperativ waren in der Burch-Gruppe signifikant weniger Frauen inkontinent. Subjektive Symptome berichteten 38/147 (26%) mit und 63/155 Frauen (41%) ohne zusätzliche Burch-Kolposuspension, objektiv im Stresstest oder in der Urodynamik gab es keine signifikanten Unterschiede zwischen den Gruppen: 11/116 (9%) versus 9/134 (7%). Die Studie wurde vorzeitig abgebrochen, ist daher „underpowered“ und wegen unterschiedlicher Definitionen prä- und postoperativ sowie nicht standardisierter Zusatzoperationen und der Verwendung verschiedener Netze (davon 17% biologische Implantate) schwierig zu interpretieren. Eine andere randomisierte Studie zeigte dagegen nach acht Jahren mehr inkontinente Frauen in der Gruppe mit der zusätzlichen Burch-Kolposuspension: 9/31 Frauen versus 5/31 (280, 319).

Tabelle 21 (Evidenztabelle 13) De novo –Raten an Belastungsinkontinenz nach verschiedenen Deszensooperationen bei präoperativ kontinenten Frauen.

Es ist zu beachten, dass einige Studien mehr Frauen eingeschlossen haben, aber die spezifischen Daten zu präoperativ kontinenten Patientinnen davon abweichen können.

Author	Design / LoE	Nachkontrollzeit Monate	Operationen	De novo Belastungsinkontinenz
Hiltunen 2007 (154)	RCT / 1	12	Anteriore Plastik	8/86 (10%)
			Anteriore Plastik + 4-armiges PP- Netz	15/84 (18%)
Sivaslioglu 2008 (170)	RCT / 1	12	Anteriore Plastik	3/42 (7%)
			4-armiges PP- Netz	0/43
Altman 2011 (171)	RCT / 1	12	Anteriore Plastik	11/176 (6%)
			4-armiges PP- Netz (Prolift)	22/179 (12%)
Sokol 2011 (318)	RCT / 2	12	Anteriore Plastik	3/19 (16%)
			4-armiges PP- Netz (Prolift®)	4/13 (31%)
Withagen 2011 (172)	RCT / 1	12	Anteriore Plastik	6/53 (11%)
			4-armiges PP- Netz (Prolift®)	6/50 (12%)

Author	Design / LoE	Nachkontroll zeit Monate	Operationen	De novo Belastungsinkontinen z
Halaska 2012 (267)	RCT / 1	12+	4-armiges PP- Netz (Prolift®)	26/97 (27%)
			4-armiges PP- Netz (Prolift®) + sakrospinale Fixation	6/34 (18%)
			4-armiges PP- Netz und posteriors Netz (totales Prolift®)	22/84 (26%)
Hung 2004 (186)	Prospektiv / 2	12	Anteriore Plastik + 4-Punkt- verankertes PP-Netz	5/30 (17%)
Ellstroem 2010 (45)	Prospektiv / 2	12	Anteriore Plastik ±posteriore Plastik, Hysterektomie + apikale Fixation	8/74 (11%)
Ek 2010 (320)	Prospektiv / 2	12	4-armiges PP- Netz (Prolift®)	9/52 (17%)
Fayad 2010 (321)	Prospektiv / 2	24+	4-armiges PP- Netz (Prolift®)	5/21 (24%)
Feiner 2010 (32)	Prospektiv / 2	12	4-armiges PP- Netz (Prolift®) + sakrospinale Fixation	2/73 (3%)
Sentilhes 2007 (322)	Prospektiv / 2	12	4-armiges PP- Netz	0/27
Takahashi 2010 (323)	Prospektiv / 2	12	4-armiges PP- Netz	7/102 (7%)
Kuribayash i 2011 (324)	Prospektiv / 2	3	4-armiges PP- Netz	5/46 (11%)
Liang 2011 (325)	Retrospekt iv / 3	12	4-armiges PP- Netz	5/46 (11%)

8.2 Frauen mit symptomatischer Belastungsinkontinenz und Genitaleszenus

Erhalten Frauen mit Belastungsinkontinenz und Zystozele eine vordere Plastik, zeigen die Ergebnisse von zwei randomisierten Studien in 48% (19/40) eine Kontinenz (160, 169). Colombo et al. (160) verglichen die Burch-Kolposuspension mit der anterioren Kolporrhaphie und demonstrierten, dass die Frauen hinsichtlich Kontinenz mehr von der Burch-Kolposuspension profitierten (kontinent 30/35, 86% versus 17/33, 52% nach vorderer Plastik), während die anteriore Kolporrhaphie die Senkung besser korrigierte (Rezidive 12/35, 34% versus 1/33, 3%) (160).

Werden transobturatorische Netze gelegt, liegt die kumulative Kontinenzrate bei 61% (81/132) (322, 326, 327). In einer kleinen Studie mit Patientinnen mit Rezidivprolaps lag nach transobturatorischer Netzeinlage die Rate von persistierender oder verschlechterter Belastungsinkontinenz bei 60% (9/15) (321). Wird dagegen zusätzlich ein suburethrales Band gelegt, sind 235 von 237 Frauen (99%) postoperativ kontinent (32, 186, 321, 323).

Die wichtige Frage nach ein- oder zweizeitiger Operation untersuchte eine randomisierte Studie: die Belastungsinkontinenz wurde ähnlich erfolgreich behandelt, unabhängig davon, ob die suburethrale Bandeinlage (Tension-free vaginal tape) gleichzeitig mit der vorderen Plastik (83/87, 95%) oder drei Monate später erfolgte (47/53, 89%; basierend auf der "on-treatment"-Analyse) (313). Allerdings waren 27/94 Frauen (29%) nach der alleinigen Deszenusoperation kontinent und lehnten die geplante TVT-Operation drei Monate später ab (313).

Ähnlich ihrer randomisierten Studie bei kontinenten Frauen, untersuchten Costantini et al. 2008, ob stressinkontinente Frauen von der Burch-Kolposuspension bei der abdominalen Sakrokolpo- oder Sakrohysteropexie profitieren (328). Entgegen aller Erwartungen stieg auch in dieser Studie die postoperative Belastungsinkontinenzrate bei gleichzeitiger Burch-Kolposuspension (13/24, 54% versus 9/23, 39%) (328). Die Autoren erklären diese Ergebnisse mit der Operationstechnik: Der vordere Arm des Sakrokolpopexie-Netzes wurde bis zum Blasen Hals geführt und sicherte anscheinend die Kontinenz besser, als die Kolposuspension.

Eine bisher nur als Abstract publizierte randomisierte Studie verglich, ob eine vaginale suburethrale Bandeinlage oder die Burch-Kolposuspension während der Sakrokolpopexie bei Frauen mit Deszenus und Belastungsinkontinenz erfolgreicher ist. Die suburethrale Schlinge war der Burch-Kolposuspension überlegen und halbierte das Risiko für eine persistierende oder rezidivierende Belastungsinkontinenz (RR 0,51; 95%CI 0,26, 0,98) (329).

8.3 Frauen mit larvierter Belastungsinkontinenz und Genitaleszensus

Drei randomisierte Studien berichteten, dass eine gleichzeitig zur Deszensusoperation (vor allem vordere Plastik) durchgeführte suburethrale Bandeinnage die Belastungsinkontinenzraten postoperativ signifikant verringert (21/116, 18% versus 64/125, 51%) (168, 330, 331). Die Metaanalyse dieser Studien zeigt eine Reduktion um fast 50% (RR 0.54, 95% CI 0.41, 0.72; Abb. 15).

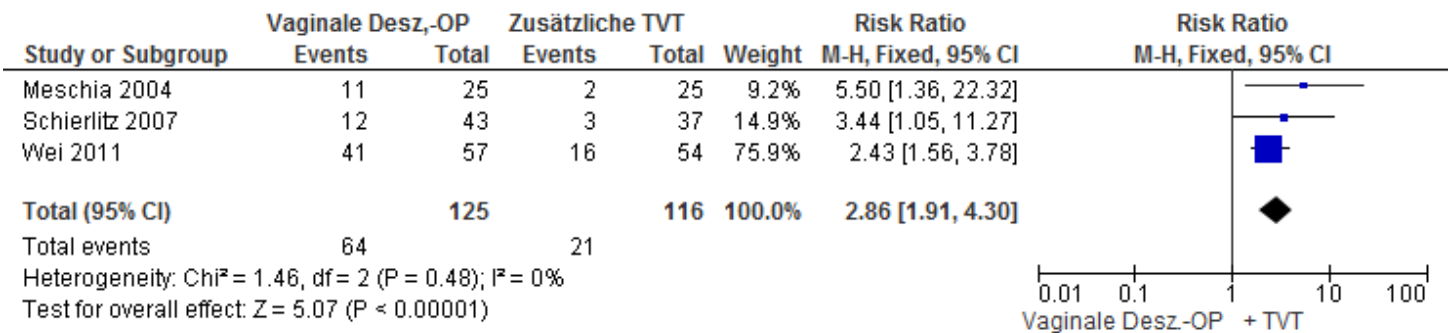


Abbildung 36: Wird die vaginale Deszensusoperation bei larvierter Belastungsinkontinenz nicht mit einer gleichzeitigen TVT kombiniert, verdreifacht sich fast das Risiko, postoperativ belastungsinkontinent zu sein.

8.4 Empfehlungen zu Deszensus und Belastungsinkontinenz

Evidenzbasierte Empfehlung 8.E1

Evidenzgrad 2

Empfehlungsgrad B

Bei präoperativ kontinenten Frauen mit Genitaleszensus kann eine vordere Scheidenplastik der transobturatorischen Netzeinlage vorgezogen werden, um die de novo-Belastungsinkontinenz-Raten zu senken. Die höheren Rezidivraten der vorderen Plastik im Vergleich zur transobturatorischen Netzeinlage sollten bei der Aufklärung in Betracht gezogen werden.

Evidenzbasierte Empfehlung 8.E2

Evidenzgrad 2

Empfehlungsgrad B

Eine gleichzeitige Burch-Kolposuspension kann bei Sakrokolpopexie zur Prophylaxe einer postoperativen Belastungsinkontinenz zusätzlich angeboten werden.

Evidenzbasierte Empfehlung 8.E3

Evidenzgrad 1a

Empfehlungsgrad A

Bei larvierter Belastungsinkontinenz sollte über die Möglichkeit einer gleichzeitigen

suburethralen Bandeinlage im Rahmen der vaginalen Deszensuschirurgie gesprochen werden.

Evidenzbasierte Empfehlung 8.E4

Evidenzgrad 2

Empfehlungsgrad A

Die suburethrale Bandeinlage kann aber auch zweizeitig, z.B. erst drei Monate nach der Deszensuschirurgie erfolgen. .

Evidenzbasierte Empfehlung 8.E5

Evidenzgrad 2

Empfehlungsgrad B

Frauen mit symptomatischer Belastungsinkontinenz und Descensus kann eine gleichzeitige Operation gegen die Belastungsinkontinenz angeboten werden.

Evidenzbasierte Empfehlung 8.E6

Evidenzgrad 2

Empfehlungsgrad 0

Bei einer Sakrokolpopexie kann die suburethrale Bandeinlage der Burch-Kolposuspension vorgezogen werden.

9. Perioperatives Management

Es gibt wenig evidenzbasierte Literatur zur perioperativen Betreuung von gynäkologischen oder urogynäkologischen Patientinnen. Hinsichtlich der perioperativen Antibiotikagabe und Thromboseprophylaxe sowie zur Lagerung wird auf die entsprechenden Leitlinien der AWMF verwiesen (Perioperative Antibiotikaprofylaxe. Registrierungsnummer: 029-022, Entwicklungsstufe: S1; Prophylaxe der venösen Thromboembolie (VTE). Registrierungsnummer: 003-001, Entwicklungsstufe: S3; Lagerungsbedingte Schäden in der operativen Gynäkologie, Empfehlungen zur Verhinderung. Registrierungsnummer: 015-077, Entwicklungsstufe: S1).

Schmerzmedikationen und -schemata werden sicher sehr variieren aufgrund von verschiedenen Präferenzen und Erfahrungswerten. Auch hier sei auf die AWMF-Leitlinie verwiesen (Behandlung akuter perioperativer und posttraumatischer Schmerzen. Registrierungsnummer: 001-025, Entwicklungsstufe: S3).

Einzelne randomisierte Studien, die sich mit perioperativen Maßnahmen beschäftigten, werden hier vorgestellt. Es sei auch auf einen Cochrane-Review hingewiesen, der dieses Jahr publiziert werden soll (Perioperative interventions in pelvic organ prolapse surgery; Haya et al.).

Ballard et al. berichteten in einem Abstract, dass die präoperative Darmvorbereitung mit flüssiger Nahrung und zwei Klistieren am Tag vor der vaginalen Deszensusoperation keine Vorteile hinsichtlich der subjektiv bewerteten Übersichtlichkeit des Operationsfeldes zeigte (332).

Henn et al. zeigten in einem Abstract, dass die vaginale Infiltration von Ornipressin zur Vasokonstriktion im Vergleich zu Kochsalz zu einem signifikant reduzierten Blutverlust (44 ml versus 75 ml). Die subjektive Bewertung der Operierenden war jedoch nicht unterschiedlich und der Blutdruck war postoperativ höher in der Interventionsgruppe (333). Leider wurde in dieser Studie nicht die Schmerzreduktion bei gleichzeitiger Infiltration eines Lokalanästhetikums bewertet.

Die präoperative Einlage von Ureterschienen scheint nicht die Rate der Ureterverletzungen bzw. –obstruktionen bei der Sakrouterinligamentfixation zu reduzieren: 9% (4/46) ohne Ureterstent versus 7% (3/45) mit Ureterstent (334).

Die präoperative lokale Östrogenisierung reduzierte nicht die Rate an vaginalen Netzerosionen (335). Wird Östrogen lokal postoperativ appliziert (Estradiol-Ring), zeigte sich eine verbesserte Scheidenflora, ein niedrigerer pH-Wert und eine postoperative Reduktion von Granulationsgewebe. Dies wirkte sich aber nicht auf subjektive Einschätzungen, Harnwegsinfekte oder Netzerosionen aus (336). Auch in multivariaten Analysen nicht-randomisierter Studien, konnte kein protektiver Effekt einer lokalen Östrogentherapie nach vaginaler Netzimplantation (337) oder nach Sakrokolpopexie hinsichtlich Erosionen gefunden werden (338).

Drei randomisierte Studien konnten keinen zusätzlichen Nutzen des prä- und postoperativen Beckenbodentrainings belegen: weder die objektiven noch die subjektiven Ergebnisse (POPQ, Oxford-Grading, Beckenboden-Fragebögen inkl. PISQ etc.) zeigten Unterschiede (121-123). Im Gegensatz dazu fanden zwei randomisierte Studien, dass sich Inkontinenz- oder Senkungssymptome verbesserten (119, 121).

Wird intraoperativ bei vaginaler Hysterektomie mit oder ohne Prolapschirurgie eine vaginale Tamponade eingelegt, sind tendenziell weniger Hämatome im vaginalen Ultraschall nachweisbar. Der Unterschied

war jedoch nicht statistisch signifikant: 7% (4/55) versus 15% (9/61); 95%CI 0,7-6,2. Zwei der Hämatomme in der Gruppe ohne Tamponade infizierten sich zusätzlich, was in der Tamponaden-Gruppe nicht vorkam. Die Rate an positiven Urin- und Vaginalkulturen war nicht unterschiedlich (339).

Empfehlungen

Evidenzbasierte Empfehlung 9.E1

Evidenzgrad 2

Empfehlungsgrad 0

Ein prä- und/oder postoperatives Beckenbodentraining kann durchgeführt werden, eine Verbesserung von Inkontinenz und Deszensus, im Vergleich zu Beckenbodenoperationen ohne perioperatives Beckenbodentraining, ist jedoch nicht eindeutig belegt.

Evidenzbasierte Empfehlung 9.E2

Evidenzgrad 2

Empfehlungsgrad B

Auf die präoperative Einlage von Ureterschienen kann verzichtet werden, da dies die Ureterverletzungen nicht reduziert.

Evidenzbasierte Empfehlung 9.E3

Evidenzgrad 3

Empfehlungsgrad 0

Die postoperative lokale Östrogensierung kann die Scheidenflora verbessern und Granulationsgewebe reduzieren, der Nachweis einer Reduktion von Netzerosionen fehlt jedoch.

10. Komplikationen und deren Behandlung

Insgesamt gibt es wenig Literatur zur Behandlung von Komplikationen wie postoperative Schmerzen, Narbenkontraktionen, Netzerosionen und –schrumpfung, so dass kaum Evidenz-basierte Empfehlungen gegeben werden können.

10.1 Netzerosion, Extrusion, Schrumpfung

Die häufigste Komplikation der Netzchirurgie ist die Netzerosion oder -extrusion. Im vorderen Kompartiment liegt die Rate für Netzerosionen nach zwei Metaanalysen zwischen 3,2 bis 1,2 % (340, 341).

Die vaginalen Erosionsraten nach abdominaler Sakrokolpopexie liegen zwischen 0 und 10% nach 7 Jahren (342). Die vaginalen Erosionsraten nach vaginaler Netzimplantation liegen zwischen 0 und 30% (343, 344), in der Analyse für diese Leitlinie bei 8% (137/1740).

Als Risikofaktoren wurden die gleichzeitige Hysterektomie, das Rauchen und die Verwendung von Polytetrafluoethylen-Netzen (342) sowie ein erhöhter BMI > 30 kg/m² (Odds ratio 10) ermittelt (345). Die für die Netzeinlage erforderliche Kolpotomie sollte so kurz wie möglich sein (346).

Nikotinabusus erhöht das Risiko für vaginale Netzerosionen sowohl bei vaginaler als auch bei abdominaler Netzimplantation (Odds Ratio 4,2; 95%CI 2,5-7,0; Abb. 16) (347-350).

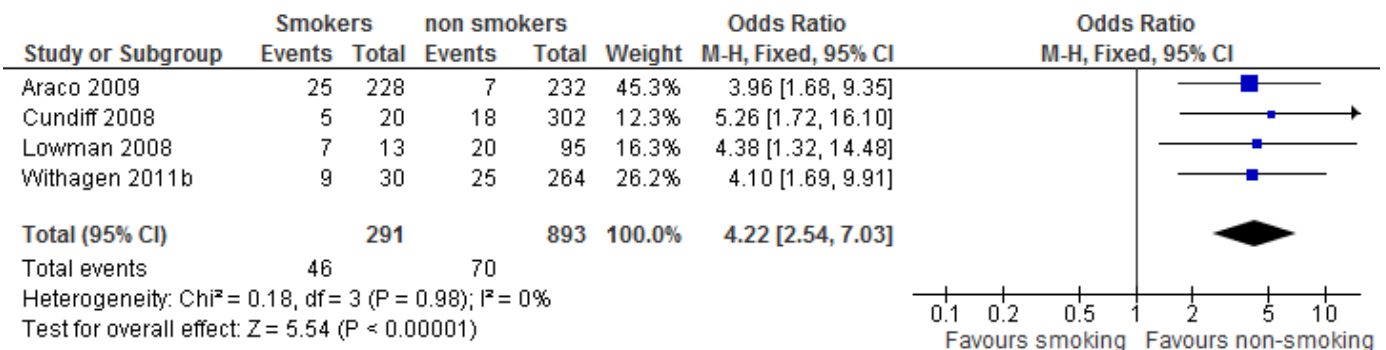


Abbildung 47: Die Chance, eine Netzerosion zu entwickeln, erhöht sich unter Raucherinnen vierfach.

Bei transvaginal eingelegten Netzen treten die Erosionen meist im Bereich der Kolpotomie auf. Die Behandlung ist abhängig von der Größe der Erosion und dem Vorhandensein einer Begleitinfektion. Eine lokale Östrogenisierung wird empfohlen, ist aber häufig nicht ausreichend und eine Netzteillexzision wird notwendig (351). Die kumulierte Erfolgsrate für die lokale Östrogenbehandlung bei einer vaginalen Erosion liegt bei 24% (33/139) (350, 352-357). Das Ausmaß der Exzision der Netzerosion richtet sich nach der Größe des Defektes (358, 359).

Vaginale Erosionen nach Sakrokolpopexie scheinen noch weniger auf eine lokale Östrogenisierung anzusprechen und eine vaginale Teillexzision ist meistens notwendig (338, 348, 349, 360-365). Bei einer Infektion im Becken oder einer Spondylodiszitis sollte das Netz komplett entfernt werden (366).

Infektionen treten bei bis zu 3% nach Netzeinlage mit synthetischen Netzen auf (343), auch über Abszesse wurde nach vaginaler Netzchirurgie berichtet (185). Die Raten klinisch relevanter Infektionen

inklusive der Spondylodiszitis nach Sakrokolpopexie liegen sowohl bei abdominaler (367-370), als auch nach vaginaler Netzimplantation nicht über 1% (371-373).

Beim Auftreten von Abszessen oder chronischen Infektionen im Bereich von synthetischen Netzen sollte die komplette Netzentfernung erwogen werden, bzw. soviel Netz wie möglich entfernt werden (346). Multifilamentäre Netze müssen komplett entfernt werden, ansonsten ist die Infektion nicht zu sanieren (374). Aufgrund der hohen Komplikationsraten sollten multifilamentäre Netze in der Deszensuschirurgie vermieden werden (346, 374-376).

10.2 Organverletzungen

Über Blasen-, Urethra- und Ureterenverletzungen wird in der Literatur seltener berichtet. Späte viszerale Netzerosionen kommen selten vor und wurden bislang als Fallberichte veröffentlicht (377-380). Nach Sakrokolpopexie liegt die Rate immerhin zwischen 0,5 und 1% (381).

Nach einer intraoperativen Blasenverletzung kann nach adäquater Versorgung ein Netz wie geplant eingesetzt werden (382). Publikationen über vermehrte vesikovaginale Fisteln nach diesem Management liegen nicht vor.

Wird dagegen das Rektum intraoperativ eröffnet, sollte auf das Einsetzen eines synthetischen Netzes verzichtet werden (383).

10.3 Sexuelle Dysfunktion

Jede Deszensusoperation kann eine Dyspareunie beseitigen, aber auch verursachen durch Narbenbildung, Überkorrekturen, Hämatombildung oder nervaler Reizung oder Beschädigung. Offensichtlich wurde dies u.a. 1997 durch Befragungen nach hinterer Scheidenplastik mit Levatornähten: 27% der Frauen berichteten über eine postoperative Dyspareunie, im Vergleich zu 18% präoperativ (219).

Leider gibt es hier wenige prospektive Untersuchungen mit validierten Fragebögen. Diese werden erst seit einiger Zeit regelmäßig eingesetzt, so dass es mehr Daten zu Netz-augmentierten Operationen gibt, als nach vaginalen Plastiken z.B. Im aktuellen Cochrane-Review wurden jedoch keine Unterschiede hinsichtlich sexueller Dysfunktion und Lebensqualität zwischen Operationen mit und ohne Netzimplantation gefunden (19).

Insbesondere nach vaginalem Einsatz von Netzen werden Fälle mit chronischen Schmerzen und Dyspareunie beobachtet. In zwei systematischen Reviews werden Dyspareunieraten von 3-13% nach vaginalen Netzimplantation beschrieben (343, 344). Die für diese Leitlinie ermittelte De-novo-Dyspareunie-Rate lag bei 7% (59/846). Bei der vaginalen Untersuchung zeigen sich dann häufig Erosionen, Narben, und Spannungsbildung („mesh contraction“) im Bereich des Netzes. Neben vaginalen Schmerzen und Dyspareunie berichten diese Patientinnen auch häufiger über eine neu aufgetretene überaktive Blase (384).

Wird ein „unter Spannung“ stehendes Netz bzw. dessen Fixationsarme als Ursache eruiert, kann eine Mobilisation oder Inzision des Netzes oder der Netzarme oder die Exzision von Netzanteilen weiterhelfen (352, 385). Die komplette Entfernung des Netzes ist seltener indiziert. Sowohl die partielle als auch die komplette Netzentfernung können schwierige Operationen sein, die nicht immer die Beschwerden der

Patientinnen beseitigen oder lindern und zu weiteren Komplikationen führen können (385-387). Dies ist ein spezielles Problem der Netz-gestützten Operationen, die deshalb eine spezielle Aufklärung der Patientinnen erfordern.

10.4 Empfehlungen zum Komplikationsmanagement

Evidenzbasierte Empfehlung 10.E1

Evidenzgrad 3

Empfehlungsgrad B

Die rauchende Patientin sollte im Aufklärungsgespräch auf das erhöhte Risiko einer Netzerosion bei geplanter Netzimplantation hingewiesen und ein Nikotinverzicht empfohlen werden.

Evidenzbasierte Empfehlung 10.E2

Evidenzgrad 3

Empfehlungsgrad B

Die Behandlung einer vaginalen Netzerosion kann zunächst mit lokaler Estriol- oder Estradiolapplikation erfolgen. Bei Nicht-Ansprechen sollte die lokale Exzision des exponierten Netzanteils mit spannungsfreier Naht der Scheide vorgenommen werden.

Evidenzbasierte Empfehlung 10.E3

Evidenzgrad 3

Empfehlungsgrad B

Bei chronischen Netzinfectionen, rezidivierenden Abszessen insbesondere nach Einsatz von multifilamentären Netzen, sollte die komplette Netzentfernung angestrebt werden.

Evidenzbasierte Empfehlung 10.E4

Evidenzgrad 3

Empfehlungsgrad B

Auf den Einsatz von multifilamentären Netzen in der Descensuschirurgie sollte aufgrund der hohen Komplikationsrate verzichtet werden.

Evidenzbasierte Empfehlung 10.E5

Evidenzgrad 3

Empfehlungsgrad 0

Wurden die Netzarne oder das synthetische Netz selbst als Ursache für ein chronisches Schmerzsyndrom identifiziert, kann die partielle oder komplette Netzentfernung bzw. Durchtrennung der Netzarne erwogen werden.

Evidenzbasierte Empfehlung 10.E6

Evidenzgrad 4

Empfehlungsgrad 0

Nach intraoperativer Versorgung einer versehentlichen Blasenverletzung kann ein Netz wie geplant gelegt werden, nach einer Rektumverletzung sollte darauf verzichtet werden.

11. Zusammenfassung

Die Behandlung des Descensus genitalis setzt eine gezielte Anamnese und Untersuchung voraus, die ebenso wie die konservative und operative Therapie einer Expertise bedürfen. Das Ausmaß der Diagnostik und die Therapie sollten sich nach der spezifischen Situation und auch nach den Wünschen der Patientin richten. Eine gewissenhafte Dokumentation der Befunde, ebenso wie der Wünsche der Patientin und der Ergebnisse von Gesprächen, die zu einer bestimmten Entscheidung führten, ist zu empfehlen.

Eine ausführliche Aufklärung der Patientin über abwartendes, konservatives und operatives Management ist notwendig. Konservative Optionen sind ein gezieltes Beckenbodentraining bei geringeren Senkungsgraden, welches die Senkungs- und Inkontinenzsymptome verringern kann, und die Pessartherapie. Ein Pessar kann bei den meisten Patientinnen erfolgreich angepasst werden und stellt eine risikoarme Option dar.

Das Operationsverfahren sollte in durch „partizipative Entscheidungsfindung“ mit der Patientin individuell ausgewählt werden. Entsprechend der hier dargelegten Studien- und Evidenzlage gibt es eine gute Auswahl sowohl an Operationen mit Eigengewebe, als auch mit synthetischen Netzaugmentationen. Aufgrund der höheren Komplikationsraten insbesondere nach Operationen mit vaginalen Netzimplantaten sollte eine spezifische Indikation für deren Einsatz vorliegen und eine entsprechende Aufklärung der Patientin erfolgen.

Die spezifischen Empfehlungen nach Evaluation der Literatur mit Evidenz- und Empfehlungsgraden sind in einzelnen Kapiteln oben enthalten.

11.1 Fazit vorderes Kompartiment

Für die Primärsituation sind je nach Art der Zystozele die vordere Plastik bei medianem Fasziendefekt und die paravaginale Defektkorrektur bei lateralen Aufhängungsdefekten eine Option. Die zusätzliche Sicherung des mittleren Kompartimentes muss besonders beachtet werden, da sonst höhere Rezidivraten zu erwarten sind.

Der Einsatz von Typ-1-Polypropylenetz im vorderen Kompartiment reduziert die Rezidivraten, allerdings mit dem erhöhten Risiko von Komplikationen und Re-Operationen. Die ausführliche Aufklärung über die höheren Komplikations- und Re-Operationsraten versus bessere anatomische Ergebnisse ist obligat. Insbesondere bei großem Prolaps, Rezidiv-Deszensus, Co-Morbidität, Levatoravulsionen und bei Patientinnen mit hohem Sicherheitsbedürfnis hinsichtlich der anatomischen Korrektur sollte der Netzeinsatz diskutiert werden. Allerdings sind diese Indikationen bis auf die Levatorabrisse nicht mit Studien belegt. Die *routinemässige* Implantation von nicht-resorbierbaren Netzen bei *primären* vaginalen Deszensusoperationen im vorderen Kompartiment erscheint vor dem Hintergrund der Alternativen mit Eigengewebe derzeit nicht essentiell und setzt eine gute Aufklärung und Dokumentation voraus.

Der Einsatz von biologischen Materialien bleibt kontrovers und ist nicht durch Studien belegt.

11.2 Fazit hinteres Kompartiment

Die hintere Scheidenplastik mit Eigengewebe als mediane Faszienraffung ohne Netzeinlage ist für die Primärsituation eine gute Option und sollte vorzugsweise als mediane Faszienraffung ausgeführt werden.

Die wenigen randomisierten Studien demonstrieren keinen Vorteil beim Einsatz von biologischen Implantaten.

Zur Anwendung von nicht-resorbierbaren Netzen im hinteren Kompartiment sind keine randomisierten Studien vorhanden. Die nicht-kontrollierten prospektiven und retrospektiven Studien zeigen in der Metaanalyse eine geringere Rezidivrate, welche den höheren Komplikationsraten mit Dyspareunie, Netzerosionen und Netzschrumpfung mit teilweise chronischen Schmerzsyndromen gegenübergestellt werden muss. Zurzeit gibt es also keinen Anlass, nicht-resorbierbare Netze *routinemässig* bei primären vaginalen Deszensusoperationen im hinteren Kompartiment zu verwenden.

11.3 Fazit mittleres Kompartiment

Die abdominale Sakrokolpopexie ist eine der am besten und längsten untersuchten Operationen mit großer Effektivität. Die laparoskopische Sakrokolpopexie scheint ähnlich effektiv zu sein, wenn die entsprechende Expertise vorhanden ist (388, 389). Bei der Sakrokolpopexie sollten resorbierbare und biologische Materialien wie Fascia lata wegen der hohen Rezidivraten nicht angewendet werden (277, 390). Netze aus oder mit Silikon zeigen hohe Komplikationsraten nach Sakrokolpopexie (364, 391) und sollten generell in der Deszensus- und Belastungsinkontinenzchirurgie nicht eingesetzt werden.

Die sakrospinale Fixation ist ebenfalls eine gute Option für die vaginale Suspension des Scheidenstumpfes. Die höheren Rezidivraten im vorderen Kompartiment müssen bei der Operationsplanung bedacht werden.

Auch die vaginale, offene oder laparoskopische Fixation des Scheidenstumpfes an den Sakrouterinligamenten zeigt gute Erfolgsraten und stellt eine Option zur Korrektur des mittleren Kompartimentes dar. Häufigere Ureterverletzungen bei der vaginalen Korrektur sind zu beachten.

Die vorhandenen Studien zeigen, dass der Uteruserhalt diskutiert werden sollte, da die Erfolgsraten auch ohne Hysterektomie akzeptabel und vergleichbar sind. Die wenigen vergleichenden Studien zeigen übereinstimmend, dass eine Hysterektomie die Erfolgsraten nicht beeinträchtigt, obwohl in einer Arbeit die subjektive Sanierung des Descensus seltener erreicht wurde (296). Liegt keine uterine Pathologie vor, sollte die Patientin über die Möglichkeit der Uterus-erhaltenden Operation informiert werden. Eine Zervixelongation ist ein Risikofaktor für ein (subjektives) Rezidiv. Nach abgeschlossener Familienplanung kann ggf. eine Zervixamputation bei der Primäroperation sinnvoll sein.

Die einzeitige Hysterektomie und die invertierte T- Kolpotomie sollten bei vaginalen Netzeinlagen vermieden werden. Ebenso ist wegen möglicher Netzkomplicationen Zurückhaltung bei Sakrokolpopexie und gleichzeitiger Hysterektomie geboten.

11.4 Fazit Genitaler Descensus mit oder ohne Belastungsinkontinenz

Präoperativ kontinente Frauen mit Genitaldescensus profitieren zunächst von einer vorderen Plastik hinsichtlich der de novo-Belastungsinkontinenz-Raten. Ob dies über längere Nachkontrollzeiträume auch gilt, bleibt abzuwarten. Bei der Wahl der Operation und der präoperativen Aufklärung der Frau müssen die höheren Rezidivraten der vorderen Plastik im Vergleich zur transobturatorischen Netzeinlage in Betracht gezogen werden.

Eine gleichzeitige Burch-Kolposuspension kann den Frauen, die eine abdominale Sakrokolpopexie erhalten, angeboten werden. Zumindest in einer randomisierten Studie führte dies zu einer signifikant besseren postoperativen Kontinenzrate.

Frauen mit larvierter Belastungsinkontinenz und Descensus profitieren von einer gleichzeitigen suburethralen Bandeinlage bei vaginaler Prolapschirurgie. Wird die suburethrale Schlinge allerdings erst drei Monate später durchgeführt, sind die Ergebnisse ein Jahr postoperativ ähnlich und bei fast einem Drittel der bereits durch die Descensusoperation kontinenten Frauen wird eine unnötige Operation vermieden.

Bei Frauen mit Belastungsinkontinenz und Descensus zeigen die vaginalen Operationen mit oder ohne Netz geringe Erfolgsraten für die Belastungsinkontinenz. Diese werden deutlich besser bei gleichzeitiger suburethraler Bandeinlage. Wird eine Sakrokolpopexie durchgeführt, scheint eine suburethrale Bandeinlage erfolgreicher als eine Burch-Kolposuspension zu sein.

Letztendlich muss die Patientin mit Ärztin/Arzt im präoperativen Aufklärungsgespräch (sogenannter „informed decision making“ Prozess) entscheiden, ob die gleichzeitige Sanierung einer symptomatischen oder larvierten Belastungsinkontinenz in Frage kommt. Dabei sind natürlich Komplikationen und die Lebensumstände (z.B. chronisches Asthma, Adipositas oder schwere körperliche Arbeit wie häusliche Krankenpflege) zu berücksichtigen. Für eine Frau, die im Berufsleben steht, kann unter Umständen die

prophylaktische suburethrale Bänderinlage sinnvoll sein, um den zweimaligen Krankheitsausfall zu vermeiden. Die DRG-basierte Abrechnung in Deutschland begünstigt allerdings die zweizeitige Operation, da die zusätzliche Inkontinenzoperation nicht zu höheren Erlösen führt. Das zweizeitige Vorgehen wird auch durch eine randomisierte Studie unterstützt.

Zur Abwägung des Risikos einer postoperativen Belastungsinkontinenz unter Beachtung verschiedener Faktoren kann ein Risikokalkulator eingesetzt werden: www.r-calc.com/ExistingFormulas.aspx?filter=CCQHS.

11.5 Hinweise

Der Einsatz von Typ-1-Mesh (monofilamentär, makroporös, low-weight) ist aufgrund der niedrigeren Netzkomplicationsraten den multifilamentären oder Silikon-beschichteten Materialien vorzuziehen.

Die vaginale Einlage eines synthetischen, nicht-absorbierbaren Netzes sollte nur nach sorgfältiger Abwägung der Vor- und Nachteile für die Patientin erfolgen. Die Indikationen können derzeit noch nicht klar definiert werden. Mögliche Indikationen sind ein Rezidiv- oder Totalprolaps mit Risikofaktoren wie Adipositas, chronisch-obstruktive Lungenerkrankung und Zeichen einer generellen Bindegewebsschwäche. Bestehen Levatordefekte (Levatoravulsionen), hat die Patientin ein erhöhtes Risiko für ein Rezidiv im vorderen Kompartiment und die synthetische Netzeinlage kann dieses reduzieren.

Die Patientin muss individuell über die Erfolgsraten der Operation mit und ohne Netz, über Behandlungsalternativen, über die möglichen Komplikationen aufgeklärt werden. Es sollte auch auf die fehlenden Studien zur Langzeitentwicklung der vaginalen Netzanwendungen hingewiesen werden.

Eine regelmäßige postoperative Erfassung von Beckenboden-Funktionsstörungen und der Lebensqualität wird empfohlen, um die Operationstechniken und Indikationen überprüfen und ggf. anzupassen zu können. Werden neue Operationsverfahren mit oder ohne Implantate eingeführt, sollte dies vorzugsweise innerhalb von klinischen Studien erfolgen. Neben der anatomischen Ergebnisse sollten insbesondere die Beckenbodenfunktionen und die Lebensqualität prospektiv evaluiert werden.

IV. Abbildungsverzeichnis

<i>Abbildung 1: Grafische Darstellung der DGGG-Leitlinienkommission</i>	11
<i>Abbildung 2: Überarbeitung einer Leitlinie</i>	27
<i>Abbildung 5: Deszensus-Symptome nach Beckenbodentraining</i>	52
<i>Abbildung 6: Deszensus-Stadien nach Beckenbodentraining</i>	52
<i>Abbildung 7: Forest-Plot der Metaanalyse der anatomischen Rezidive in der RCT's, die die vordere Scheidenplastik mit verschiedenen synthetischen Netzeinlagen im vorderen Kompartiment vergleichen.</i>	64
<i>Abbildung 8: Forest-Plot der Metaanalyse von Re-Operationen in randomisierten Studien, die die Plastik mit einer synthetischen vorderen Netzeinlage vergleichen.</i>	64
<i>Abbildung 9: Forest-Plot der Metaanalyse der de novo Dyspareunie in randomisierten Studien, die die vordere Scheidenplastik mit der transobturatorischen synthetischen Netzeinlage vergleichen</i>	65
<i>Abbildung 10: Forest-Plot der Metaanalyse des Symptom-spezifischen Lebensqualität-Fragenbogen PQL in zwei randomisierten Studien, die die vordere Scheidenplastik mit der transobturatorischen synthetischen Netzeinlage vergleichen.</i>	65
<i>Abbildung 11: Forest-Plot von RCTs, die die vordere Plastik mit einer Pelvicol-augmentierten Korrektur vergleichen</i>	66
<i>Abbildung 12: Forest-Plot der Metaanalyse der RCT's, die die vordere Scheidenplastik mit verschiedenen biologischen Implantaten im vorderen Kompartiment vergleichen.</i>	67
<i>Abbildung 13: Metaanalyse und Forestplot von Studien, die die hintere Scheidenplastik als mediane oder spezifische Fasziendefektkorrektur vergleichen</i>	82
<i>Abbildung 14: Metaanalyse und Forestplot von allen Studien, die die hintere Plastik mit biologischer Graft-Augmentation vergleichen.</i>	87
<i>Abbildung 25: De novo Belastungsinkontinenz in fünf RCT's, die die vordere Plastik mit transobturatorischer Netzeinlage bei kontinenten Frauen mit Zystozele vergleichen. (154, 170-172, 318)</i>	111
<i>Abbildung 36: Wird die vaginale Deszensusoperation bei larvierter Belastungsinkontinenz nicht mit einer gleichzeitigen TVT kombiniert, verdreifacht sich fast das Risiko, postoperativ belastungsinkontinent zu sein.</i>	115
<i>Abbildung 47: Die Chance, eine Netzerosion zu entwickeln, erhöht sich unter Raucherinnen vierfach</i> ...	119

V. Tabellenverzeichnis

<i>Tabelle 1: Federführende und koordinierende Leitlinienautorin:</i>	9
<i>Tabelle 2: beteiligte Leitlinienautoren/innen:</i>	9
<i>Tabelle 3: Verwendete Abkürzungen</i>	23
<i>Tabelle 4: Graduierung der Evidenz nach Oxford (März 2009).</i>	30
<i>Tabelle 5: Graduierung von Empfehlungen.</i>	32
<i>Tabelle 6: Zusammenfassung aller Interessenkonflikte</i>	34
<i>Abbildung 3: Einteilung der Fremdmaterialien nach ihren Eigenschaften</i>	40
<i>Tabelle 7 Quantifizierung des descensus genitalis nach ICS/IUGA-Standardisierung</i>	44
<i>Tabelle 8 Häufige Gradeinteilung des Descensus genitalis</i>	44
<i>Abbildung 4: Mögliche Einteilungen des Descensus genitalis mit verschiedenen Referenzpunkten</i>	45
<i>Tabelle 9 (Evidenztabelle 1) Beckenbodentraining für Frauen mit Genitaldescensus: Randomisierte kontrollierte Studien</i>	53
<i>Tabelle 10 (Evidenztabelle 2) Studien zur Pessartherapie</i>	56
<i>Tabelle 11 (Evidenztabelle 3) Vorderes Kompartiment - Anteriore Scheidenplastik mit Eigengewebe in randomisierten Studien in denen in einem Arm eine vordere Scheidenplastik durchgeführt wurde.</i>	60
<i>Tabelle 12 (Evidenztabelle 4), : Vorderes Kompartiment – Operationen mit synthetischen Netzen.</i>	69
<i>Tabelle 13 (Evidenztabelle 5) Vorderes Kompartiment – Operationen mit biologischen Grafts.</i>	75
<i>Tabelle 14 (Evidenztabelle 6) Hinteres Kompartiment - Operationen mit Eigengewebe.</i>	83
<i>Tabelle 15 (Evidenztabelle 7) Hinteres Kompartiment - Randomisierte oder kontrollierte Studien zu Operationen mit Eigengewebe im Vergleich</i>	89
<i>zu synthetischen oder biologischen Netzen.</i>	89
<i>Tabelle 16 (Evidenztabelle 8) Mittleres Kompartiment - Transvaginale Fixation des Scheidenstumpfes an den Sakrouterinligamenten (SUL).</i>	95
<i>Tabelle 17 (Evidenztabelle 9) Mittleres Kompartiment - Sakrospinale Scheidenstumpffixation (Amreich-Richter)</i>	98
<i>Tabelle 18 (Evidenztabelle 10) Uterus-erhaltende Operationen - abdominale oder laparoskopische Sakrohysteropexie (SHP) mit Netzinterposition und vaginale sakrospinale Hysteropexie (SSHP).</i>	104
<i>Tabelle 19 Evidenztabelle 11: Sakrospinale Hysteropexie im direkten Vergleich zur vaginalen Hysterektomie mit sakrospinaler Kolpopexie oder Fixation an den Sakrouterinligamenten (SUL).</i>	106
<i>Tabelle 20 (Evidenztabelle 12) Kolpokleisis</i>	108
<i>Tabelle 21 (Evidenztabelle 13) De novo –Raten an Belastungsinkontinenz nach verschiedenen Deszen-susoperationen bei präoperativ kontinenten Frauen.</i>	112

VI. Literaturverzeichnis

1. Bump RC, Mattiasson A, Bo K, Brubaker LP, DeLancey JO, Klarskov P, et al. The standardization of terminology of female pelvic organ prolapse and pelvic floor dysfunction. *Am J Obstet Gynecol.* 1996;175(1):10-7.
2. Toozs-Hobson P, Freeman R, Barber M, Maher C, Haylen B, Athanasiou S, et al. An International Urogynecological Association (IUGA)/International Continence Society (ICS) joint report on the terminology for reporting outcomes of surgical procedures for pelvic organ prolapse. *Int Urogynecol J.* 2012;23(5):527-35.
3. Baden WF, Walker TA. Genesis of the vaginal profile: A correlated classification of vaginal relaxation. *Clin Obstet Gynecol.* 1972;15:1048-54.
4. Haylen BT, de Ridder D, Freeman RM, Swift SE, Berghmans B, Lee J, et al. An International Urogynecological Association (IUGA)/International Continence Society (ICS) joint report on the terminology for female pelvic floor dysfunction. *Neurourol Urodyn.* 2010;29(1):4-20.
5. Baessler K, O'Neill S, Maher C. Prevalence, incidence, progression and regression of pelvic organ prolapse in a community cohort: Results of a 5-year longitudinal study" *Neurourol Urodynam.* 2006;25(6):520-2.
6. Amid PK. Classification of biomaterials and their related complication in abdominal wall hernia surgery. *Hernia.* 1997;1:15-21.
7. Avery KN, Bosch JL, Gotoh M, Naughton M, Jackson S, Radley SC, et al. Questionnaires to assess urinary and anal incontinence: review and recommendations. *J Urol.* 2007;177(1):39-49.
8. Stach-Lempinen B, Kujansuu E, Laippala P, Metsanoja R. Visual analogue scale, urinary incontinence severity score and 15 D--psychometric testing of three different health-related quality-of-life instruments for urinary incontinent women. *Scand J Urol Nephrol.* 2001;35(6):476-83.
9. Baessler K, O'Neill S, Maher C, Battistutta D. Incidence and progression of urinary and faecal incontinence in women in the community: a longitudinal study. *Neurourol Urodynam.* 2005;24:472-3.
10. Slieker-ten Hove MC, Pool-Goudzwaard AL, Eijkemans MJ, Steegers-Theunissen RP, Burger CW, Vierhout ME. The prevalence of pelvic organ prolapse symptoms and signs and their relation with bladder and bowel disorders in a general female population. *Int Urogynecol J Pelvic Floor Dysfunct.* 2009;20(9):1037-45.
11. Irwin DE, Milsom I, Hunskaar S, Reilly K, Kopp Z, Herschorn S, et al. Population-based survey of urinary incontinence, overactive bladder, and other lower urinary tract symptoms in five countries: results of the EPIC study. *Eur Urol.* 2006;50(6):1306-14; discussion 14-5.
12. Ghei M, Malone-Lee J. Using the circumstances of symptom experience to assess the severity of urgency in the overactive bladder. *J Urol.* 2005;174(3):972-6.
13. Weber AM, Walters MD, Ballard LA, Booher DL, Piedmonte MR. Posterior vaginal prolapse and bowel function. *Am J Obstet Gynecol.* 1998;179(6 Pt 1):1446-9; discussion 9-50.

14. Siproudhis L, Ropert A, Lucas J, Raoul JL, Heresbach D, Bretagne JF, et al. Defecatory disorders, anorectal and pelvic floor dysfunction: a polygamy? Radiologic and manometric studies in 41 patients. *Int J Colorectal Dis.* 1992;7(2):102-7.
15. Thompson JR, Chen AH, Pettit PD, Bridges MD. Incidence of occult rectal prolapse in patients with clinical rectoceles and defecatory dysfunction. *Am J Obstet Gynecol.* 2002;187(6):1494-9; discussion 9-500.
16. Weber AM, Walters MD, Piedmonte MR. Sexual function and vaginal anatomy in women before and after surgery for pelvic organ prolapse and urinary incontinence. *Am J Obstet Gynecol.* 2000;182(6):1610-5.
17. Barber MD, Visco AG, Wyman JF, Fantl JA, Bump RC. Sexual function in women with urinary incontinence and pelvic organ prolapse. *Obstet Gynecol.* 2002;99(2):281-9.
18. Rogers RG, Kammerer-Doak D, Darrow A, Murray K, Qualls C, Olsen A, et al. Does sexual function change after surgery for stress urinary incontinence and/or pelvic organ prolapse? A multicenter prospective study. *Am J Obstet Gynecol.* 2006;195(5):e1-4.
19. Maher C, Feiner B, Baessler K, Schmid C. Surgical management of pelvic organ prolapse in women. *Cochrane Database Syst Rev.* 2013;4:CD004014.
20. Woodman PJ, Swift SE, O'Boyle AL, Valley MT, Bland DR, Kahn MA, et al. Prevalence of severe pelvic organ prolapse in relation to job description and socioeconomic status: a multicenter cross-sectional study. *Int Urogynecol J Pelvic Floor Dysfunct.* 2006;17(4):340-5.
21. Fritel X, Lachal L, Cassou B, Fauconnier A, Dargent-Molina P. Mobility impairment is associated with urge but not stress urinary incontinence in community-dwelling older women: results from the Ossebo study. *BJOG.* 2013;120(12):1566-72.
22. Bradley CS, Zimmerman MB, Qi Y, Nygaard IE. Natural history of pelvic organ prolapse in postmenopausal women. *Obstet Gynecol.* 2007;109(4):848-54.
23. Olsen AL, Smith VJ, Bergstrom JO, Colling JC, Clark AL. Epidemiology of surgically managed pelvic organ prolapse and urinary incontinence. *Obstet Gynecol.* 1997;89(4):501-6.
24. Rortveit G, Brown JS, Thom DH, Van Den Eeden SK, Creasman JM, Subak LL. Symptomatic pelvic organ prolapse: prevalence and risk factors in a population-based, racially diverse cohort. *Obstet Gynecol.* 2007;109(6):1396-403.
25. Carley ME, Schaffer J. Urinary incontinence and pelvic organ prolapse in women with Marfan or Ehlers Danlos syndrome. *Am J Obstet Gynecol.* 2000;182(5):1021-3.
26. Hannestad YS, Lie RT, Rortveit G, Hunskaar S. Familial risk of urinary incontinence in women: population based cross sectional study. *Bmj.* 2004;329(7471):889-91.
27. Hannestad YS, Rortveit G, Daltveit AK, Hunskaar S. Are smoking and other lifestyle factors associated with female urinary incontinence? The Norwegian EPINCONT Study. *Bjog.* 2003;110(3):247-54.
28. Bjelic-Radicic V, Dorfer M, Tamussino K, Greimel E. Psychometric properties and validation of the German-language King's Health Questionnaire in women with stress urinary incontinence. *Neurourol Urodyn.* 2005;24(1):63-8.

29. Patrick DL, Martin ML, Bushnell DM, Marquis P, Andrejasich CM, Buesching DP. Cultural adaptation of a quality-of-life measure for urinary incontinence. *Eur Urol.* 1999;36(5):427-35.
30. Baessler K, Kempkensteffen C. [Validation of a comprehensive pelvic floor questionnaire for the hospital, private practice and research]. *Gynakol Geburtshilfliche Rundsch.* 2009;49(4):299-307.
31. Maher CF, Feiner B, DeCuyper EM, Nichlos CJ, Hickey KV, O'Rourke P. Laparoscopic sacral colpopexy versus total vaginal mesh for vaginal vault prolapse: a randomized trial. *Am J Obstet Gynecol.* 2011;204(4):360 e1-7.
32. Feiner B, Gietelink L, Maher C. Anterior vaginal mesh sacrospinous hysteropexy and posterior fascial plication for anterior compartment dominated uterovaginal prolapse. *Int Urogynecol J.* 2010;21(2):203-8.
33. Feiner B, O'Rourke P, Maher C. A prospective comparison of two commercial mesh kits in the management of anterior vaginal prolapse. *Int Urogynecol J.* 2011.
34. Farthmann J, Watermann D, Niesel A, Funfgeld C, Kraus A, Lenz F, et al. Lower exposure rates of partially absorbable mesh compared to nonabsorbable mesh for cystocele treatment: 3-year follow-up of a prospective randomized trial. *Int Urogynecol J.* 2013;24(5):749-58.
35. Baessler K, Junginger B. [Validation of a pelvic floor questionnaire with improvement and satisfaction scales to assess symptom severity, bothersomeness and quality of life before and after pelvic floor therapy]. *Aktuelle Urol.* 2011;42(5):316-22.
36. Junginger B, Seibt E, Baessler K. Bladder-neck effective, integrative pelvic floor rehabilitation program: follow-up investigation. *Eur J Obstet Gynecol Reprod Biol.* 2014;174:150-3.
37. Barber MD, Cundiff GW, Weidner AC, Coates KW, Bump RC, Addison WA. Accuracy of clinical assessment of paravaginal defects in women with anterior vaginal wall prolapse. *Am J Obstet Gynecol.* 1999;181(1):87-90.
38. Dietz HP, Moegni F, Shek KL. Diagnosis of levator avulsion injury: a comparison of three methods. *Ultrasound Obstet Gynecol.* 2012;40(6):693-8.
39. Isherwood PJ, Rane A. Comparative assessment of pelvic floor strength using a perineometer and digital examination. *Bjog.* 2000;107(8):1007-11.
40. Messelink B, Benson T, Berghmans B, Bo K, Corcos J, Fowler C, et al. Standardization of terminology of pelvic floor muscle function and dysfunction: report from the pelvic floor clinical assessment group of the International Continence Society. *Neurourol Urodyn.* 2005;24(4):374-80.
41. Haylen BT, de Ridder D, Freeman RM, Swift SE, Berghmans B, Lee J, et al. An International Urogynecological Association (IUGA)/International Continence Society (ICS) joint report on the terminology for female pelvic floor dysfunction. *Int Urogynecol J.* 2010;21(1):5-26.
42. Reena C, Kekre AN, Kekre N. Occult stress incontinence in women with pelvic organ prolapse. *Int J Gynaecol Obstet.* 2007;97(1):31-4.
43. Sinha D, Arunkalaivanan AS. Prevalence of occult stress incontinence in continent women with severe genital prolapse. *J Obstet Gynaecol.* 2007;27(2):174-6.
44. Haessler AL, Lin LL, Ho MH, Betson LH, Bhatia NN. Reevaluating occult incontinence. *Curr Opin Obstet Gynecol.* 2005;17(5):535-40.

45. Ellstrom Engh AM, Ekeryd A, Magnusson A, Olsson I, Otterlind L, Tobiasson G. Can de novo stress incontinence after anterior wall repair be predicted? *Acta Obstet Gynecol Scand.* 2010;90(5):488-93.
46. Visco AG, Brubaker L, Nygaard I, Richter HE, Cundiff G, Fine P, et al. The role of preoperative urodynamic testing in stress-continent women undergoing sacrocolpopexy: the Colpopexy and Urinary Reduction Efforts (CARE) randomized surgical trial. *Int Urogynecol J Pelvic Floor Dysfunct.* 2008;19(5):607-14.
47. Chughtai B, Spettel S, Kurman J, De E. Ambulatory pessary trial unmasks occult stress urinary incontinence. *Obstet Gynecol Int.* 2011;2012:392027.
48. Rosen DM, Shukla A, Cario GM, Carlton MA, Chou D. Is hysterectomy necessary for laparoscopic pelvic floor repair? A prospective study. *J Minim Invasive Gynecol.* 2008;15(6):729-34.
49. Eigbefoh JO, Isabu P, Okpere E, Abebe J. The diagnostic accuracy of the rapid dipstick test to predict asymptomatic urinary tract infection of pregnancy. *J Obstet Gynaecol.* 2008;28(5):490-5.
50. Hessdoerfer E, Jundt K, Peschers U. Is a dipstick test sufficient to exclude urinary tract infection in women with overactive bladder? *Int Urogynecol J.* 2011;22(2):229-32.
51. Haylen BT, Lee J, Logan V, Husselbee S, Zhou J, Law M. Immediate postvoid residual volumes in women with symptoms of pelvic floor dysfunction. *Obstet Gynecol.* 2008;111(6):1305-12.
52. Hui SY, Chan SC, Lam SY, Lau TK, Chung KH. A prospective study on the prevalence of hydronephrosis in women with pelvic organ prolapse and their outcomes after treatment. *Int Urogynecol J.* 2011;22(12):1529-34.
53. Costantini E, Lazzeri M, Mearini L, Zucchi A, Del Zingaro M, Porena M. Hydronephrosis and pelvic organ prolapse. *Urology.* 2009;73(2):263-7.
54. Gemer O, Bergman M, Segal S. Prevalence of hydronephrosis in patients with genital prolapse. *Eur J Obstet Gynecol Reprod Biol.* 1999;86(1):11-3.
55. Beverly CM, Walters MD, Weber AM, Piedmonte MR, Ballard LA. Prevalence of hydronephrosis in patients undergoing surgery for pelvic organ prolapse. *Obstet Gynecol.* 1997;90(1):37-41.
56. Santoro GA, Wiczorek AP, Dietz HP, Mellgren A, Sultan AH, Shobeiri SA, et al. State of the art: an integrated approach to pelvic floor ultrasonography. *Ultrasound Obstet Gynecol.* 2011;37(4):381-96.
57. Gembruch U, Merz E. Standardization of ultrasound diagnostics in gynecology. *Ultraschall Med.* 2011;32(4):339-41.
58. Merz E, Benoit B, Blaas HG, Baba K, Kratochwil A, Nelson T, et al. Standardization of three-dimensional images in obstetrics and gynecology: consensus statement. *Ultrasound Obstet Gynecol.* 2007;29(6):697-703.
59. Chantarasorn V, Dietz HP. Diagnosis of cystocele type by clinical examination and pelvic floor ultrasound. *Ultrasound Obstet Gynecol.* 2012;39(6):710-4.
60. Eisenberg VH, Chantarasorn V, Shek KL, Dietz HP. Does levator ani injury affect cystocele type? *Ultrasound Obstet Gynecol.* 2010;36(5):618-23.
61. Shek KL, Dietz HP. Pelvic floor ultrasonography: an update. *Minerva Ginecol.* 2013;65(1):1-20.

62. Steensma AB, Oom DM, Burger CW, Schouten WR. Assessment of posterior compartment prolapse: a comparison of evacuation proctography and 3D transperineal ultrasound. *Colorectal Dis.* 2010;12(6):533-9.
63. Dietz HP, Steensma AB. Posterior compartment prolapse on two-dimensional and three-dimensional pelvic floor ultrasound: the distinction between true rectocele, perineal hypermobility and enterocele. *Ultrasound Obstet Gynecol.* 2005;26(1):73-7.
64. Dietz HP, Beer-Gabel M. Ultrasound in the investigation of posterior compartment vaginal prolapse and obstructed defecation. *Ultrasound Obstet Gynecol.* 2012;40(1):14-27.
65. Miller JM, Perucchini D, Carchidi LT, DeLancey JO, Ashton-Miller J. Pelvic floor muscle contraction during a cough and decreased vesical neck mobility. *Obstet Gynecol.* 2001;97(2):255-60.
66. Beer-Gabel M, Teshler M, Barzilai N, Lurie Y, Malnick S, Bass D, et al. Dynamic transperineal ultrasound in the diagnosis of pelvic floor disorders: pilot study. *Dis Colon Rectum.* 2002;45(2):239-45; discussion 45-8.
67. Junginger B, Baessler K, Sapsford R, Hodges PW. Effect of abdominal and pelvic floor tasks on muscle activity, abdominal pressure and bladder neck. *Int Urogynecol J.* 2010;21(1):69-77.
68. Dietz HP. Pelvic floor ultrasound: a review. *Am J Obstet Gynecol.* 2010;202(4):321-34.
69. Dietz HP. The role of two- and three-dimensional dynamic ultrasonography in pelvic organ prolapse. *J Minim Invasive Gynecol.* 2010;17(3):282-94.
70. Schwertner-Tiepelmann N, Thakar R, Sultan AH, Tunn R. Obstetric levator ani muscle injuries: current status. *Ultrasound Obstet Gynecol.* 2012;39(4):372-83.
71. Dietz HP, Simpson JM. Levator trauma is associated with pelvic organ prolapse. *BJOG.* 2008;115(8):979-84.
72. Weemhoff M, Vergeldt TF, Notten K, Serroyen J, Kampschoer PH, Roumen FJ. Avulsion of puborectalis muscle and other risk factors for cystocele recurrence: a 2-year follow-up study. *Int Urogynecol J.* 2012;23(1):65-71.
73. Wong V, Shek K, Rane A, Goh J, Krause H, Dietz HP. Is levator avulsion a predictor of cystocele recurrence following anterior vaginal mesh placement? *Ultrasound Obstet Gynecol.* 2013;42(2):230-4.
74. Wong V, Shek KL, Goh J, Krause H, Martin A, Dietz HP. Cystocele recurrence after anterior colporrhaphy with and without mesh use. *Eur J Obstet Gynecol Reprod Biol.* 2014;172:131-5.
75. Dietz HP, Wilson PD, Clarke B. The use of perineal ultrasound to quantify levator activity and teach pelvic floor muscle exercises. *Int Urogynecol J Pelvic Floor Dysfunct.* 2001;12(3):166-8; discussion 8-9.
76. Thompson JA, O'Sullivan PB, Briffa NK, Neumann P. Assessment of voluntary pelvic floor muscle contraction in continent and incontinent women using transperineal ultrasound, manual muscle testing and vaginal squeeze pressure measurements. *Int Urogynecol J Pelvic Floor Dysfunct.* 2006;17(6):624-30.
77. Dietz HP. Mesh in prolapse surgery: an imaging perspective. *Ultrasound Obstet Gynecol.* 2012;40(5):495-503.
78. Svabik K, Martan A, Masata J, El-Haddad R, Hubka P, Pavlikova M. Ultrasound appearances after mesh implantation--evidence of mesh contraction or folding? *Int Urogynecol J.* 2011;22(5):529-33.

79. Shek KL, Dietz HP, Rane A, Balakrishnan S. Transobturator mesh for cystocele repair: a short- to medium-term follow-up using 3D/4D ultrasound. *Ultrasound Obstet Gynecol.* 2008;32(1):82-6.
80. Tunn R, Picot A, Marschke J, Gauruder-Burmester A. Sonomorphological evaluation of polypropylene mesh implants after vaginal mesh repair in women with cystocele or rectocele. *Ultrasound Obstet Gynecol.* 2007;29(4):449-52.
81. Velemir L, Amblard J, Fotton B, Savary D, Jacquetin B. Transvaginal mesh repair of anterior and posterior vaginal wall prolapse: a clinical and ultrasonographic study. *Ultrasound Obstet Gynecol.* 2010;35(4):474-80.
82. Brubaker L, Retzky S, Smith C, Saclarides T. Pelvic floor evaluation with dynamic fluoroscopy. *Obstet Gynecol.* 1993;82(5):863-8.
83. Beer Gabel M, Teshler M, Schechtman E, Zbar AP. Dynamic transperineal ultrasound vs. defecography in patients with evacuatory difficulty: a pilot study. *Int J Colorectal Dis.* 2004;19(1):60-7.
84. Kelvin FM, Maglinte DD. Dynamic evaluation of female pelvic organ prolapse by extended proctography. *Radiologic clinics of North America.* 2003;41(2):395-407.
85. Murad-Regadas SM, dos Santos D, Soares G, Regadas FS, Rodrigues LV, Buchen G, et al. A novel three-dimensional dynamic anorectal ultrasonography technique for the assessment of perineal descent, compared with defaecography. *Colorectal Dis.* 2012;14(6):740-7.
86. Perniola G, Shek C, Chong CC, Chew S, Cartmill J, Dietz HP. Defecation proctography and translabial ultrasound in the investigation of defecatory disorders. *Ultrasound Obstet Gynecol.* 2008;31(5):567-71.
87. Sarnelli G, Trovato C, Imarisio M, Talleri D, Braconi A. Ultrasound assessment of the female perineum: technique, methods, indications and ultrasound anatomy. *Radiol Med (Torino).* 2003;106(4):357-69.
88. Lienemann A, Anthuber C, Baron A, Kohz P, Reiser M. Dynamic MR colpocystorectography assessing pelvic-floor descent. *Eur Radiol.* 1997;7(8):1309-17.
89. Lienemann A, Sprenger D, Anthuber C, Baron A, Reiser M. Functional cine magnetic resonance imaging in women after abdominal sacrocolpopexy. *Obstet Gynecol.* 2001;97(1):81-5.
90. Pannu HK, Kaufman HS, Cundiff GW, Genadry R, Bluemke DA, Fishman EK. Dynamic MR imaging of pelvic organ prolapse: spectrum of abnormalities. *Radiographics.* 2000;20(6):1567-82.
91. Bharucha AE, Fletcher JG, Harper CM, Hough D, Daube JR, Stevens C, et al. Relationship between symptoms and disordered continence mechanisms in women with idiopathic faecal incontinence. *Gut.* 2005;54(4):546-55.
92. Healy JC, Halligan S, Reznek RH, Watson S, Phillips RK, Armstrong P. Patterns of prolapse in women with symptoms of pelvic floor weakness: assessment with MR imaging. *Radiology.* 1997;203(1):77-81.
93. Hetzer FH, Andreisek G, Tsagari C, Sahrbacher U, Weishaupt D. MR defecography in patients with fecal incontinence: imaging findings and their effect on surgical management. *Radiology.* 2006;240(2):449-57.

94. Murad-Regadas SM, Regadas FS, Rodrigues LV, Silva FR, Soares FA, Escalante RD. A novel three-dimensional dynamic anorectal ultrasonography technique (echodefecography) to assess obstructed defecation, a comparison with defecography. *Surg Endosc.* 2008;22(4):974-9.
95. Roos JE, Weishaupt D, Wildermuth S, Willmann JK, Marincek B, Hilfiker PR. Experience of 4 years with open MR defecography: pictorial review of anorectal anatomy and disease. *Radiographics.* 2002;22(4):817-32.
96. Martin JL, Williams KS, Sutton AJ, Abrams KR, Assassa RP. Systematic review and meta-analysis of methods of diagnostic assessment for urinary incontinence. *Neurourol Urodyn.* 2006;25(7):674-83; discussion 84.
97. Digesu GA, Khullar V, Cardozo L, Salvatore S. Overactive bladder symptoms: do we need urodynamics? *Neurourol Urodyn.* 2003;22(2):105-8.
98. Kuuva N, Nilsson CG. Long-term results of the tension-free vaginal tape operation in an unselected group of 129 stress incontinent women. *Acta Obstet Gynecol Scand.* 2006;85(4):482-7.
99. Wai CY, Atnip SD, Williams KN, Schaffer JI. Urethral erosion of tension-free vaginal tape presenting as recurrent stress urinary incontinence. *Int Urogynecol J Pelvic Floor Dysfunct.* 2004;15(5):353-5.
100. Washington JL. Staple erosion into the bladder after mesh and staple laparoscopic colposuspension. A case report. *J Reprod Med.* 2002;47(4):325-6.
101. Vakili B, Chesson RR, Kyle BL, Shobeiri SA, Echols KT, Gist R, et al. The incidence of urinary tract injury during hysterectomy: a prospective analysis based on universal cystoscopy. *Am J Obstet Gynecol.* 2005;192(5):1599-604.
102. Davila GW, Baessler K, Cosson M, Cardozo L. Selection of patients in whom vaginal graft use may be appropriate. Consensus of the 2nd IUGA Grafts Roundtable: optimizing safety and appropriateness of graft use in transvaginal pelvic reconstructive surgery. *Int Urogynecol J.* 2012;23 Suppl 1:S7-14.
103. Miller D, Milani AL, Sutherland SE, Navin B, Rogers RG. Informed surgical consent for a mesh/graft-augmented vaginal repair of pelvic organ prolapse. Consensus of the 2nd IUGA Grafts Roundtable: optimizing safety and appropriateness of graft use in transvaginal pelvic reconstructive surgery. *Int Urogynecol J.* 2012;23 Suppl 1:S33-42.
104. Handa VL, Garrett E, Hendrix S, Gold E, Robbins J. Progression and remission of pelvic organ prolapse: a longitudinal study of menopausal women. *Am J Obstet Gynecol.* 2004;190(1):27-32.
105. Hendrix SL, Cochrane BB, Nygaard IE, Handa VL, Barnabei VM, Iglesia C, et al. Effects of estrogen with and without progestin on urinary incontinence. *Jama.* 2005;293(8):935-48.
106. Ismail SI, Bain C, Hagen S. Oestrogens for treatment or prevention of pelvic organ prolapse in postmenopausal women. *Cochrane Database Syst Rev.* 2010(9):CD007063.
107. Cardozo L, Lose G, McClish D, Versi E. A systematic review of the effects of estrogens for symptoms suggestive of overactive bladder. *Acta Obstet Gynecol Scand.* 2004;83(10):892-7.
108. Bidmead J, Cardozo L, McLellan A, Khullar V, Kelleher C. A comparison of the objective and subjective outcomes of colposuspension for stress incontinence in women. *Bjog.* 2001;108(4):408-13.

109. Cardozo L, Bachmann G, McClish D, Fonda D, Birgerson L. Meta-analysis of estrogen therapy in the management of urogenital atrophy in postmenopausal women: second report of the Hormones and Urogenital Therapy Committee. *Obstet Gynecol.* 1998;92(4 Pt 2):722-7.
110. Hanson LA, Schulz JA, Flood CG, Cooley B, Tam F. Vaginal pessaries in managing women with pelvic organ prolapse and urinary incontinence: patient characteristics and factors contributing to success. *Int Urogynecol J Pelvic Floor Dysfunct.* 2006;17(2):155-9.
111. Kashyap R, Jain V, Singh A. Comparative effect of 2 packages of pelvic floor muscle training on the clinical course of stage I-III pelvic organ prolapse. *Int J Gynaecol Obstet.* 2013;121(1):69-73.
112. Stupp L, Resende AP, Oliveira E, Castro RA, Girao MJ, Sartori MG. Pelvic floor muscle training for treatment of pelvic organ prolapse: an assessor-blinded randomized controlled trial. *Int Urogynecol J.* 2011;22(10):1233-9.
113. Hagen S, Stark D, Glazener C, Sinclair L, Ramsay I. A randomized controlled trial of pelvic floor muscle training for stages I and II pelvic organ prolapse. *Int Urogynecol J Pelvic Floor Dysfunct.* 2009;20(1):45-51.
114. Braekken IH, Majida M, Engh ME, Bo K. Can pelvic floor muscle training reverse pelvic organ prolapse and reduce prolapse symptoms? An assessor-blinded, randomized, controlled trial. *Am J Obstet Gynecol.* 2010;203(2):170 e1-7.
115. Hagen S, Stark D. Conservative prevention and management of pelvic organ prolapse in women. *Cochrane Database Syst Rev.* 2011(12):CD003882.
116. Piya Anant M, Therasakvichya S, Leelaphatanadit C, Techattrisak K. Integrated health research program for the Thai elderly: prevalence of genital prolapse and effectiveness of pelvic floor exercise to prevent worsening of genital prolapse in elderly women. *J Med Assoc Thai.* 2003;86(6):509-15.
117. Harnsomboon T, Manonai J, Sarit-Apirak S, Wattanayingcharoenchai R, Chittacharoen A, Sututvoravut S. Effect of colpexin sphere on pelvic floor muscle strength in women with pelvic organ prolapse: a randomized controlled trial (a preliminary report). *Arch Gynecol Obstet.* 2011;283(3):575-9.
118. Ghroubi S, Kharrat O, Chaari M, Ben Ayed B, Guermazi M, Elleuch MH. [Effect of conservative treatment in the management of low-degree urogenital prolapse]. *Ann Readapt Med Phys.* 2008;51(2):96-102.
119. Jarvis SK, Hallam TK, Lujic S, Abbott JA, Vancaillie TG. Peri-operative physiotherapy improves outcomes for women undergoing incontinence and or prolapse surgery: results of a randomised controlled trial. *Aust N Z J Obstet Gynaecol.* 2005;45(4):300-3.
120. Frawley HC, Phillips BA, Bo K, Galea MP. Physiotherapy as an adjunct to prolapse surgery: an assessor-blinded randomized controlled trial. *Neurourol Urodyn.* 2010;29(5):719-25.
121. McClurg D, Hilton P, Dolan L, Monga A, Hagen S, Frawley H, et al. Pelvic floor muscle training as an adjunct to prolapse surgery: a randomised feasibility study. *Int Urogynecol J.* 2014.
122. Pauls RN, Crisp CC, Novicki K, Fellner AN, Kleeman SD. Impact of physical therapy on quality of life and function after vaginal reconstructive surgery. *Female Pelvic Med Reconstr Surg.* 2013;19(5):271-7.

123. Barber MD, Brubaker L, Burgio KL, Richter HE, Nygaard I, Weidner AC, et al. Comparison of 2 transvaginal surgical approaches and perioperative behavioral therapy for apical vaginal prolapse: the OPTIMAL randomized trial. *JAMA*. 2014;311(10):1023-34.
124. Baessler K, Junginger B. Gymnastics for urinary incontinence – destroying the myth. *Neurourol Urodyn*. 2010;21(1, Suppl):248-9.
125. Oliver R, Thakar R, Sultan AH. The history and usage of the vaginal pessary: a review. *Eur J Obstet Gynecol Reprod Biol*. 2011;156(2):125-30.
126. Sulak PJ, Kuehl TJ, Shull BL. Vaginal pessaries and their use in pelvic relaxation. *J Reprod Med*. 1993;38(12):919-23.
127. Wu V, Farrell SA, Baskett TF, Flowerdew G. A simplified protocol for pessary management. *Obstet Gynecol*. 1997;90(6):990-4.
128. Clemons JL, Aguilar VC, Sokol ER, Jackson ND, Myers DL. Patient characteristics that are associated with continued pessary use versus surgery after 1 year. *Am J Obstet Gynecol*. 2004;191(1):159-64.
129. Sarma S, Ying T, Moore KH. Long-term vaginal ring pessary use: discontinuation rates and adverse events. *BJOG*. 2009;116(13):1715-21.
130. Sitavarin S, Wattanayingcharoenchai R, Manonai J, Sarit-apirak S, Chittacharoen A. The characteristics and satisfaction of the patients using vaginal pessaries. *J Med Assoc Thai*. 2009;92(6):744-7.
131. Lone F, Thakar R, Sultan AH, Karamalis G. A 5-year prospective study of vaginal pessary use for pelvic organ prolapse. *Int J Gynaecol Obstet*. 2011;114(1):56-9.
132. Friedman S, Sandhu KS, Wang C, Mikhail MS, Banks E. Factors influencing long-term pessary use. *Int Urogynecol J*. 2010;21(6):673-8.
133. Cundiff GW, Amundsen CL, Bent AE, Coates KW, Schaffer JI, Strohbehn K, et al. The PESSRI study: symptom relief outcomes of a randomized crossover trial of the ring and Gellhorn pessaries. *Am J Obstet Gynecol*. 2007;196(4):405 e1-8.
134. Komesu YM, Rogers RG, Rode MA, Craig EC, Gallegos KA, Montoya AR, et al. Pelvic floor symptom changes in pessary users. *Am J Obstet Gynecol*. 2007;197(6):620 e1-6.
135. Jones K, Yang L, Lowder JL, Meyn L, Ellison R, Zyczynski HM, et al. Effect of pessary use on genital hiatus measurements in women with pelvic organ prolapse. *Obstet Gynecol*. 2008;112(3):630-6.
136. Kapoor DS, Thakar R, Sultan AH, Oliver R. Conservative versus surgical management of prolapse: what dictates patient choice? *Int Urogynecol J Pelvic Floor Dysfunct*. 2009;20(10):1157-61.
137. Hullfish KL, Trowbridge ER, Stukenborg GJ. Treatment strategies for pelvic organ prolapse: a cost-effectiveness analysis. *International Urogynecology Journal*. 2011;22(5):507-15.
138. Clemons JL, Aguilar VC, Tillinghast TA, Jackson ND, Myers DL. Patient satisfaction and changes in prolapse and urinary symptoms in women who were fitted successfully with a pessary for pelvic organ prolapse. *Am J Obstet Gynecol*. 2004;190(4):1025-9.
139. Patel MS, Mellen C, O'Sullivan DM, Lasala CA. Pessary use and impact on quality of life and body image. *Female Pelvic Med Reconstr Surg*. 2011;17(6):298-301.

140. Patel M, Mellen C, O'Sullivan DM, LaSala CA. Impact of pessary use on prolapse symptoms, quality of life, and body image. *Am J Obstet Gynecol.* 2010;202(5):499 e1-4.
141. Kuhn A, Bapst D, Stadlmayr W, Vits K, Mueller MD. Sexual and organ function in patients with symptomatic prolapse: are pessaries helpful? *Fertil Steril.* 2009;91(5):1914-8.
142. Abdool Z, Thakar R, Sultan AH, Oliver RS. Prospective evaluation of outcome of vaginal pessaries versus surgery in women with symptomatic pelvic organ prolapse. *Int Urogynecol J.* 2011;22(3):273-8.
143. Bugge C, Adams EJ, Gopinath D, Reid F. Pessaries (mechanical devices) for pelvic organ prolapse in women. *Cochrane Database Syst Rev.* 2013;2:CD004010.
144. Shah SM, Sultan AH, Thakar R. The history and evolution of pessaries for pelvic organ prolapse. *Int Urogynecol J Pelvic Floor Dysfunct.* 2006;17(2):170-5.
145. Yamada T, Matsubara S. Rectocele, but not cystocele, may predict unsuccessful pessary fitting. *J Obstet Gynaecol.* 2011;31(5):441-2.
146. Maito JM, Quam ZA, Craig E, Danner KA, Rogers RG. Predictors of successful pessary fitting and continued use in a nurse-midwifery pessary clinic. *J Midwifery Womens Health.* 2006;51(2):78-84.
147. Mutone MF, Terry C, Hale DS, Benson JT. Factors which influence the short-term success of pessary management of pelvic organ prolapse. *Am J Obstet Gynecol.* 2005;193(1):89-94.
148. Lim BK, Collaris RR. Migration of a Hodge pessary into the abdominal cavity; a rare complications. *J Obstet Gynaecol Res.* 2008;34(3):436-8.
149. Powers K, Grigorescu B, Lazarou G, Greston WM, Weber T. Neglected pessary causing a rectovaginal fistula: a case report. *J Reprod Med.* 2008;53(3):235-7.
150. Chen L, Ashton-Miller JA, Hsu Y, DeLancey JO. Interaction among apical support, levator ani impairment, and anterior vaginal wall prolapse. *Obstet Gynecol.* 2006;108(2):324-32.
151. Weber AM, Walters MD, Piedmonte MR, Ballard LA. Anterior colporrhaphy: a randomized trial of three surgical techniques. *Am J Obstet Gynecol.* 2001;185(6):1299-304; discussion 304-6.
152. Chmielewski L, Walters MD, Weber AM, Barber MD. Reanalysis of a randomized trial of 3 techniques of anterior colporrhaphy using clinically relevant definitions of success. *Am J Obstet Gynecol.* 2011.
153. Chen Z, Wong V, Wang A, Moore KH. Nine-year objective and subjective follow-up of the ultra-lateral anterior repair for cystocele. *Int Urogynecol J.* 2014;25(3):387-92.
154. Hiltunen R, Nieminen K, Takala T, Heiskanen E, Merikari M, Niemi K, et al. Low-weight polypropylene mesh for anterior vaginal wall prolapse: a randomized controlled trial. *Obstet Gynecol.* 2007;110(2 Pt 2):455-62.
155. El-Nazer MA, Gomaa IA, Ismail Madkour WA, Swidan KH, El-Etriby MA. Anterior colporrhaphy versus repair with mesh for anterior vaginal wall prolapse: a comparative clinical study. *Arch Gynecol Obstet.* 2012;286(4):965-72.
156. Feldner PC, Jr., Castro RA, Cipolotti LA, Delroy CA, Sartori MG, Girao MJ. Anterior vaginal wall prolapse: a randomized controlled trial of SIS graft versus traditional colporrhaphy. *Int Urogynecol J Pelvic Floor Dysfunct.* 2010;21(9):1057-63.

157. Guerette NL, Peterson TV, Aguirre OA, Vandrie DM, Biller DH, Davila GW. Anterior repair with or without collagen matrix reinforcement: a randomized controlled trial. *Obstet Gynecol.* 2009;114(1):59-65.
158. Sand PK, Koduri S, Lobel RW, Winkler HA, Tomezsko J, Culligan PJ, et al. Prospective randomized trial of polyglactin 910 mesh to prevent recurrence of cystoceles and rectoceles. *Am J Obstet Gynecol.* 2001;184(7):1357-62.
159. Delroy CA, Castro Rde A, Dias MM, Feldner PC, Jr., Bortolini MA, Girao MJ, et al. The use of transvaginal synthetic mesh for anterior vaginal wall prolapse repair: a randomized controlled trial. *Int Urogynecol J.* 2013;24(11):1899-907.
160. Colombo M, Vitobello D, Proietti F, Milani R. Randomised comparison of Burch colposuspension versus anterior colporrhaphy in women with stress urinary incontinence and anterior vaginal wall prolapse. *Bjog.* 2000;107(4):544-51.
161. Colombo M, Maggioni A, Scalabrino S, Vitobello D, Milani R. Surgery for genitourinary prolapse and stress incontinence: a randomized trial of posterior pubourethral ligament plication and Pereyra suspension. *Am J Obstet Gynecol.* 1997;176(2):337-43.
162. Colombo M, Maggioni A, Zanetta G, Vignali M, Milani R. Prevention of postoperative urinary stress incontinence after surgery for genitourinary prolapse. *Obstet Gynecol.* 1996;87(2):266-71.
163. Meschia M, Pifarotti P, Bernasconi F, Magatti F, Riva D, Kocjancic E. Porcine skin collagen implants to prevent anterior vaginal wall prolapse recurrence: a multicenter, randomized study. *J Urol.* 2007;177(1):192-5.
164. Gandhi S, Goldberg RP, Kwon C, Koduri S, Beaumont JL, Abramov Y, et al. A prospective randomized trial using solvent dehydrated fascia lata for the prevention of recurrent anterior vaginal wall prolapse. *Am J Obstet Gynecol.* 2005;192(5):1649-54.
165. Bump RC, Hurt WG, Theofrastous JP, Addison WA, Fantl JA, Wyman JF, et al. Randomized prospective comparison of needle colposuspension versus endopelvic fascia plication for potential stress incontinence prophylaxis in women undergoing vaginal reconstruction for stage III or IV pelvic organ prolapse. The Continence Program for Women Research Group. *Am J Obstet Gynecol.* 1996;175(2):326-33; discussion 33-5.
166. Vollebregt A, Fischer K, Gietelink D, van der Vaart CH. Primary surgical repair of anterior vaginal prolapse: a randomised trial comparing anatomical and functional outcome between anterior colporrhaphy and trocar-guided transobturator anterior mesh. *BJOG.* 2011;118(12):1518-27.
167. Nguyen JN, Burchette RJ. Outcome after anterior vaginal prolapse repair: a randomized controlled trial. *Obstet Gynecol.* 2008;111(4):891-8.
168. Meschia M, Pifarotti P, Spennacchio M, Buonaguidi A, Gattei U, Somigliana E. A randomized comparison of tension-free vaginal tape and endopelvic fascia plication in women with genital prolapse and occult stress urinary incontinence. *Am J Obstet Gynecol.* 2004;190(3):609-13.
169. Hviid U, Hviid TV, Rudnicki M. Porcine skin collagen implants for anterior vaginal wall prolapse: a randomised prospective controlled study. *Int Urogynecol J.* 2010;21(5):529-34.
170. Sivaslioglu AA, Unlubilgin E, Dolen I. A randomized comparison of polypropylene mesh surgery with site-specific surgery in the treatment of cystocele. *Int Urogynecol J Pelvic Floor Dysfunct.* 2008;19(4):467-71.

171. Altman D, Vayrynen T, Engh ME, Axelsen S, Falconer C. Anterior colporrhaphy versus transvaginal mesh for pelvic-organ prolapse. *N Engl J Med.* 2011;364(19):1826-36.
172. Withagen MI, Milani AL, den Boon J, Vervest HA, Vierhout ME. Trocar-guided mesh compared with conventional vaginal repair in recurrent prolapse: a randomized controlled trial. *Obstet Gynecol.* 2011;117(2 Pt 1):242-50.
173. Menefee SA, Dyer KY, Lukacz ES, Simsiman AJ, Lubber KM, Nguyen JN. Colporrhaphy Compared With Mesh or Graft-Reinforced Vaginal Paravaginal Repair for Anterior Vaginal Wall Prolapse: A Randomized Controlled Trial. *Obstet Gynecol.* 2011.
174. Turgal M, Sivaslioglu A, Yildiz A, Dolen I. Anatomical and functional assessment of anterior colporrhaphy versus polypropylene mesh surgery in cystocele treatment. *Eur J Obstet Gynecol Reprod Biol.* 2013;170(2):555-8.
175. Dietz HP, Chantarasorn V, Shek KL. Levator avulsion is a risk factor for cystocele recurrence. *Ultrasound Obstet Gynecol.* 2010;36(1):76-80.
176. Morgan DM, Larson K, Lewicky-Gaupp C, Fenner DE, DeLancey JO. Vaginal support as determined by levator ani defect status 6 weeks after primary surgery for pelvic organ prolapse. *Int J Gynaecol Obstet.* 2011;114(2):141-4.
177. Rapp DE, King AB, Rowe B, Wolters JP. Comprehensive evaluation of anterior elevate system for the treatment of anterior and apical pelvic floor descent: 2-year followup. *J Urol.* 2014;191(2):389-94.
178. de Tayrac R, Devoldere G, Renaudie J, Villard P, Guilbaud O, Eglin G. Prolapse repair by vaginal route using a new protected low-weight polypropylene mesh: 1-year functional and anatomical outcome in a prospective multicentre study. *Int Urogynecol J Pelvic Floor Dysfunct.* 2007;18(3):251-6.
179. Rodriguez LV, Bukkapatnam R, Shah SM, Raz S. Transvaginal paravaginal repair of high-grade cystocele central and lateral defects with concomitant suburethral sling: report of early results, outcomes, and patient satisfaction with a new technique. *Urology.* 2005;66(5 Suppl):57-65.
180. Adhoute F, Soyeur L, Pariente JL, Le Guillou M, Ferriere JM. [Use of transvaginal polypropylene mesh (Gynemesh) for the treatment of pelvic floor disorders in women. Prospective study in 52 patients]. *Prog Urol.* 2004;14(2):192-6.
181. Handel LN, Frenkl TL, Kim YH. Results of Cystocele Repair: A Comparison of Traditional Anterior Colporrhaphy, Polypropylene Mesh and Porcine Dermis. *The Journal of Urology.* 2007;178(1):153-6.
182. Borrell Palanca A, Chicote Perez F, Queipo Zaragoza JA, Beltran Meseguer JF, Esteve Claramunt J, Pastor Sempere F. [Cystocele repair with a polypropylene mesh: our experience]. *Arch Esp Urol.* 2004;57(4):391-6.
183. Dwyer PL, O'Reilly BA. Transvaginal repair of anterior and posterior compartment prolapse with Atrium polypropylene mesh. *Bjog.* 2004;111(8):831-6.
184. Natale F, La Penna C, Padoa A, Agostini M, De Simone E, Cervigni M. A prospective, randomized, controlled study comparing Gynemesh, a synthetic mesh, and Pelvicol, a biologic graft, in the surgical treatment of recurrent cystocele. *Int Urogynecol J Pelvic Floor Dysfunct.* 2009;20(1):75-81.
185. Milani R, Salvatore S, Soligo M, Pifarotti P, Meschia M, Cortese M. Functional and anatomical outcome of anterior and posterior vaginal prolapse repair with prolene mesh. *Bjog.* 2005;112(1):107-11.

186. Hung MJ, Liu FS, Shen PS, Chen GD, Lin LY, Ho ES. Factors that affect recurrence after anterior colporrhaphy procedure reinforced with four-corner anchored polypropylene mesh. *Int Urogynecol J Pelvic Floor Dysfunct.* 2004;15(6):399-406; discussion
187. Bader G, Fauconnier A, Roger N, Heitz D, Ville Y. [Cystocele repair by vaginal approach with a tension-free transversal polypropylene mesh. Technique and results]. *Gynecol Obstet Fertil.* 2004;32(4):280-4.
188. de Tairac R, Deffieux X, Gervaise A, Chauveaud-Lambling A, Fernandez H. Long-term anatomical and functional assessment of trans-vaginal cystocele repair using a tension-free polypropylene mesh. *Int Urogynecol J Pelvic Floor Dysfunct.* 2006;17(5):483-8.
189. Mouritsen L, Kronschnabl M, Lose G. Long-term results of xenograft reinforcement of vaginal repairs: a case-control study. *Int Urogynecol J Pelvic Floor Dysfunct.* 2007;18 (Suppl 1):S10-1.
190. Handel LN, Frenkl TL, Kim YH. Results of cystocele repair: a comparison of traditional anterior colporrhaphy, polypropylene mesh and porcine dermis. *J Urol.* 2007;178(1):153-6; discussion 6.
191. De Ridder D, Claehout F, Verleyen P, Boulanger S, Deprest J. Porcine dermis xenograft as reinforcement for cystocele stage III repair: a prospective randomized controlled trial. (Abstract). *Neurourol Urodyn.* 2004;23:435-6.
192. Clemons JL, Myers DL, Aguilar VC, Arya LA. Vaginal paravaginal repair with an AlloDerm graft. *Am J Obstet Gynecol.* 2003;189(6):1612-8; discussion 8-9.
193. Novi JM, Mulvihill BH, Arya L. Vaginal paravaginal repair using porcine or human cadaveric dermal implant: a survival analysis. *Int Surg.* 2009;94(1):88-94.
194. Mouritsen L, Kronschnabl M, Lose G. Long-term results of vaginal repairs with and without xenograft reinforcement. *Int Urogynecol J.* 2010;21(4):467-73.
195. Dahlgren E, Kjolhede P, Group R-PS. Long-term outcome of porcine skin graft in surgical treatment of recurrent pelvic organ prolapse. An open randomized controlled multicenter study. *Acta Obstet Gynecol Scand.* 2011;90(12):1393-401.
196. Ramanah R, Ballester M, Chereau E, Rouzier R, Darai E. Effects of pelvic organ prolapse repair on urinary symptoms: A comparative study between the laparoscopic and vaginal approach. *Neurourol Urodyn.* 2012;31(1):126-31.
197. Nieminen K, Hiltunen R, Takala T, Heiskanen E, Merikari M, Niemi K, et al. Outcomes after anterior vaginal wall repair with mesh: a randomized, controlled trial with a 3 year follow-up. *Am J Obstet Gynecol.* 2010;203(3):235 e1-8.
198. Palma P, Riccetto C, Prudente A, Dalphorno F, Delroy C, Castro R, et al. Monoprosthesis for anterior vaginal prolapse and stress urinary incontinence: midterm results of an international multicentre prospective study. *Int Urogynecol J.* 2011;22(12):1535-41.
199. Rane A, Kannan K, Barry C, Balakrishnan S, Lim Y, Corstiaans A. Prospective study of the Perigee system for the management of cystocele--medium-term follow up. *Aust N Z J Obstet Gynaecol.* 2008;48(4):427-32.
200. Rane A, Iyer J, Kannan K, Corstiaans A. Prospective study of the Perigee system for treatment of cystocele - our five-year experience. *Aust N Z J Obstet Gynaecol.* 2011.

201. Gauruder-Burmester A, Koutouzidou P, Rohne J, Gronewold M, Tunn R. Follow-up after polypropylene mesh repair of anterior and posterior compartments in patients with recurrent prolapse. *Int Urogynecol J Pelvic Floor Dysfunct.* 2007;18(9):1059-64.
202. Darai E, Coutant C, Rouzier R, Ballester M, David-Montefiore E, Apfelbaum D. Genital prolapse repair using porcine skin implant and bilateral sacrospinous fixation: midterm functional outcome and quality-of-life assessment. *Urology.* 2009;73(2):245-50.
203. Reid RI, Luo K. Site-specific prolapse surgery. II. Vaginal paravaginal repair augmented with either synthetic mesh or remodelling xenograft. *Int Urogynecol J.* 2011;22(5):601-9.
204. Reid RI, You H, Luo K. Site-specific prolapse surgery. I. Reliability and durability of native tissue paravaginal repair. *Int Urogynecol J.* 2011;22(5):591-9.
205. Benson JT, Lucente V, McClellan E. Vaginal versus abdominal reconstructive surgery for the treatment of pelvic support defects: a prospective randomized study with long-term outcome evaluation. *Am J Obstet Gynecol.* 1996;175(6):1418-21.
206. Maher CF, Qatawneh A, Dwyer PL, Carey MP, Cornish A, Schluter P. Abdominal sacral colpopexy or vaginal sacrospinous colpopexy for vaginal vault prolapse. A prospective randomized trial. *Am J Obstet Gynecol.* 2004;190:20-6.
207. Hosni MM, El-Feky AE, Agur WI, Khater EM. Evaluation of three different surgical approaches in repairing paravaginal support defects: a comparative trial. *Arch Gynecol Obstet.* 2013;288(6):1341-8.
208. Leone Roberti Maggiore U, Ferrero S, Mancuso S, Costantini S. Feasibility and outcome of vaginal paravaginal repair using the Capiro suture-capturing device. *Int Urogynecol J.* 2012;23(3):341-7.
209. Viana R, Colaco J, Vieira A, Goncalves V, Retto H. Cystocele - vaginal approach to repairing paravaginal fascial defects. *Int Urogynecol J Pelvic Floor Dysfunct.* 2006;17(6):621-3.
210. Mallipeddi PK, Steele AC, Kohli N, Karram MM. Anatomic and functional outcome of vaginal paravaginal repair in the correction of anterior vaginal wall prolapse. *Int Urogynecol J Pelvic Floor Dysfunct.* 2001;12(2):83-8.
211. Grody. M H, T., Nyirjesy. P, Kelley. L M, al e. Paraurethral fascial sling urethropexy and vaginal paravaginal defects cystopexy in the correction of urethrovesical prolapse. *Int Urogynecol J Pelvic Floor Dysfunct.* 1995;6:80-5.
212. Shull BL, Benn SJ, Kuehl TJ. Surgical management of prolapse of the anterior vaginal segment: an analysis of support defects, operative morbidity, and anatomic outcome. *Am J Obstet Gynecol.* 1994;171(6):1429-36; discussion 36-9.
213. Bruce RG, El-Galley RE, Galloway NT. Paravaginal defect repair in the treatment of female stress urinary incontinence and cystocele. *Urology.* 1999;54(4):647-51.
214. Bruce RG, El Galley RE, Galloway NT. Paravaginal defect repair in the treatment of female stress urinary incontinence and cystocele. *Urology.* 1999;54(4):647-51.
215. Bai SW, Jeon JD, Chung KA, Kim JY, Kim SK, Park KH. The effectiveness of modified six-corner suspension in patients with paravaginal defect and stress urinary incontinence. *Int Urogynecol J Pelvic Floor Dysfunct.* 2002;13(5):303-7.
216. Demirci F, Ozdemir I, Somunkiran A, Gul OK, Gul B, Doyran GD. Abdominal paravaginal defect repair in the treatment of paravaginal defect and urodynamic stress incontinence. *J Obstet Gynaecol.* 2007;27(6):601-4.
217. Richardson AC, Edmonds PB, Williams NL. Treatment of stress urinary incontinence due to paravaginal fascial defect. *Obstet Gynecol.* 1981;57(3):357-62.
218. Behnia-Willison F, Seman EI, Cook JR, O'Shea RT, Keirse MJ. Laparoscopic paravaginal repair of anterior compartment prolapse. *J Minim Invasive Gynecol.* 2007;14(4):475-80.
219. Kahn MA, Stanton SL. Posterior colporrhaphy: its effects on bowel and sexual function. *Br J Obstet Gynaecol.* 1997;104(1):82-6.
220. Abramov Y, Gandhi S, Goldberg RP, Botros SM, Kwon C, Sand PK. Site-specific rectocele repair compared with standard posterior colporrhaphy. *Obstet Gynecol.* 2005;105(2):314-8.
221. Gandhi S, Kwon C, Goldberg R, Abramov Y, Koduri S, Sand P. Does fascia lata graft decrease recurrent posterior vaginal wall prolapse? Abstract. *Int Urogynecol J Pelvic Floor Dysfunct.* 2003;14:S26.
222. Paraiso MF, Barber MD, Muir TW, Walters MD. Rectocele repair: a randomized trial of three surgical techniques including graft augmentation. *Am J Obstet Gynecol.* 2006;195(6):1762-71.
223. Nieminen K, Hiltunen KM, Laitinen J, Oksala J, Heinonen PK. Transanal or vaginal approach to rectocele repair: a prospective, randomized pilot study. *Dis Colon Rectum.* 2004;47(10):1636-42.
224. Kahn MA, Kumar D, Stanton SL. Posterior colporrhaphy vs transanal repair of the rectocele: an initial follow up of a prospective randomized controlled trial. *Br J Obstet Gynaecol.* 1998;105 (Suppl 17):57.

225. Kahn MA, Stanton SL, Kumar DA. Randomised prospective trial of posterior colporrhaphy vs transanal repair of rectocele: preliminary findings. Abstract. *Neurourol Urodyn*. 1997;82-3.
226. Grimes CL, Tan-Kim J, Whitcomb EL, Lukacz ES, Menefee SA. Long-term outcomes after native tissue vs. biological graft-augmented repair in the posterior compartment. *Int Urogynecol J*. 2012;23(5):597-604.
227. Maher CF, Qatwneh A, Baessler K, Schluter P. Midline rectovaginal fascial plication for repair of rectocele and obstructed defecation. *Int Urogynecol J Pelvic Floor Dysfunct*. 2002;13(1):Abstract 166.
228. Cundiff GW, Weidner AC, Visco AG, Addison WA, Bump RC. An anatomic and functional assessment of the discrete defect rectocele repair. *Am J Obstet Gynecol*. 1998;179(6 Pt 1):1451-6; discussion 6-7.
229. Kenton K, Shott S, Brubaker L. Outcome after rectovaginal fascia reattachment for rectocele repair. *Am J Obstet Gynecol*. 1999;181(6):1360-3.
230. Singh K, Cortes E, Reid WM. Evaluation of the fascial technique for surgical repair of isolated posterior vaginal wall prolapse. *Obstet Gynecol*. 2003;101(2):320-4.
231. Kahn MA, Stanton SL, Kumar D, SD F. Posterior colporrhaphy is superior to the transanal repair for treatment of posterior vaginal wall prolapse. *Neurourol Urodyn*. 1999;18(4):70-1.
232. Mellgren A, Anzen B, Nilsson BY, Johansson C, Dolk A, Gillgren P, et al. Results of rectocele repair. A prospective study. *Dis Colon Rectum*. 1995;38(1):7-13.
233. Sung VW, Rardin CR, Raker CA, Lasala CA, Myers DL. Porcine subintestinal submucosal graft augmentation for rectocele repair: a randomized controlled trial. *Obstet Gynecol*. 2012;119(1):125-33.
234. Gandhi S, Kwon C, Goldberg R, Abramov Y, Koduri S, P. S. Does fascia lata graft decrease recurrent posterior vaginal wall prolapse. *Int Urogynecol J Pelvic Floor Dysfunct*. 2003;Proceeds 28th International Urogynecology Meeting bueno Aires.:Abstract 86.
235. Nieminen K, Hiltunen K, Laitinen J, Oksala J, P. H. Transanal or vaginal approach to rectocele repair; Results of a prospective randomised study. *Neurourol Urodyn*. 2003;22(5):547-8.
236. Altman D, Zetterström J, Mellgren A, Gustafsson C, Anzón B, López A. A three-year prospective assessment of rectocele repair using porcine xenograft. *Obstetrics And Gynecology*. 2006;107(1):59-65.
237. Lim YN, Muller R, Corstiaans A, Hitchins S, Barry C, Rane A. A long-term review of posterior colporrhaphy with Vypro 2 mesh. *Int Urogynecol J Pelvic Floor Dysfunct*. 2007;18(9):1053-7.
238. de Tairac R, Picone O, Chauveaud-Lambling A, Fernandez H. A 2-year anatomical and functional assessment of transvaginal rectocele repair using a polypropylene mesh. *Int Urogynecol J Pelvic Floor Dysfunct*. 2006;17(2):100-5.
239. Lukban JC, Roovers JP, Vandrie DM, Erickson T, Zylstra S, Patel MP, et al. Single-incision apical and posterior mesh repair: 1-year prospective outcomes. *Int Urogynecol J*. 2012;23(10):1413-9.
240. DeLancey JO. Anatomic aspects of vaginal eversion after hysterectomy. *Am J Obstet Gynecol*. 1992;166(6 Pt 1):1717-24; discussion 24-8.
241. Mc CM. Posterior culdeplasty; surgical correction of enterocele during vaginal hysterectomy; a preliminary report. *Obstet Gynecol*. 1957;10(6):595-602.
242. Shull BL, Bachofen C, Coates KW, Kuehl TJ. A transvaginal approach to repair of apical and other associated sites of pelvic organ prolapse with uterosacral ligaments. *Am J Obstet Gynecol*. 2000;183(6):1365-73; discussion 73-4.
243. Kasturi S, Bentley-Taylor M, Woodman PJ, Terry CL, Hale DS. High uterosacral ligament vaginal vault suspension: comparison of absorbable vs. permanent suture for apical fixation. *Int Urogynecol J*. 2012;23(7):941-5.
244. Chung CP, Miskimins R, Kuehl TJ, Yandell PM, Shull BL. Permanent suture used in uterosacral ligament suspension offers better anatomical support than delayed absorbable suture. *Int Urogynecol J*. 2012;23(2):223-7.
245. Barber MD, Maher C. Apical prolapse. *Int Urogynecol J*. 2013;24(11):1815-33.
246. Margulies RU, Rogers MA, Morgan DM. Outcomes of transvaginal uterosacral ligament suspension: systematic review and metaanalysis. *Am J Obstet Gynecol*. 2010;202(2):124-34.
247. Natale F, La Penna C, Padoa A, Agostini M, Panei M, Cervigni M. High levator myorrhaphy versus uterosacral ligament suspension for vaginal vault fixation: a prospective, randomized study. *Int Urogynecol J Pelvic Floor Dysfunct*. 2010;21(5):515-22.
248. Doumouchtsis SK, Khunda A, Jeffery ST, Franco AV, Fynes MM. Long-term outcomes of modified high uterosacral ligament vault suspension (HUSLS) at vaginal hysterectomy. *Int Urogynecol J*. 2011;22(5):577-84.

249. Antovska SV, Dimitrov DG. Vaginosacral colpopexy (VSC)--a new modification of the Mc Call operation using vaginosacral ligaments as autologous sliding grafts in posthysterectomy vault prolapse. *Bratisl Lek Listy*. 2006;107(3):62-72.
250. de Boer TA, Milani AL, Kluivers KB, Withagen MI, Vierhout ME. The effectiveness of surgical correction of uterine prolapse: cervical amputation with uterosacral ligament plication (modified Manchester) versus vaginal hysterectomy with high uterosacral ligament plication. *Int Urogynecol J Pelvic Floor Dysfunct*. 2009;20(11):1313-9.
251. Edenfield AL, Amundsen CL, Weidner AC, Wu JM, George A, Siddiqui NY. Vaginal prolapse recurrence after uterosacral ligament suspension in normal-weight compared with overweight and obese women. *Obstet Gynecol*. 2013;121(3):554-9.
252. Karram M, Goldwasser S, Kleeman S, Steele A, Vassallo B, Walsh P. High uterosacral vaginal vault suspension with fascial reconstruction for vaginal repair of enterocele and vaginal vault prolapse. *Am J Obstet Gynecol*. 2001;185(6):1339-42; discussion 42-3.
253. Montella JM, Morrill MY. Effectiveness of the McCall culdeplasty in maintaining support after vaginal hysterectomy. *Int Urogynecol J Pelvic Floor Dysfunct*. 2005;16(3):226-9.
254. Silva WA, Pauls RN, Segal JL, Rooney CM, Kleeman SD, Karram MM. Uterosacral ligament vault suspension: five-year outcomes. *Obstetrics And Gynecology*. 2006;108(2):255-63.
255. Rardin CR, Erekson EA, Sung VW, Ward RM, Myers DL. Uterosacral colpopexy at the time of vaginal hysterectomy: comparison of laparoscopic and vaginal approaches. *J Reprod Med*. 2009;54(5):273-80.
256. Bedford ND, Seman EI, O'Shea RT, Keirse MJ. Effect of uterine preservation on outcome of laparoscopic uterosacral suspension. *J Minim Invasive Gynecol*. 2013;20(2):172-7.
257. Lin LL, Phelps JY, Liu CY. Laparoscopic vaginal vault suspension using uterosacral ligaments: a review of 133 cases. *J Minim Invasive Gynecol*. 2005;12(3):216-20.
258. Takase-Sanchez MM, Hale DS. Minimally invasive reconstructive pelvic surgery: a literature review of laparoscopic surgery for pelvic organ prolapse. *Curr Obstet Gynecol Rep*. 2013;2:169-77.
259. Unger CA, Walters MD, Ridgeway B, Jelovsek JE, Barber MD, Paraiso MF. Incidence of adverse events after uterosacral colpopexy for uterovaginal and posthysterectomy vault prolapse. *Am J Obstet Gynecol*. 2015;212(5):603 e1-7.
260. Gustilo-Ashby AM, Jelovsek JE, Barber MD, Yoo EH, Paraiso MF, Walters MD. The incidence of ureteral obstruction and the value of intraoperative cystoscopy during vaginal surgery for pelvic organ prolapse. *Am J Obstet Gynecol*. 2006;194(5):1478-85.
261. Flynn MK, Weidner AC, Amundsen CL. Sensory nerve injury after uterosacral ligament suspension. *Am J Obstet Gynecol*. 2006;195(6):1869-72.
262. David-Montefiore E, Barranger E, Dubernard G, Nizard V, Antoine JM, Darai E. Functional results and quality-of-life after bilateral sacrospinous ligament fixation for genital prolapse. *Eur J Obstet Gynecol Reprod Biol*. 2007;132(2):209-13.
263. Morgan DM, Rogers MA, Huebner M, Wei JT, Delancey JO. Heterogeneity in anatomic outcome of sacrospinous ligament fixation for prolapse: a systematic review. *Obstet Gynecol*. 2007;109(6):1424-33.
264. Beer M, Kuhn A. Surgical techniques for vault prolapse: a review of the literature. *Eur J Obstet Gynecol Reprod Biol*. 2005;119(2):144-55.
265. Lopes ED, Lemos NL, Carramao Sda S, Lunardelli JL, Ruano JM, Aoki T, et al. Transvaginal polypropylene mesh versus sacrospinous ligament fixation for the treatment of uterine prolapse: 1-year follow-up of a randomized controlled trial. *Int Urogynecol J Pelvic Floor Dysfunct*. 2010;21(4):389-94.
266. Heinonen PK, Nieminen K. Combined anterior vaginal wall mesh with sacrospinous ligament fixation or with posterior intravaginal slingplasty for uterovaginal or vaginal vault prolapse. *Eur J Obstet Gynecol Reprod Biol*. 2011;157(2):230-3.
267. Halaska M, Maxova K, Sottner O, Svabik K, Mlcoch M, Kolarik D, et al. A multicenter, randomized, prospective, controlled study comparing sacrospinous fixation and transvaginal mesh in the treatment of posthysterectomy vaginal vault prolapse. *Am J Obstet Gynecol*. 2012;207(4):301 e1-7.
268. Aigmueller T, Riss P, Dungal A, Bauer H. Long-term follow-up after vaginal sacrospinous fixation: patient satisfaction, anatomical results and quality of life. *Int Urogynecol J Pelvic Floor Dysfunct*. 2008;19(7):965-9.
269. Cruikshank SH, Muniz M. Outcomes study: A comparison of cure rates in 695 patients undergoing sacrospinous ligament fixation alone and with other site-specific procedures--a 16-year study. *Am J Obstet Gynecol*. 2003;188(6):1509-12; discussion 12-5.

270. Larson KA, Smith T, Berger MB, Abernethy M, Mead S, Fenner DE, et al. Long-term patient satisfaction with michigan four-wall sacrospinous ligament suspension for prolapse. *Obstet Gynecol.* 2013;122(5):967-75.
271. Lo TS, Pue LB, Tan YL, Wu PY. Long-term outcomes of synthetic transobturator nonabsorbable anterior mesh versus anterior colporrhaphy in symptomatic, advanced pelvic organ prolapse surgery. *Int Urogynecol J.* 2014;25(2):257-64.
272. Leone Roberti Maggiore U, Alessandri F, Remorgida V, Venturini PL, Ferrero S. Vaginal sacrospinous colpexy using the Capio suture-capturing device versus traditional technique: feasibility and outcome. *Arch Gynecol Obstet.* 2013;287(2):267-74.
273. Lo TS, Ashok K. Combined anterior trans-obturator mesh and sacrospinous ligament fixation in women with severe prolapse--a case series of 30 months follow-up. *Int Urogynecol J.* 2011;22(3):299-306.
274. Nygaard IE, McCreery R, Brubaker L, Connolly A, Cundiff G, Weber AM, et al. Abdominal sacrocolpopexy: a comprehensive review. *Obstet Gynecol.* 2004;104(4):805-23.
275. Maher CF, Qatawneh AM, Dwyer PL, Carey MP, Cornish A, Schluter PJ. Abdominal sacral colpexy or vaginal sacrospinous colpexy for vaginal vault prolapse: a prospective randomized study. *Am J Obstet Gynecol.* 2004;190(1):20-6.
276. Lo TS, Horng SG, Huang HJ, Lee SJ, Liang CC. Repair of recurrent vaginal vault prolapse using sacrospinous ligament fixation with mesh interposition and reinforcement. *Acta Obstet Gynecol Scand.* 2005;84(10):992-5.
277. Culligan PJ, Blackwell L, Goldsmith LJ, Graham CA, Rogers A, Heit MH. A randomized controlled trial comparing fascia lata and synthetic mesh for sacral colpexy. *Obstet Gynecol.* 2005;106(1):29-37.
278. Maher C, Baessler K, Glazener C, Adams E, Hagen S. Surgical management of pelvic organ prolapse in women. *Cochrane Database Syst Rev.* 2007(3):CD004014.
279. Brubaker L, Cundiff GW, Fine P, Nygaard I, Richter HE, Visco AG, et al. Abdominal sacrocolpopexy with Burch colposuspension to reduce urinary stress incontinence. *N Engl J Med.* 2006;354(15):1557-66.
280. Costantini E, Zucchi A, Giannantoni A, Mearini L, Bini V, Porena M. Must colposuspension be associated with sacropexy to prevent postoperative urinary incontinence? *Eur Urol.* 2007;51(3):788-94.
281. Liu CK, Tsai CP, Chou MM, Shen PS, Chen GD, Hung YC, et al. A comparative study of laparoscopic sacrocolpopexy and total vaginal mesh procedure using lightweight polypropylene meshes for prolapse repair. *Taiwan J Obstet Gynecol.* 2014;53(4):552-8.
282. Chan CM, Liang HH, Go WW, To WW, Mok KM. Laparoscopic sacrocolpopexy for uterine and post-hysterectomy prolapse: anatomical and functional outcomes. *Hong Kong Med J.* 2011;17(4):301-5.
283. de Tayrac R, Sentilhes L. Complications of pelvic organ prolapse surgery and methods of prevention. *Int Urogynecol J.* 2013;24(11):1859-72.
284. Rosati M, Bramante S, Conti F. A review on the role of laparoscopic sacrocervicopexy. *Curr Opin Obstet Gynecol.* 2014;26(4):281-9.
285. Teixeira NF, Serrano P, Ferreira A, Jardim D. Rare delayed complication of laparoscopic sacrocervicopexy with synthetic mesh. *BMJ case reports.* 2014;2014.
286. Moulder JK, Cohen SL, Morse AN, Einarsson JI. Mesh extrusion through the internal cervical os: an unusual complication following laparoscopic sacrocervicopexy. *Female Pelvic Med Reconstr Surg.* 2013;19(5):309-11.
287. Maher CF, Murray CJ, Carey MP, Dwyer PL, Ugoni AM. Iliococcygeus or sacrospinous fixation for vaginal vault prolapse. *Obstet Gynecol.* 2001;98(1):40-4.
288. Shull BL, Capen CV, Riggs MW, Kuehl TJ. Bilateral attachment of the vaginal cuff to iliococcygeus fascia: an effective method of cuff suspension. *Am J Obstet Gynecol.* 1993;168(6 Pt 1):1669-74; discussion 74-7.
289. Meeks GR, Washburne JF, McGehee RP, Wiser WL, editors. Repair of vaginal vault prolapse by suspension of the vagina to iliococcygeus (prespinous) fascia. United States 1994.
290. Frick AC, Walters MD, Larkin KS, Barber MD. Risk of unanticipated abnormal gynecologic pathology at the time of hysterectomy for uterovaginal prolapse. *Am J Obstet Gynecol.* 2010;202(5):507 e1-4.
291. Dietz V, van der Vaart CH, van der Graaf Y, Heintz P, Schraffordt Koops SE. One-year follow-up after sacrospinous hysteropexy and vaginal hysterectomy for uterine descent: a randomized study. *Int Urogynecol J Pelvic Floor Dysfunct.* 2010;21(2):209-16.
292. Dietz V, de Jong J, Huisman M, Schraffordt Koops S, Heintz P, van der Vaart H. The effectiveness of the sacrospinous hysteropexy for the primary treatment of uterovaginal prolapse. *Int Urogynecol J Pelvic Floor Dysfunct.* 2007;18(11):1271-6.

293. van Brummen HJ, van de Pol G, Aalders CI, Heintz AP, van der Vaart CH. Sacrospinous hysteropexy compared to vaginal hysterectomy as primary surgical treatment for a descensus uteri: effects on urinary symptoms. *Int Urogynecol J Pelvic Floor Dysfunct.* 2003;14(5):350-5; discussion 5.
294. Hefni M, El-Toukhy T, Bhaumik J, Katsimanis E. Sacrospinous cervicocolpopexy with uterine conservation for uterovaginal prolapse in elderly women: an evolving concept. *Am J Obstet Gynecol.* 2003;188(3):645-50.
295. Hefni MA, El-Toukhy TA. Long-term outcome of vaginal sacrospinous colpopexy for marked uterovaginal and vault prolapse. *Eur J Obstet Gynecol Reprod Biol.* 2006;127(2):257-63.
296. Maher CF, Cary MP, Slack MC, Murray CJ, Milligan M, Schluter P. Uterine preservation or hysterectomy at sacrospinous colpopexy for uterovaginal prolapse? *Int Urogynecol J Pelvic Floor Dysfunct.* 2001;12(6):381-4; discussion 4-5.
297. Dietz V, Huisman M, de Jong JM, Heintz PM, van der Vaart CH. Functional outcome after sacrospinous hysteropexy for uterine descensus. *Int Urogynecol J Pelvic Floor Dysfunct.* 2008;19(6):747-52.
298. Lin TY, Su TH, Wang YL, Lee MY, Hsieh CH, Wang KG, et al. Risk factors for failure of transvaginal sacrospinous uterine suspension in the treatment of uterovaginal prolapse. *J Formos Med Assoc.* 2005;104(4):249-53.
299. Costantini E, Porena M, Lazzeri M, Mearini L, Bini V, Zucchi A. Changes in female sexual function after pelvic organ prolapse repair: role of hysterectomy. *Int Urogynecol J.* 2013;24(9):1481-7.
300. Krause HG, Goh JT, Sloane K, Higgs P, Carey MP. Laparoscopic sacral suture hysteropexy for uterine prolapse. *Int Urogynecol J Pelvic Floor Dysfunct.* 2006;17(4):378-81.
301. Maher CF, Carey MP, Murray CJ. Laparoscopic suture hysteropexy for uterine prolapse. *Obstet Gynecol.* 2001;97(6):1010-4.
302. Uccella S, Ghezzi F, Bergamini V, Serati M, Cromi A, Franchi M, et al. Laparoscopic uterosacral ligaments plication for the treatment of uterine prolapse. *Arch Gynecol Obstet.* 2007;276(3):225-9.
303. Costantini E, Lazzeri M, Bini V, Del Zingaro M, Zucchi A, Porena M. Pelvic organ prolapse repair with and without prophylactic concomitant Burch colposuspension in continent women: a randomized, controlled trial with 8-year followup. *J Urol.* 2011;185(6):2236-40.
304. Barranger E, Fritel X, Pigne A. Abdominal sacrohysteropexy in young women with uterovaginal prolapse: long-term follow-up. *Am J Obstet Gynecol.* 2003;189(5):1245-50.
305. FitzGerald MP, Richter HE, Siddique S, Thompson P, Zyczynski H. Colpocleisis: a review. *Int Urogynecol J Pelvic Floor Dysfunct.* 2006;17(3):261-71.
306. Hullfish KL, Bovbjerg VE, Steers WD. Colpocleisis for pelvic organ prolapse: patient goals, quality of life, and satisfaction. *Obstet Gynecol.* 2007;110(2 Pt 1):341-5.
307. Vij M, Bombieri L, Dua A, Freeman R. Long-term follow-up after colpocleisis: regret, bowel, and bladder function. *Int Urogynecol J.* 2014;25(6):811-5.
308. Crisp CC, Book NM, Smith AL, Cunkelman JA, Mishan V, Treszezamsky AD, et al. Body image, regret, and satisfaction following colpocleisis. *Am J Obstet Gynecol.* 2013;209(5):473 e1-7.
309. Fitzgerald MP, Richter HE, Bradley CS, Ye W, Visco AC, Cundiff GW, et al. Pelvic support, pelvic symptoms, and patient satisfaction after colpocleisis. *Int Urogynecol J Pelvic Floor Dysfunct.* 2008;19(12):1603-9.
310. von Pechmann WS, Mutone M, Fyffe J, Hale DS. Total colpocleisis with high levator plication for the treatment of advanced pelvic organ prolapse. *Am J Obstet Gynecol.* 2003;189(1):121-6.
311. Wheeler TL, 2nd, Richter HE, Burgio KL, Redden DT, Chen CC, Goode PS, et al. Regret, satisfaction, and symptom improvement: analysis of the impact of partial colpocleisis for the management of severe pelvic organ prolapse. *Am J Obstet Gynecol.* 2005;193(6):2067-70.
312. Collins SA, Jelovsek JE, Chen CC, Gustilo-Ashby AM, Barber MD. De novo rectal prolapse after obliterative and reconstructive vaginal surgery for urogenital prolapse. *Am J Obstet Gynecol.* 2007;197(1):84 e1-3.
313. Borstad E, Abdelnoor M, Staff AC, Kulseng-Hanssen S. Surgical strategies for women with pelvic organ prolapse and urinary stress incontinence. *Int Urogynecol J.* 2010;21(2):179-86.
314. Jelovsek JE, Chagin K, Brubaker L, Rogers RG, Richter HE, Arya L, et al. A model for predicting the risk of de novo stress urinary incontinence in women undergoing pelvic organ prolapse surgery. *Obstet Gynecol.* 2014;123(2 Pt 1):279-87.
315. Kenton K, Fitzgerald MP, Brubaker L. Striated urethral sphincter activity does not alter urethral pressure during filling cystometry. *Am J Obstet Gynecol.* 2005;192(1):55-9.
316. Mueller ER, Kenton K, Mahajan S, FitzGerald MP, Brubaker L. Urodynamic prolapse reduction alters urethral pressure but not filling or pressure flow parameters. *J Urol.* 2007;177(2):600-3.

317. Baessler K, Maher C. Pelvic organ prolapse surgery and bladder function. *Int Urogynecol J.* 2013;24(11):1843-52.
318. Sokol AI, Iglesia CB, Kudish BI, Gutman RE, Shveiky D, Bercik R, et al. One-year objective and functional outcomes of a randomized clinical trial of vaginal mesh for prolapse. *Am J Obstet Gynecol.* 2011.
319. Costantini E, Lazzeri M, Bini V, Del Zingaro M, Zucchi A, Porena M. Pelvic organ prolapse repair with and without prophylactic concomitant Burch colposuspension in continent women: a randomized, controlled trial with 8-year followup. *J Urol.* 2010;185(6):2236-40.
320. Ek M, Altman D, Falconer C, Kulseng-Hanssen S, Tegerstedt G. Effects of anterior trocar guided transvaginal mesh surgery on lower urinary tract symptoms. *Neurourol Urodyn.* 2010;29(8):1419-23.
321. Fayyad AM, North C, Reid FM, Smith AR. Prospective study of anterior transobturator mesh kit (Prolift) for the management of recurrent anterior vaginal wall prolapse. *Int Urogynecol J.* 2010;22(2):157-63.
322. Sentilhes L, Sergent F, Resch B, Verspyck E, Descamps P, Marpeau L. Midterm follow-up of high-grade genital prolapse repair by the trans-obturator and infracoccygeal hammock procedure after hysterectomy. *Eur Urol.* 2007;51(4):1065-72.
323. Takahashi S, Obinata D, Sakuma T, Nagane Y, Sato K, Mochida J, et al. Tension-free vaginal mesh procedure for pelvic organ prolapse: a single-center experience of 310 cases with 1-year follow up. *Int J Urol.* 2010;17(4):353-8.
324. Kuribayashi M, Kitagawa Y, Narimoto K, Kawaguchi S, Konaka H, Namiki M. Postoperative voiding function in patients undergoing tension-free vaginal mesh procedure for pelvic organ prolapse. *Int Urogynecol J.* 2011;22(10):1299-303.
325. Liang CC, Lin YH, Chang YL, Chang SD. Urodynamic and clinical effects of transvaginal mesh repair for severe cystocele with and without urinary incontinence. *Int J Gynaecol Obstet.* 2011;112(3):182-6.
326. Sergent F, Gay-Crosier G, Bisson V, Resch B, Verspyck E, Marpeau L. Ineffectiveness of associating a suburethral tape to a transobturator mesh for cystocele correction on concomitant stress urinary incontinence. *Urology.* 2009;74(4):765-70.
327. Sergent F, Zanati J, Bisson V, Desilles N, Resch B, Marpeau L. Perioperative course and medium-term outcome of the transobturator and infracoccygeal hammock for posthysterectomy vaginal vault prolapse. *Int J Gynaecol Obstet.* 2010;109(2):131-5.
328. Costantini E, Lazzeri M, Bini V, Del Zingaro M, Zucchi A, Porena M. Burch colposuspension does not provide any additional benefit to pelvic organ prolapse repair in patients with urinary incontinence: a randomized surgical trial. *J Urol.* 2008;180(3):1007-12.
329. Trabuco EC, Klingele CJ, BLANDON R, OCCHINO JA, MCGREE ME, WEAVER AL, et al. A randomized comparison of incontinence procedures performed concomitantly with abdominal sacral colpopexy: the Burch versus mid-urethral sling trial. *Int Urogynecol J.* 2014;25(Suppl 1):S1-S2.
330. Schierlitz L, Dwyer P, Rosamilia A, Murray C, Thomas E, Taylor AW. A prospective randomised controlled study comparing vaginal prolapse repair with and without tension free vaginal tape (TVT) in women with severe pelvic organ prolapse and occult stress incontinence (Abstract number 114). *Neurourology and Urodynamics.* 2007;26(5):743-4.
331. Wei J. A midurethral sling prevents incontinence among women undergoing vaginal prolapse repair-the OPUS trial (Abstract). *Neurourol Urodyn.* 2011.
332. Ballard AC, Parker-Autry CY, Markland AD, Varner RE, Huisingh C, Richter HE. Bowel preparation before vaginal prolapse surgery: a randomised controlled trial. *Obstet Gynecol.* 2014;123(2):232-8.
333. Henn EW, Nondabula T, Juul DL. The effect of vaginal infiltration with ornipressin or saline on intra-operative blood loss during vaginal pelvic floor reconstructive surgery: a randomised controlled trial. *Int Urogynecol J.* 2014;23(50):S56-7.
334. Chan RC, Fletcher S, Antosh D, Khavari R, Stewart J, Chen J, et al. Randomised controlled trial of prophylactic ureteral stent placement during uterosacral ligament suspension. *Int Urogynecol J.* 2014;26:S30-1.
335. Zhu L, Sun Z. Could vaginal estrogen application prior to surgery reduce mesh exposure in transvaginal pelvic floor reconstruction with mesh? A 2-year randomized controlled trial. *Int Urogynecol J.* 2014;23(Suppl.):52.
336. Karp DR, Jean-Michel M, Johnston Y, Suci G, Aguilar VC, Davila GW. A randomised clinical trial of the impact of local oestrogen on postoperative tissue quality after vaginal reconstructive surgery. *Female Pelvic Medicine & Reconstructive Surgery.* 2012;18(4):211-5.

337. Guillibert F, Chene G, Fanget C, Huss M, Seffert P, Chauleur C. [Risk factors of mesh exposure after transvaginal repair of genital prolapse]. *Gynecologie, Obstetrique & Fertilité*. 2009;37(6):470-5.
338. Kohli N, Walsh PM, Roat TW, Karram MM. Mesh erosion after abdominal sacrocolpopexy. *Obstet Gynecol*. 1998;92(6):999-1004.
339. Thiagamoorthy G, Khalil A, Cardozo L, Srikrishna S, Leslie G, Robinson D. The value of vaginal packing in pelvic floor surgery: a randomised double-blind study. *Int Urogynecol J*. 2014;25(5):585-91.
340. Foon R, Toozs-Hobson P, Latthe PM. Adjuvant materials in anterior vaginal wall prolapse surgery: a systematic review of effectiveness and complications. *Int Urogynecol J Pelvic Floor Dysfunct*. 2008;19(12):1697-706.
341. Jia X, Glazener C, Mowatt G, Jenkinson D, Fraser C, Bain C, et al. Systematic review of the efficacy and safety of using mesh in surgery for uterine or vaginal vault prolapse. *International Urogynecology Journal*. 2010;21(11):1413-31.
342. Nygaard I, Brubaker L, Zyczynski HM, Cundiff G, Richter H, Gantz M, et al. Long-term outcomes following abdominal sacrocolpopexy for pelvic organ prolapse. *JAMA*. 2013;309(19):2016-24.
343. Sung VW, Rogers RG, Schaffer JI, Balk EM, Uhlig K, Lau J, et al. Graft use in transvaginal pelvic organ prolapse repair: a systematic review. *Obstet Gynecol*. 2008;112(5):1131-42.
344. Abed H, Rahn DD, Lowenstein L, Balk EM, Clemons JL, Rogers RG, et al. Incidence and management of graft erosion, wound granulation, and dyspareunia following vaginal prolapse repair with graft materials: a systematic review. *Int Urogynecol J*. 2011;22(7):789-98.
345. Araco F, Gravante G, Sorge R, Overton J, De Vita D, Primicerio M, et al. The influence of BMI, smoking, and age on vaginal erosions after synthetic mesh repair of pelvic organ prolapses. A multicenter study. *Acta Obstet Gynecol Scand*. 2009;88(7):772-80.
346. Deffieux X, Letouzey V, Savary D, Sentilhes L, Agostini A, Mares P, et al. Prevention of complications related to the use of prosthetic meshes in prolapse surgery: guidelines for clinical practice. *Eur J Obstet Gynecol Reprod Biol*. 2012;165(2):170-80.
347. Araco F, Gravante G, Piccione E. Bladder erosion after 2 years from cystocele repair with type I polypropylene mesh. *Int Urogynecol J Pelvic Floor Dysfunct*. 2009;20(6):731-3.
348. Cundiff GW, Varner E, Visco AG, Zyczynski HM, Nager CW, Norton PA, et al. Risk factors for mesh/suture erosion following sacral colpopexy. *Am J Obstet Gynecol*. 2008;199(6):688 e1-5.
349. Lowman JK, Woodman PJ, Nosti PA, Bump RC, Terry CL, Hale DS. Tobacco use is a risk factor for mesh erosion after abdominal sacral colpoperineopexy. *Am J Obstet Gynecol*. 2008;198(5):561 e1-4.
350. Withagen MI, Vierhout ME, Hendriks JC, Kluivers KB, Milani AL. Risk factors for exposure, pain, and dyspareunia after tension-free vaginal mesh procedure. *Obstet Gynecol*. 2011;118(3):629-36.
351. Abdel-Fattah M, Ramsay I. Retrospective multicentre study of the new minimally invasive mesh repair devices for pelvic organ prolapse. *Bjog*. 2008;115(1):22-30.
352. Feiner B, Maher C. Vaginal mesh contraction: definition, clinical presentation, and management. *Obstet Gynecol*. 2010;115(2 Pt 1):325-30.
353. Moore RD, Beyer RD, Jacoby K, Freedman SJ, McCammon KA, Gambla MT. Prospective multicenter trial assessing type I, polypropylene mesh placed via transobturator route for the treatment of anterior vaginal prolapse with 2-year follow-up. *Int Urogynecol J Pelvic Floor Dysfunct*. 2010;21(5):545-52.
354. Achtari C, Hiscock R, O'Reilly BA, Schierlitz L, Dwyer PL. Risk factors for mesh erosion after transvaginal surgery using polypropylene (Atrium) or composite polypropylene/polyglactin 910 (Vypro II) mesh. *International Urogynecology Journal And Pelvic Floor Dysfunction*. 2005;16(5):389-94.
355. Cervigni M, Natale F, La Penna C, Saltari M, Padoa A, Agostini M. Collagen-coated polypropylene mesh in vaginal prolapse surgery: an observational study. *Eur J Obstet Gynecol Reprod Biol*. 2011;156(2):223-7.
356. Collinet P, Belot F, Debodinance P, Ha Duc E, Lucot J-P, Cosson M. Transvaginal mesh technique for pelvic organ prolapse repair: mesh exposure management and risk factors. *International Urogynecology Journal And Pelvic Floor Dysfunction*. 2006;17(4):315-20.
357. Deffieux X, de Tayrac R, Huel C, Bottero J, Gervaise A, Bonnet K, et al. Vaginal mesh erosion after transvaginal repair of cystocele using Gynemesh or Gynemesh-Soft in 138 women: a comparative study. *Int Urogynecol J Pelvic Floor Dysfunct*. 2006:1-7.
358. Ridgeway B, Walters MD, Paraiso MF, Barber MD, McAchran SE, Goldman HB, et al. Early experience with mesh excision for adverse outcomes after transvaginal mesh placement using prolapse kits. *Am J Obstet Gynecol*. 2008;199(6):703 e1-7.
359. Davila GW, Jijon A. Managing vaginal mesh exposure/erosions. *Curr Opin Obstet Gynecol*. 2012;24(5):343-8.

360. Wu JM, Wells EC, Hundley AF, Connolly A, Williams KS, Visco AG. Mesh erosion in abdominal sacral colpopexy with and without concomitant hysterectomy. *Am J Obstet Gynecol.* 2006;194(5):1418-22.
361. Stepanian AA, Miklos JR, Moore RD, Mattox TF. Risk of mesh extrusion and other mesh-related complications after laparoscopic sacral colpopexy with or without concurrent laparoscopic-assisted vaginal hysterectomy: experience of 402 patients. *J Minim Invasive Gynecol.* 2008;15(2):188-96.
362. Claerhout F, Roovers JP, Lewi P, Verguts J, De Ridder D, Deprest J. Implementation of laparoscopic sacrocolpopexy--a single centre's experience. *Int Urogynecol J Pelvic Floor Dysfunct.* 2009;20(9):1119-25.
363. Bensinger G, Lind L, Lesser M, Guess M, Winkler HA. Abdominal sacral suspensions: analysis of complications using permanent mesh. *Am J Obstet Gynecol.* 2005;193(6):2094-8.
364. Begley JS, Kupferman SP, Kuznetsov DD, Kobashi KC, Govier FE, McGonigle KF, et al. Incidence and management of abdominal sacrocolpopexy mesh erosions. *Am J Obstet Gynecol.* 2005;192(6):1956-62.
365. Price N, Slack A, Jackson SR. Laparoscopic sacrocolpopexy: an observational study of functional and anatomical outcomes. *Int Urogynecol J.* 2011;22(1):77-82.
366. Quiroz LH, Gutman RE, Shippey S, Cundiff GW, Sanses T, Blomquist JL, et al., editors. *Abdominal sacrocolpopexy: anatomic outcomes and complications with Pelvicol, autologous and synthetic graft materials.* United States 2008.
367. Donnez O, Squifflet J, Jadoul P, Donnez J. Complete mesh expulsion as a complication of vaginally assisted laparoscopic cervicosacropepy with subtotal hysterectomy: a case report. *J Minim Invasive Gynecol.* 2009;16(2):212-5.
368. de Tayrac R, Letouzey V. Basic science and clinical aspects of mesh infection in pelvic floor reconstructive surgery. *Int Urogynecol J Pelvic Floor Dysfunct.* 2011 22(7):775-80.
369. Walid MS, Agarwala N, Heaton RL. Laparoscopic removal of infected mesh colposacropepy. *Arch Gynecol Obstet.* 2009;280(1):103-6.
370. Akl MN, Long JB, Giles DL, Cornella JL, Pettit PD, Chen AH, et al. Robotic-assisted sacrocolpopexy: technique and learning curve. *Surg Endosc.* 2009;23(10):2390-4.
371. Lewicky-Gaup C, ., McGuire EJ, Fenner DE. Multiple perineal abscesses and sinus tracts as a complication of vaginal mesh. *Int Urogynecol J Pelvic Floor Dysfunct.* 2009;20(9):1137-9.
372. Chen HW, Guess MK, Connell KA, Bercik RS. Ischiorectal abscess and ischiorectal-vaginal fistula as delayed complications of posterior intravaginal slingplasty: a case report. *J Reprod Med.* 2009;54(10):645-8.
373. Caquant F, Collinet P, Debodinance P, Berrocal J, Garbin O, Rosenthal C, et al. Safety of Trans Vaginal Mesh procedure: retrospective study of 684 patients. *J Obstet Gynaecol Res.* 2008;34(4):449-56.
374. Baessler K, Hewson AD, Tunn R, Schuessler B, Maher CF. Severe mesh complications following intravaginal slingplasty. *Obstet Gynecol.* 2005;106(4):713-6.
375. Sentilhes L, Descamps P, Marpeau L. Graft use in transvaginal pelvic organ prolapse repair: a systematic review. *Obstet Gynecol.* 2009;113(4):952; author reply
376. Guillibert F, Chene G, Fanget C, Huss M, Seffert P, Chauleur C. [Risk factors of mesh exposure after transvaginal repair of genital prolapse]. *Gynecol Obstet Fertil.* 2009;37(6):470-5.
377. Paine M, Harnsberger JR, Whiteside JL. Transrectal mesh erosion remote from sacrocolpopexy: management and comment. *Am J Obstet Gynecol.* 2010;203(2):e11-3.
378. Nicolson A, Adeyemo D. Colovaginal fistula: a rare long-term complication of polypropylene mesh sacrocolpopexy. *J Obstet Gynaecol Res.* 2009;29(5):444-5.
379. Karateke A, Cam C, Ayaz R. Unilateral hydroureteronephrosis after a mesh procedure. *J Minim Invasive Gynecol.* 2010;17(2):232-4.
380. Huffaker RK, Shull BL, Thomas JS. A serious complication following placement of posterior Prolift. *Int Urogynecol J Pelvic Floor Dysfunct.* 2009 20(11):1383-5.
381. Sabbagh R, ., Mandron E, Piussan J, Brychaert PE, Tu le M. Long-term anatomical and functional results of laparoscopic promontofixation for pelvic organ prolapse. *BJU Int.* 2010;106(6):861-6.
382. Popovic I, Debodinance P, Cosson M, Boukerrou M. Prosthetic reinforcements: how to manage bladder injuries? *International Urogynecology Journal And Pelvic Floor Dysfunction.* 2007;18(10):1215-7.
383. Jacquetin B, Fatton B, Rosenthal C, Clave H, Debodinance P, Hinoul P, et al. Total transvaginal mesh (TVM) technique for treatment of pelvic organ prolapse: a 3-year prospective follow-up study. *Int Urogynecol J.* 2010;21(12):1455-62.
384. Rogowski A, Bienkowski P, Tosiak A, Jerzak M, Mierzejewski P, Baranowski W. Mesh retraction correlates with vaginal pain and overactive bladder symptoms after anterior vaginal mesh repair. *Int Urogynecol J.* 2013;24(12):2087-92.

385. Blandon RE, Gebhart JB, Trabuco EC, Klingele CJ. Complications from vaginally placed mesh in pelvic reconstructive surgery. *Int Urogynecol J Pelvic Floor Dysfunct.* 2009.
386. Diwadkar GB, Barber MD, Feiner B, Maher C, Jelovsek JE. Complication and reoperation rates after apical vaginal prolapse surgical repair: a systematic review. *Obstet Gynecol.* 2009;113(2 Pt 1):367-73.
387. Abbott S, Unger CA, Evans JM, Jallad K, Mishra K, Karram MM, et al. Evaluation and management of complications from synthetic mesh after pelvic reconstructive surgery: a multicenter study. *Am J Obstet Gynecol.* 2014;210(2):163 e1-8.
388. Hsiao KC, Latchamsetty K, Govier FE, Kozlowski P, Kobashi KC. Comparison of laparoscopic and abdominal sacrocolpopexy for the treatment of vaginal vault prolapse. *J Endourol.* 2007;21(8):926-30.
389. Salvatores M, Pellegrini P, Botchorishvili R, Canis M, Pouly JL, Mage G, et al. [Laparoscopic promontal fixation: assessment of 100 cases]. *Minerva Ginecol.* 2006;58(5):405-10.
390. Gregory WT, Otto LN, Bergstrom JO, Clark AL. Surgical outcome of abdominal sacrocolpopexy with synthetic mesh versus abdominal sacrocolpopexy with cadaveric fascia lata. *Int Urogynecol J Pelvic Floor Dysfunct.* 2005;16(5):369-74.
391. Govier FE, Kobashi KC, Kozlowski PM, Kuznetsov DD, Begley SJ, McGonigle KF, et al. High complication rate identified in sacrocolpopexy patients attributed to silicone mesh. *Urology.* 2005;65(6):1099-103.