



Wolfgang Boisserée / Werner Schupp

Die Anwendung der digitalen Volumentomografie bei craniomandibulärer Dysfunktion

Eine komplexe funktionell-kieferorthopädisch-prothetische Kasuistik

INDIZES

CMD, DVT, MRT, Funktionsanalyse, Kondylenposition, Positionierungsschiene, COPA (Cranio-mandibuläre orthopädische Positionierungsapparatur), Alignertherapie

ZUSAMMENFASSUNG

Das Kiefergelenk stellt eines der komplexesten Gelenksysteme des menschlichen Körpers dar. Ein entscheidendes Merkmal ist die direkte Wechselbeziehung des Kiefergelenks zur Okklusion. Eine häufige Ursache der craniomandibulären Dysfunktion liegt in der Diskrepanz zwischen einer physiologischen Kondylenposition und der Verzahnung in maximaler Okklusion. In diesen Fällen führt die Okklusion zu passiven Verlagerungen von Gelenkanteilen und verursacht typische intraartikuläre Adaptationsprozesse. Häufig gibt die Funktionsanalyse alleine nicht genügend Auskunft über den Zustand der Gelenke und die Ursache von Schmerzen und Beschwerden. Der vorliegende Artikel stellt an einem Patientenbeispiel die mögliche Kombination des DVT in der Diagnostik und Therapie dar.

Manuskripteingang: 11.10.2020, Annahme: 02.11.2020

Einleitung

An einem klinischen Beispiel werden sowohl die einzelnen diagnostischen Verfahren als auch die initial therapeutischen Maßnahmen bei Vorliegen einer craniomandibulären Dysfunktion (CMD) vorgestellt.

Eine 28-jährige Patientin litt seit vier Jahren an beidseitigen Kiefergelenkschmerzen mit Krepitation und ausstrahlenden Schmerzen zu den Ohren. Außerdem klagte sie über regelmäßige Nackenschmerzen und litt bereits seit sechs Jahren unter Rückenbeschwerden. Von orthopädischer Seite war bereits im Kindesalter eine Skoliose diagnostiziert worden.

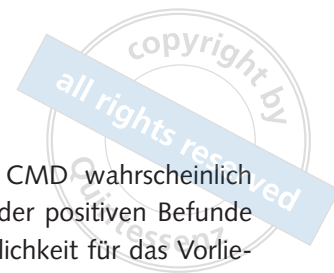In ihrer Jugend war eine festsitzende kieferorthopädische Behandlung alio loco erfolgt. In

diesem Zusammenhang waren der Patientin aus kieferorthopädischen Behandlungsgründen die ersten Prämolaren des Oberkiefers und ein erster Prämolare im rechten Unterkiefer entfernt worden.

Sie stellte sich mit der Frage vor, ob eine CMD Ursache für ihre langjährigen Beschwerden sein könnte.

1. Funktionsdiagnostik

Aufgrund der Komplexität der Kaufunktion ist eine umfassende Diagnostik sehr aufwendig^{1,2}. Deshalb führen wir im ersten Schritt ein funktionelles Kurzscreening durch. Diese zeitsparenden Schnelltests geben einen recht zuverlässigen Hinweis auf das Vorliegen einer Kaufunktionsstörung



Findings	Yes	No
1. Mouth opening asymmetrical	<input type="checkbox"/>	<input type="checkbox"/>
2. Mouth opening limited	<input type="checkbox"/>	<input type="checkbox"/>
3. Traumatic excentric movements	<input type="checkbox"/>	<input type="checkbox"/>
4. TMJ noises, pain	<input type="checkbox"/>	<input type="checkbox"/>
5. Muscle palpation (M. masseter/temporalis) asymmetrically positive finding	<input type="checkbox"/>	<input type="checkbox"/>
Evaluation		
<ul style="list-style-type: none"> • max. 1 pos. finding: health probable • 2 pos. findings: insecure area • 3 or more pos. findings: TMD probable 		
Supplement finding		
	Yes	No
6. Physiological centric position unequal max. intercuspatation "Cotton-Roll-Test" (early contacts, occlusal gliding, enamel chipping, grinding facettes, wedge-shaped defects, tooth mobility, tongue impressions etc.)	<input type="checkbox"/>	<input type="checkbox"/>
Evaluation		
<ul style="list-style-type: none"> • With pos. finding: TMD probable 		

Übersicht Erweiterung des Kurzscreenings nach Ahlers und Jakstat durch den Watterollentest nach Meyer³.

und das Risiko einer CMD. Sofern sich aus dem Kurzscreening kein Verdacht auf eine Funktionsstörung ergibt, erübrigt sich die ausführliche und sehr aufwendige klinische und instrumentelle Funktionsdiagnostik³.

Das funktionelle Kurzscreening

Ein Kurzscreening der Kaufunktion sollte – schon aus forensischen Gründen – grundsätzlich bei jedem Patienten vor einer okklusalen Behandlung durchgeführt werden^{3,4}. Eine solche funktionelle Kurzuntersuchung basiert auf den Vorgaben von Krogh-Poulsen und wurde in Deutschland von Ahlers und Jakstat eingeführt⁵⁻⁷. Das Screening erfolgt in fünf diagnostischen Schritten, deren Ergebnisse nur mit Ja oder Nein zu beantworten sind. Bei einem oder weniger positiven Befunden ist CMD unwahrscheinlich, während bei zwei oder

mehr positiven Befunden CMD wahrscheinlich ist. Mit steigender Anzahl der positiven Befunde steigt auch die Wahrscheinlichkeit für das Vorliegen einer CMD.

Meyer³ hat diese Untersuchung modifiziert und um den sogenannten Watterollentest erweitert, mit dem die physiologische Zentrik überprüft wird (siehe Übersicht). Der Watterollentest deckt eine mögliche Diskrepanz zwischen maximaler habitueller Interkuspidation (IKP) und der Okklusion in physiologischer Unterkieferposition auf. Dazu werden bei normaler Kopfhaltung zwei leicht angefeuchtete Watterollen für ca. zwei Minuten im Bereich der ersten Prämolaren eingelegt. Diese Entkopplung der Okklusion führt in der Regel zu einer reflektorischen Entspannung der Muskulatur. „Nach Entfernen der Watterollen wird der Patient unter leichter Berührung der Kinnschuppe durch den Behandler aufgefordert, ganz entspannt zu schließen bis zum ersten Zahnkontakt. Gibt der Patient an, in allen Quadranten gleichmäßig aufzukommen, liegt eine Übereinstimmung von entspannter Muskulatur und maximaler Okklusion (IKP) vor. Wenn aber der Patient angibt, bei diesem Test zunächst auf einzelne Zähne aufzukommen und erst bei stärkerem Zusammenbiss in seine maximale Okklusion (IKP) zu gleiten, besteht ein Missverhältnis zwischen entspannter Muskulatur und maximaler Interkuspidation, das auf ein erhöhtes Risiko für CMD hinweist“ so Meyer. Gleiches gilt, wenn aufgrund extremer Muskelverspannungen dieser Test nicht durchführbar ist³.

Bei unserer Patientin zeigte der Test gleich vier Ja-Antworten. Insbesondere der Watterollentest war positiv und deutete auf eine Diskrepanz zwischen habitueller (maximaler) Okklusion und der Okklusion in zentrischer Kondylenposition hin.

Weiterführende Diagnostik des Kiefer- und Bewegungsapparates^{2,8}

Bei Anzeichen einer CMD im Kurzscreening-Test ist eine detaillierte Funktionsanalyse, gegebenenfalls einschließlich des muskuloskelettalen Systems

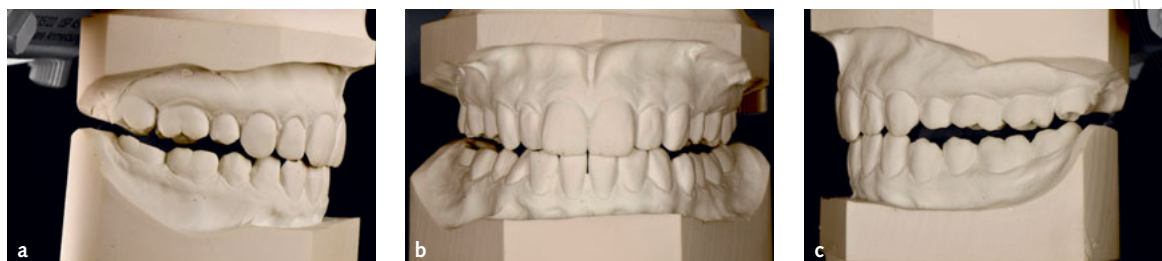
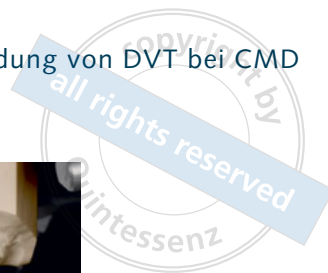
Abb. 1a bis c Die zentrisch montierten Modelle zeigten, dass in physiologischer Kieferrelation lediglich Kontakte in der Front bestehen, während die Seitenzähne eine erhebliche Nonokklusion aufwiesen.

(MSS), erforderlich². Erst anschließend können weitere Maßnahmen an der Okklusion geplant oder durchgeführt werden. Struktur und Ablauf der erweiterten Funktionsuntersuchung sind in Tabelle 1 aufgeführt.

Auf die Untersuchung auf dysfunktionale Zusammenhänge zwischen Okklusion und dem muskuloskelettalen System (MSS) soll hier nicht eingegangen werden.

In einzelnen Fällen ist es notwendig, die Diagnostik durch bildgebende Verfahren, wie DVT- oder MRT-Aufnahmen der Kiefergelenke zu spezifizieren.

Untersuchung des craniomandibulären Systems am Patientenbeispiel

Die Funktionsuntersuchung zeigte einen Zusammenhang zwischen den Beschwerden der Patientin und ihrer Okklusion. Im Vordergrund stand eine beidseitige Kiefergelenkkompression in habitueller Okklusion (IKP), ausgelöst durch einen Frühkontakt an den Frontzähnen in zentrischer

Kieferrelation bei gleichzeitig fehlender Abstützung im Seitenzahnggebiet (Abb. 1a bis c).

Diese Art von okklusaler Abweichung führt bei habituellem Kieferschluss (IKP) zu einer Verlagerung des Unterkiefers über die Funktionsflächen der Frontzähne nach retral, wodurch gleichzeitig die Kondylen der Kiefergelenke in den Fossae glenoidale nach retral und kranial forciert werden (Abb. 2a und b)².

Im Rahmen der erweiterten Funktionsuntersuchung konnten eine beidseitige Druckdolenz der bilaminären Zone und die deutlich retrale palpierbaren Kondylen als diagnostisches Korrelat für eine beidseitige Kiefergelenkkompression erhoben werden. Aufgrund der Kiefergelenkschmerzen und der erheblichen Diskrepanz zwischen habitueller und zentrischer Okklusion wurde aus differenzialdiagnostischen Gründen eine digitale Volumentomografie (DVT) beider Kiefergelenke angefertigt, die die retrale Verlagerung beider Kondylen in maximaler Okklusion bestätigte (Abb. 3 und 4).

Tab. 1 Struktur und Ablauf der erweiterten Funktionsuntersuchung zur Ermittlung okklusaler Ursachen bei vorliegender CMD-Symptomatik.

1. Funktionsspezifische Anamnese
2. Untersuchung des craniomandibulären Systems (CMS) in Bezug auf funktionelle Störungen
Qualität und Quantität der Unterkieferbeweglichkeit
Palpation der Kiefergelenke lateral und intraaurikulär
Identifizierung von Kiefergelenkgeräuschen
Endfeel-Tests
Untersuchung der Muskulatur des CMS und der HWS durch Palpation
Bestimmung der Okklusionskontakte in habitueller statischer Okklusion und in dynamischer Okklusion
3. Bestimmung der Okklusionskontakte in zentrischer/physiologischer Kondylenposition anhand zentrisch im Artikulator montierter Modelle



Abb. 2a und b Der alleinige Frontkontakt in physiologischer Kieferrelation und einer fehlenden posterioren Abstützung bei zentrierten Kondylen (a), führt in maximaler Okklusion zu einer Kiefergelenkkompression (b).

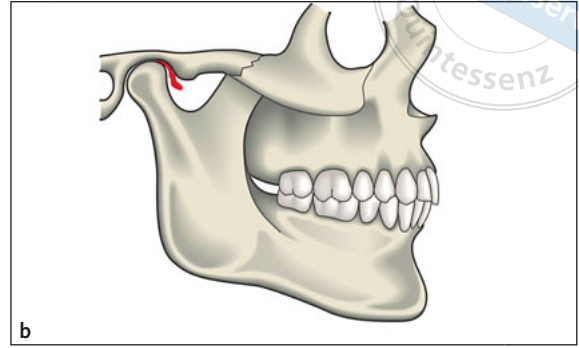
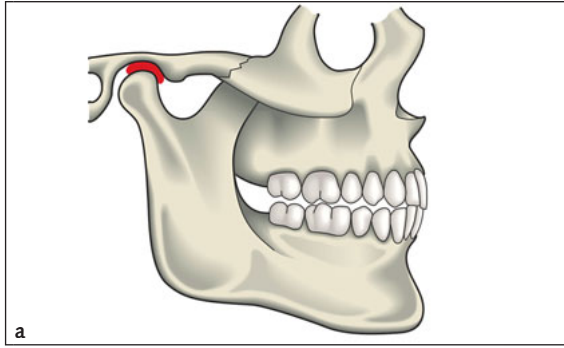


Abb. 3a und b Die DVT-Aufnahmen des rechten und linken Kiefergelenkes bestätigen den Befund der Kiefergelenkkompression.

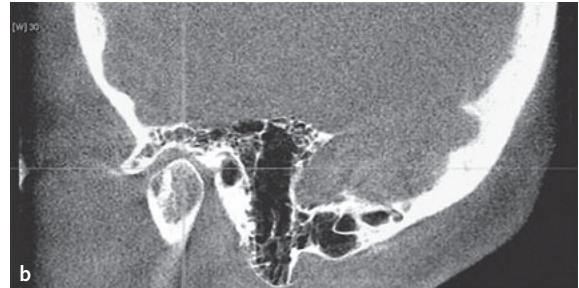
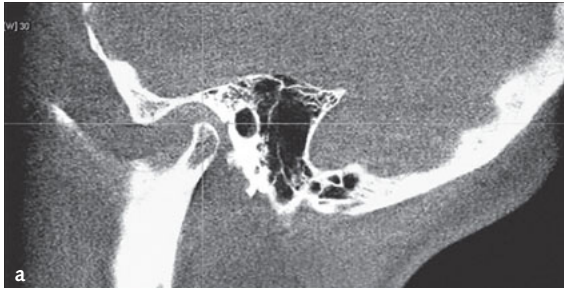



Abb. 4 Zum Vergleich ist eine physiologische Kiefergelenksituation dargestellt. Der Kondylus ist mittig in der Fossa positioniert. Nach anterior und posterior besteht ein Freiraum von 2,8 mm, nach posterior 2,5 mm und nach cranial von 3,7 mm⁹.



Bewegungssystem, insbesondere zur Wirbelsäulenfunktion, aufhebt^{2,11-13}. Entsprechend besteht in dieser Behandlungsphase in der Regel eine enge interdisziplinäre Zusammenarbeit in Diagnostik und Therapie mit Orthopädie und Manueller Medizin¹⁴.

Die Schienen sollten, außer zum Essen und zur Mundhygiene, möglichst kontinuierlich getragen werden. Die Behandlungsdauer liegt durchschnittlich bei sechs Monaten. In der Regel kann in diesem Zeitraum eruiert werden, ob sich ein interdisziplinärer Behandlungserfolg durch die okklusale Therapie einstellt. Ist dies nicht der Fall, sollte die Therapie zeitnah beendet werden.

2. Okklusionsschientherapie

Zeigt die bisherige Untersuchung und Artikulatoranalyse, dass die Okklusion in einem ursächlichen Zusammenhang mit den funktionellen Beschwerden des Patienten steht, bietet es sich an, in einem ersten Schritt der Funktionstherapie eine zeitlich befristete reversible Korrektur der statischen und dynamischen Okklusion durchzuführen¹⁰. Als primäres therapeutisches Mittel ist eine spezielle Okklusionsschiene, die herausnehmbare Cranio-mandibuläre Orthopädische Positionierungs-Apparatur (COPA) dafür prädestiniert, weil sie zusätzlich gezielt absteigende Verkettungen zum

Digitale Herstellung der Positionierungsschiene

Nach patientenindividueller Einstellung der Vertikaldimension am Artikulator werden Ober- und Unterkiefermodell durch Scannen digitalisiert. Anschließend erfolgt anhand eines sogenannten Artikulatorskans die exakte räumliche digitale Zuordnung der virtuellen Modelle in der therapeutischen Kieferrelation zueinander.

Im zweiten Schritt kann das computeranierte Design (CAD) der Okklusionsschiene (hier mithilfe der Zirkonzahn-Technologie, Fa. Zirkon-

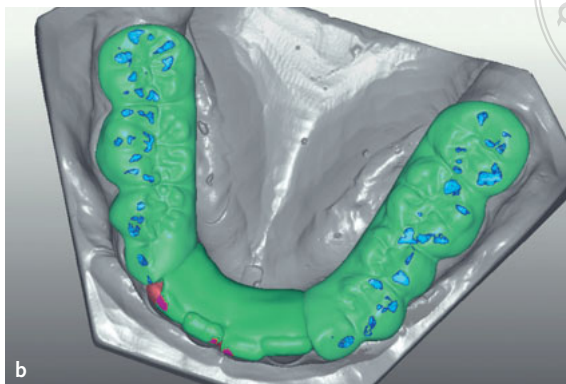
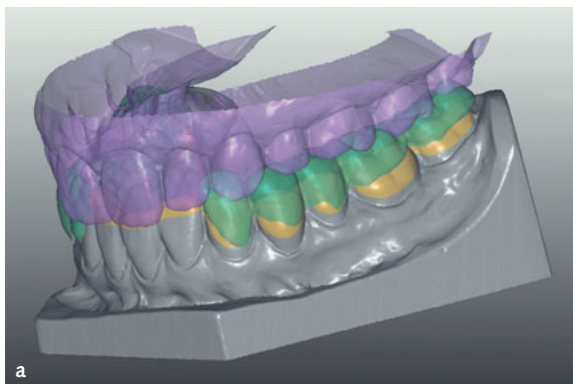


Abb. 5a und b Virtuelle Gestaltung der COPA-Schiene mithilfe der Zirkonzahn-Technologie. Dieser Vorgang wird auch als „Computer Animized Design“ (CAD) bezeichnet.

zahn, Gais, Italien) entworfen werden (Abb. 5a). Für die okklusale Gestaltung bevorzugen wir das biomechanische Konzept von H. M. Polz aus dem Bibliothekenrepertoire des Systems^{15,16} (Abb. 5b).

Im dritten Schritt erfolgt die computeranimierte Fertigung (CAD) der Schiene, in dem das fünfschichtige Frässystem des Zirkonzahn-Systems die designte Schiene aus dem Kunststoffblank herausfräst. Abbildung 6 zeigt die fertiggestellte Schiene nach dem COPA-Konzept.

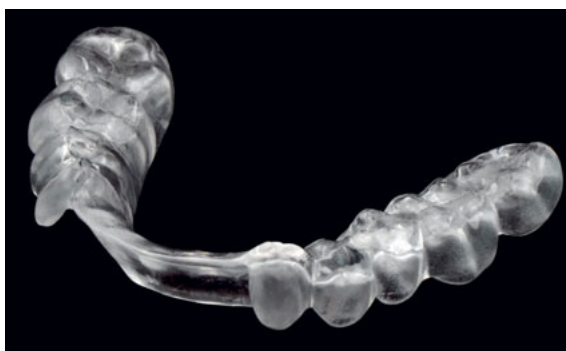

Abb. 6 Das Design der COPA-Schiene.

Bei einer vollbezahnten Situation reichen die Kauflächen jeweils vom Eckzahn bis zum endständigen Zahn. Die Schienen rekonstruieren die Stützzone im Prämolaren- und Molarengebiet und führen damit zu einem möglichst funktionsgerechten Ausgleich der statischen Okklusion. Für die Dynamik reichen die Schienen bis zu den Eckzähnen, die die Führung in Protrusion und Laterotrusion übernehmen, bei gleichzeitiger Disklusion im Seitenzahnggebiet.

Die unteren Inzisivi sind nicht bedeckt. Der Grund hierfür liegt neben den Vorzügen hinsichtlich des Komforts für den Patienten und der damit verbundenen erhöhten Compliance darin, dass

der Unterkiefer sich während der Tragedauer der Okklusionsschiene horizontal frei einstellen kann, ohne dass ein erneuter Frontzahnkontakt entsteht. Da die Schienentherapie auf vier bis sechs Monate beschränkt ist, spielt die Gefahr einer Stellungsveränderung von Frontzähnen eine untergeordnete Rolle. Bei absehbarer längerfristiger Tragedauer sollten die Unterkieferinzisivi nachträglich in die Okklusionsschiene einbezogen werden^{2,17}.

Eingliederung der Positionierungsschiene

Eine COPA-Positionierungsschiene wurde im gleichen Workflow wie oben beschrieben, gefertigt und eingegliedert (Abb. 7a und b). Die physiologi-

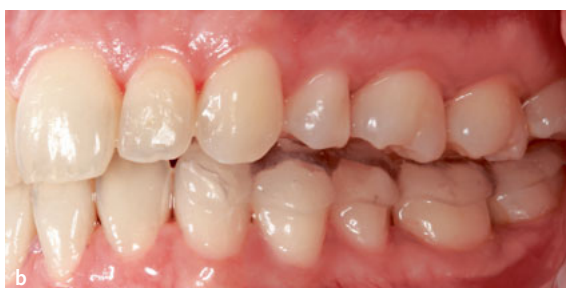
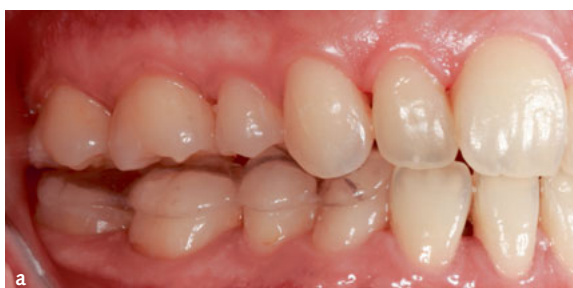
Abb. 7a und b Die eingesetzte Schiene zum physiologischen Ausgleich der Okklusion.



Abb. 8a und b
Physiologisch eingestellte Kondylenpositionen mit eingesetzter COPA.

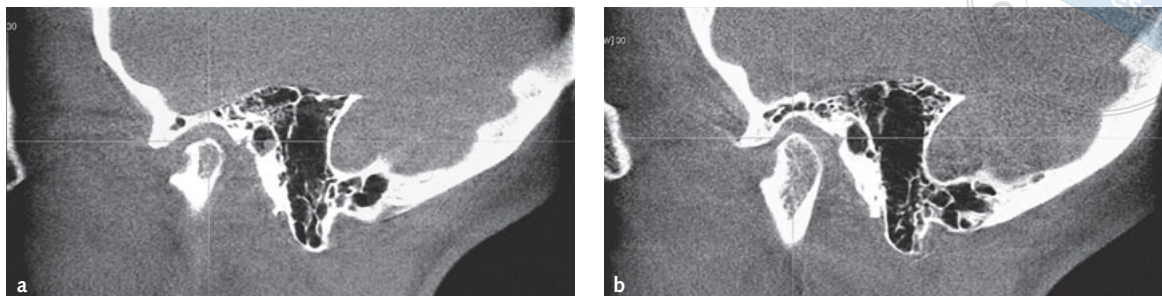
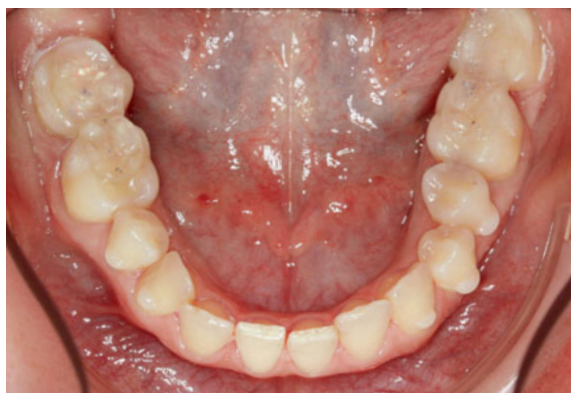

Abb. 9 Für die erste Phase der Invisalign-Behandlung wurden Aufbisse (COPA-Onlays) auf die unteren Molaren gebondet, die aus der herausnehmbaren Okklusionsschiene ausgeschnitten wurden.



noch notwendigen Korrekturen betreffen meist okklusale Defizite, die nicht mehr kieferorthopädisch, sondern nur noch restaurativ rehabilitiert werden können.

3. Kieferorthopädische Therapie^{13,18,19}

sche Abstützung der Kiefergelenke konnte durch eine DVT-Aufnahme bestätigt werden (Abb. 8a und b). Nach etwa drei Monaten war die Patientin nahezu schmerz- und beschwerdefrei, das Okklusionsprotokoll über Wochen unverändert. Die Okklusionsschientherapie konnte erfolgreich abgeschlossen werden, allerdings mit der dringenden Notwendigkeit einer weiterführenden okklusalen Behandlung zum physiologischen Ausgleich der statischen und dynamischen Okklusion sowie zur funktionsgerechten Abstützung der Kiefergelenke.

Interdisziplinärer Workflow zur Minimierung des Behandlungsaufwandes

Eine okklusale Therapie sollte immer mit dem geringstmöglichen Aufwand erfolgen, um die irreversible Reduktion von Zahnhartsubstanz auf das Notwendigste zu reduzieren. Die Lösung liegt häufig in der interdisziplinären Zusammenarbeit zwischen Kieferorthopädie und restaurativer Zahnheilkunde^{2,11,13}. Im interdisziplinären Workflow werden zuerst die Zahnfehlstellungen korrigiert, bis eine weitgehend physiologische statische und dynamische Okklusion erreicht ist. Die dann

Nach erfolgreich abgeschlossener Okklusionsschientherapie war die Patientin nahezu schmerzfrei und das Okklusionspunkteprotokoll blieb über Wochen unverändert. Zur Vermeidung unnötiger Eingriffe in die Zahnhartsubstanz bei einem rein prothetischen Ausgleich der erheblichen posterioren Nonokklusion, wurde die Patientin zur kieferorthopädischen Weiterbehandlung überwiesen. Zielsetzung war, wie oben formuliert, die zunächst orthodontische Therapie der okklusalen Störung.

Um den funktionellen Behandlungserfolg zu sichern, ist es unter allen Umständen notwendig, die mit der Schiene eingestellte und getestete Position, in der die Patientin beschwerdefrei ist, 1:1 über die gesamte kieferorthopädische Therapie hinweg exakt beizubehalten. Dafür werden im ersten Schritt die Molarenkaulflächen aus der COPA-Schiene herausgeschnitten und als COPA-Onlays auf die endständigen Zähne aufgeklebt. So behält der Unterkiefer seine funktionsgerechte Abstützung in der korrekten und schmerzfreien Position (Abb. 9).

Die kieferorthopädische Behandlung erfolgte mit einer Aligner-Therapie in einem volldigitalen Workflow (Fa. Invisalign, San Jose, CA, USA). Im Falle einer Okklusionskorrektur mit funktionstherapeutischem Hintergrund, bietet es sich an, die

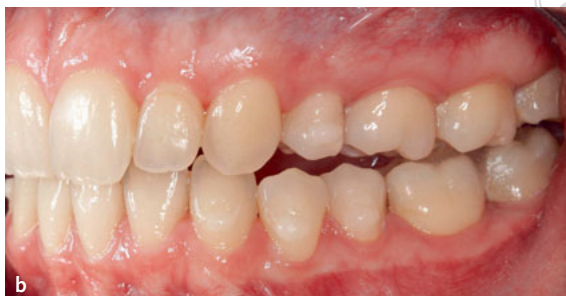
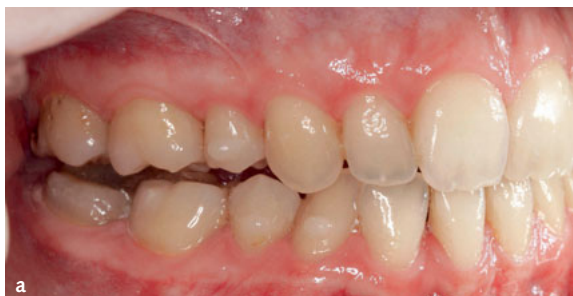
Abb. 10a und b
 Die COPA-Onlays fixieren die schmerzfreie, physiologische Kiefergelenkposition während der ersten Phase der Invisalign-Behandlung. In der ersten Phase werden die Unterkieferprämolaren bis zum vollständigen Antagonistenkontakt extrudiert.

Behandlung in zwei Phasen zu planen und durchzuführen (Tab. 2).

Nachfolgend werden die kieferorthopädischen Behandlungsschritte nach abgeschlossener Funktionstherapie im Einzelnen beschrieben.

Erste Phase

Labor

Aus der COPA-Schiene werden die Kauflächen der unteren ersten Molaren bis zur distalen Randleiste der zweiten oder dritten Molaren ausgeschnitten und auf diese Weise direkt aufklebbare COPA-Onlays hergestellt.

Praxis

- Zum Kleben der COPA-Onlays wird ein dünn fließendes Bondingmaterial verwendet (beispielsweise MaximumCure unfilled, Fa. Reliance Orthodontic Products, Itasca, IL, USA) (Abb. 9).
- Alginat-Abformung für die Herstellung einer Tiefziehschiene im Unterkiefer zur Retention bis zum Einsetzen des ersten Aligners.

- Intraorales Scannen und intraorale Fotos.
- Einsetzen der Retentionsschiene; Tragezeit: nachts.

Erster Online Treatment Plan (Abb. 10 bis 12)

- Korrektur der Zahnfehlstellung in regio 15 bis 25 und 35 bis 45.
- Nicht bewegt werden die oberen und unteren Molaren, da über die gebondeten COPA-Onlays die therapeutische Unterkieferposition gehalten wird.
- Anfordern einer reinen Extrusionsbewegung der Prämolaren im Treatment Plan mit „hard collision“ (ausreichende Kontaktpunkte).
- Attachments auf allen zu extrudierenden Zähnen zur Verankerung der Aligner sowie auf allen weiteren Zähnen, die für die angeforderten Bewegungen Attachments benötigen.

Andere Zahnbewegungen sind ebenfalls zu diesem Zeitpunkt anterior vom zweiten Prämolaren möglich.

Tab. 2 Zweizeitige Struktur der kieferorthopädischen Therapie.

Erste Aligner-Phase	<ul style="list-style-type: none"> • „COPA-Onlays“ verbleiben in situ, um die funktionsgerechte Unterkieferposition zu halten (Abb. 9) • Korrektur der Zahnfehlstellung in regio 15 bis 25 und regio 35 bis 45, vorwiegend Extrusion der Prämolaren in „hard collision“ • Keine Bewegung der Ober- und Unterkiefermolaren (Abb. 10 bis 12)
Zwischenphase	<ul style="list-style-type: none"> • Abnahme der COPA-Onlays auf den Molaren • Erneutes Scannen für die „midcourse correction“ • Interimsschiene für den Unterkiefer zur Retention
Zweite Aligner-Phase	<ul style="list-style-type: none"> • Attachments auf Molaren zur Extrusion • Extrusion der Molaren in „hard collision“ (Abb. 13 und 14) • Feineinstellung der Okklusion mit Front-Eckzahn-Führung (Abb. 15a und b)


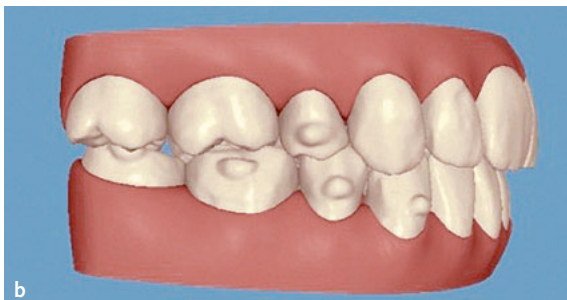
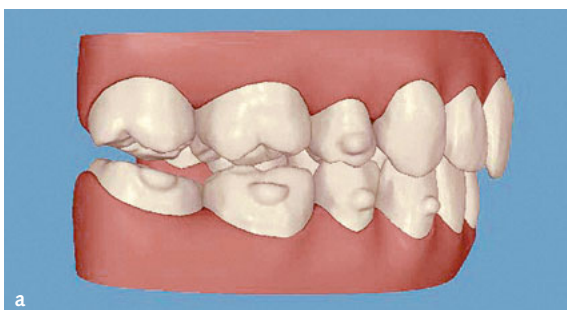


Abb. 11a und b Die virtuelle Behandlungsplanung, der ClinCheck (Fa. Invisalign) zeigt die Abstützung auf den COPA-Onlays und Attachments auf den Prämolaren (a). Das virtuelle Behandlungsende (b) wurde mit einem kompletten Kontakt der Prämolaren eingestellt.

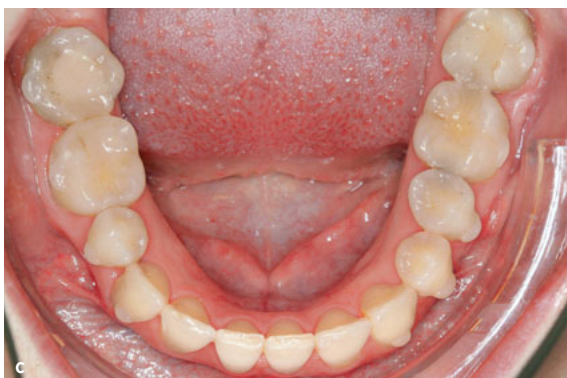
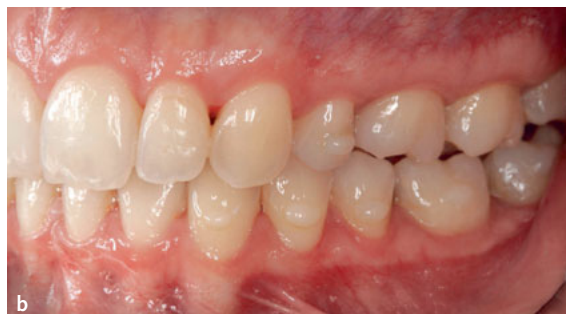
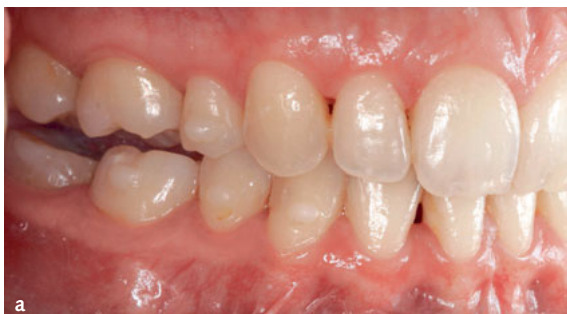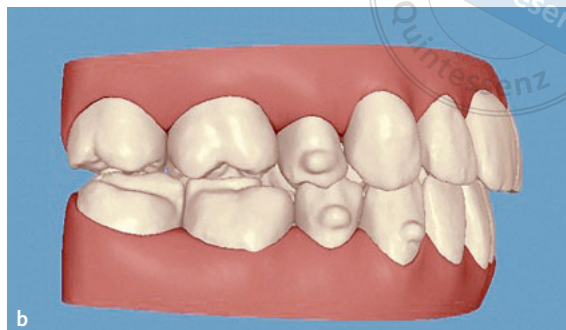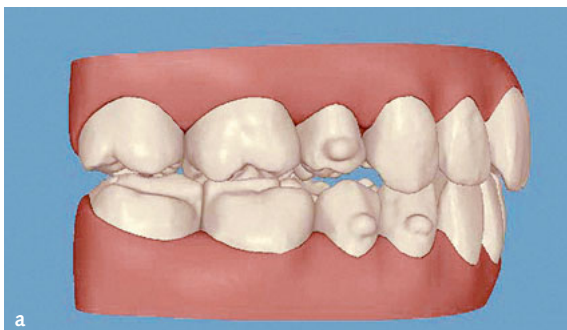Abb. 12a bis c Am Ende der ersten Behandlungsphase sind die Prämolaren in Okklusionskontakt und halten die vertikale Abstützung (a und b), sodass die COPA-Onlays für die zweite Phase entfernt werden können (c).

Abb. 13a und b Zu Beginn der zweiten Phase sind die COPA-Onlays entfernt und Attachments auf den Molaren ergänzt (a). Das virtuelle Behandlungsende (b) zeigt eine physiologische Verzahnung mit vertikaler Abstützung in der physiologischen Zentrik.



Zweite Phase: „midcourse correction“ nach dem Erreichen eines okklusalen Kontakts im Prämolarenbereich

Praxis

- Abnahme der COPA-Onlays auf den Molaren.
- Anfertigung einer Alginat-Abformung für die Herstellung einer Tiefziehschiene im Unterkiefer zur Retention bis zum Einsetzen des ersten Aligners der „midcourse correction“.
- Intraorales Scanning und intraorale Fotos.
- Einsetzen der Biolon-Retentionschiene; Tragezeit: 16 Stunden.

Zweiter Online Treatment Plan (Abb. 13 und 14)

- Attachments auf den Molaren zur Extrusion,
- Extrusion der Molaren in „hard collision“,
- Alle anderen Zahnbewegungen möglich.

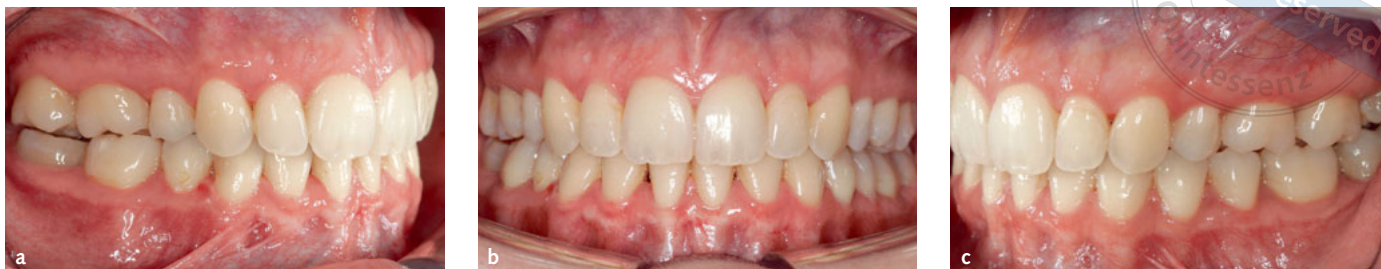
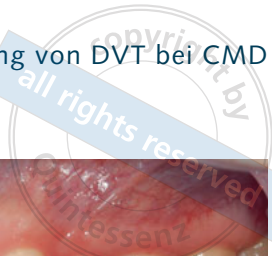
Abb. 14a bis c Die Eckzähne sind am Ende der kieferorthopädischen Behandlung in einer Klasse I und übernehmen in dynamischer Okklusion die Führung.

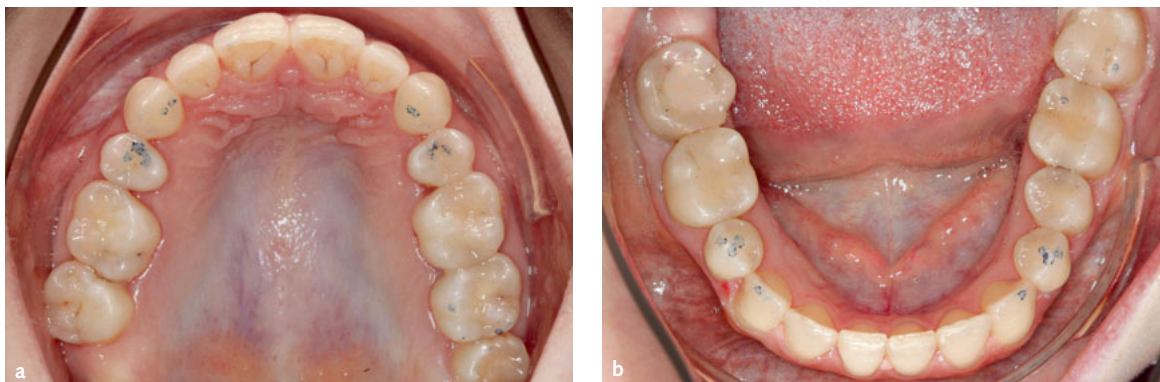


Abb. 15a und b Die Zahnbögen sind bis ins Detail ausgeformt. Die Inzisiven weisen keine Kontaktpunkte auf, die Front ist „Shimstock offen“.

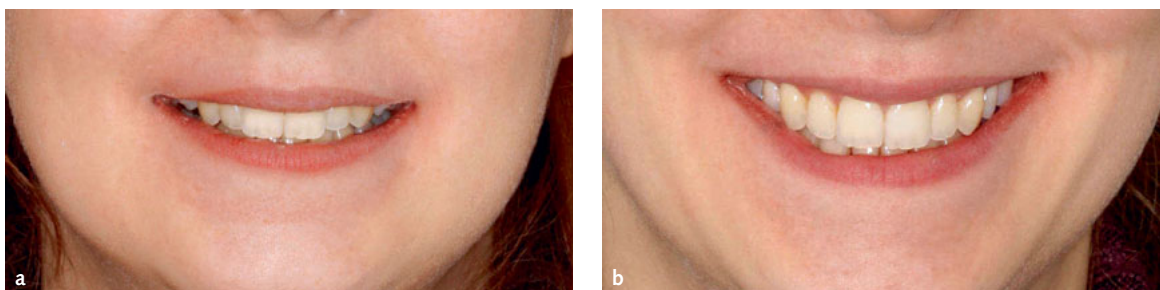


Abb. 16a und b Neben der Funktion ist die Ästhetik ebenfalls verbessert. Auffällig sind vor der Behandlung (a) die schwarzen Lippenkorridore, die nach der kieferorthopädischen Behandlung (b) durch die transversale Nachentwicklung ausgefüllt sind.

Am Ende der Behandlung sind die Prämolaren und Molaren in Kontakt, es besteht Eckzahnführung und die Inzisivi sind in IKP „Shimstock offen“ (Abb. 15a und b). Gleichzeitig konnte durch eine transversale Nachentwicklung des bukkalen Korridors auch die Ästhetik verbessert werden (Abb. 16a und b). Das DVT am Ende der kieferorthopädischen Behandlung zeigt die Position der Kondylen in gleicher Lage, wie sie mit der Okklusionsschiene eingestellt wurden (Abb. 17a und b). Die Abbildungen 18 und 19 zeigen den Vergleich der okklusalen Seitenansichten sowie die DVT-Aufnahmen der Kiefergelenke im Behandlungsverlauf.

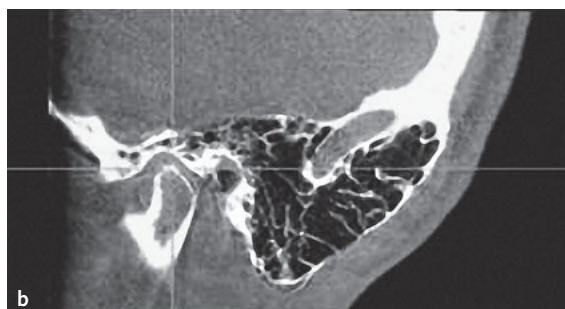
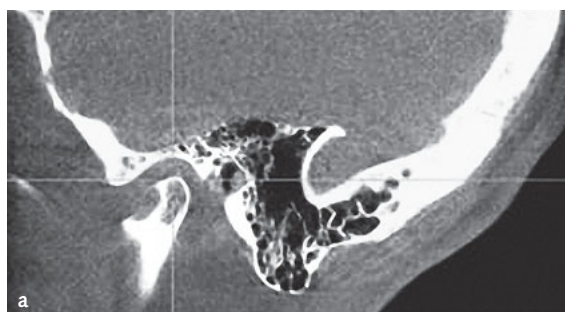


Abb. 17a und b Das DVT des rechten (a) und auch des linken Kiefergelenks (b) nach der kieferorthopädischen Behandlung zeigt eine physiologische Positionierung, wie sie vor der kieferorthopädischen Behandlung mittels der COPA eingestellt wurde.

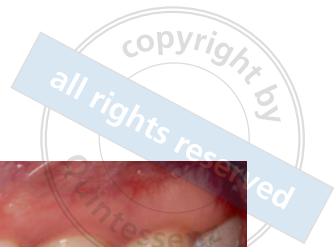

Abb. 18a bis f
Behandlungsverlauf:
Situation vor der
KFO-Behandlung
mit COPA-Onlays
(a und b), Situation
nach der ersten
Phase der Invisalign-
Behandlung (c und
d), Situation nach
der KFO-Behand-
lung (e und f).

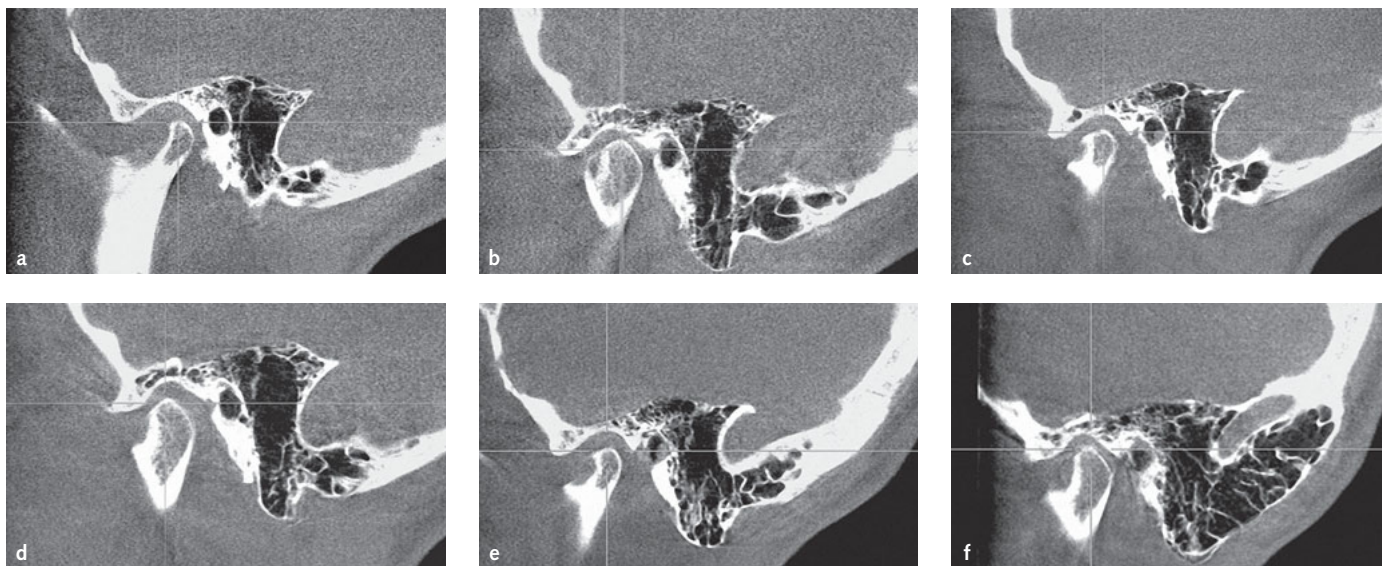
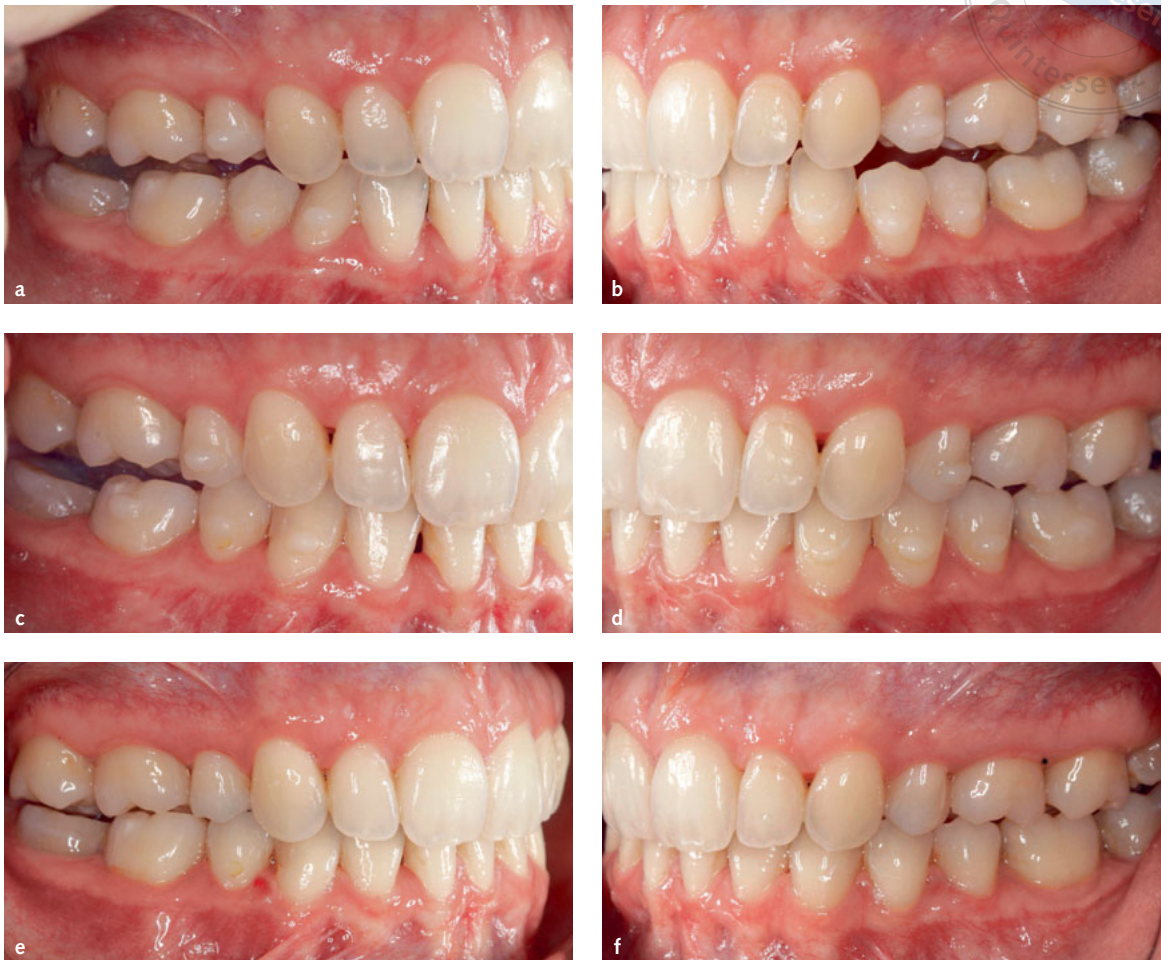

Abb. 19a bis f Vergleich der Kiefergelenk-DVT-Aufnahmen während des Behandlungsverlaufes. DVT des rechten und linken Kiefergelenks vor der Behandlung (a und b), DVT des rechten und linken Kiefergelenks mit der COPA in situ (c und d), DVT des rechten und linken Kiefergelenks nach Abschluss der beschriebenen KFO-Behandlung mit Invisalign-Technik (e und f).

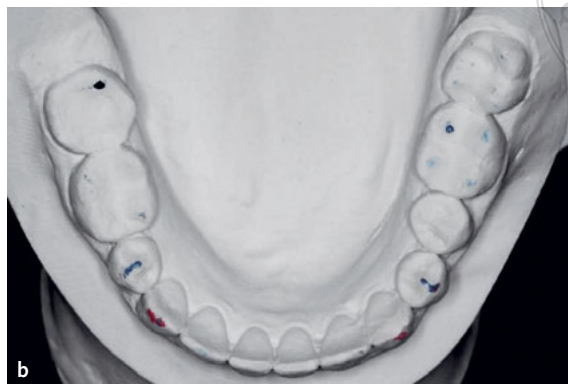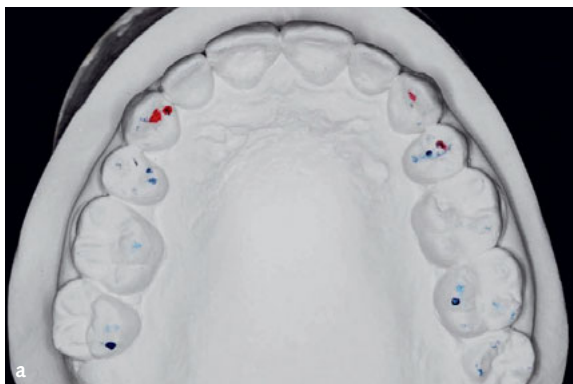


Abb. 20a und b
Die im Mittelwert-artikulator SAM (Fa. SAM Präzisions-technik, Gauting) montierten Modelle zeigen die Kontaktpunktverteilung (blau) und die Führung in dynamischer Okklusion (rot).

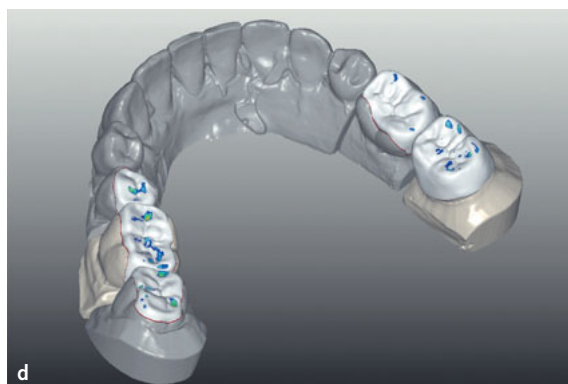
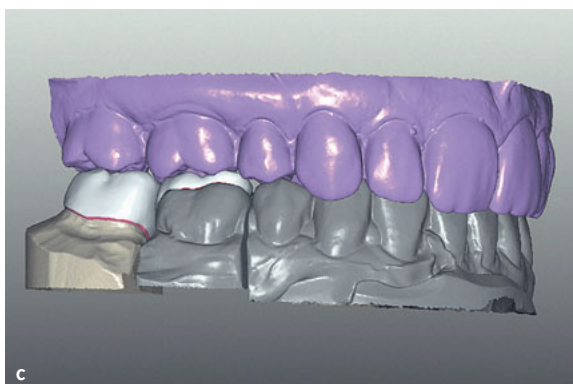
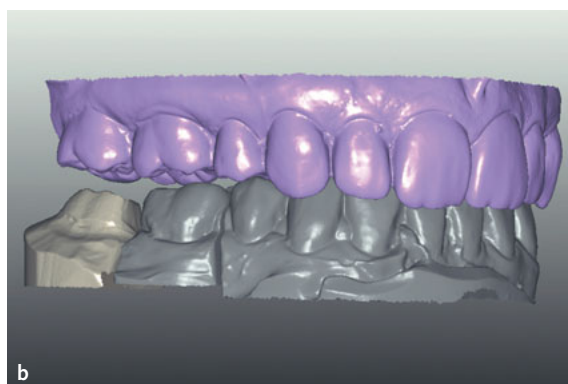
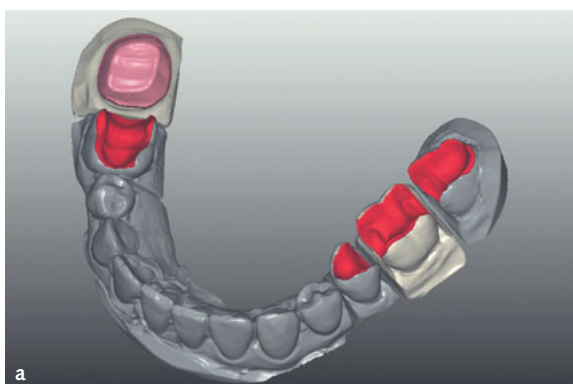


Abb. 21a bis d
Nach Digitalisierung der im Artikulator montierten Modelle: Schritte der digitalen Planung: eingescanntes Unterkieferpräparationsmodell. Die Präparationsgrenzen werden automatisch erfasst (a), dimensionsgenaue Orientierung zum Oberkiefer (b), automatisches Design der Versorgungen (c), Optimierung der Kontaktbeziehungen (d).

4. Prothetische Therapie^{2,11,12,18,19}

Trotz bestmöglicher kieferorthopädischer Vorbehandlung können bestehende Zahnformen mit Abrasionen oder schlechten Versorgungen sowie ungünstige antagonistische Beziehungen zu der Notwendigkeit führen, durch restaurative Maßnahmen eine abschließende ideale Verzahnung aller Seitenzähne zu erreichen (Abb. 20a und b).

Aufgrund der idealen kieferorthopädischen Vorbehandlung beschränkten sich die abschließenden notwendigen restaurativen Maßnahmen

bei diesem Patientenbeispiel auf das Notwendigste. So wurde geplant, die Zähne 46, 35, 36 und 37 unter Austausch der vorhandenen, nicht mehr randdichten Kompositfüllungen mit IPS e.max (Fa. Ivoclar Vivadent, Ellwangen/Jagst) Teilkronen und den endodontisch behandelten Zahn 47 mit einer Krone aus dem gleichen Material zu versorgen (Abb. 21 und 22).

Analog zum kieferorthopädischen Vorgehen wird die therapeutische Unterkieferlage, das heißt, die Position, in der der Patient beschwerdefrei ist, 1 : 1 in die definitive Versorgung überführt.

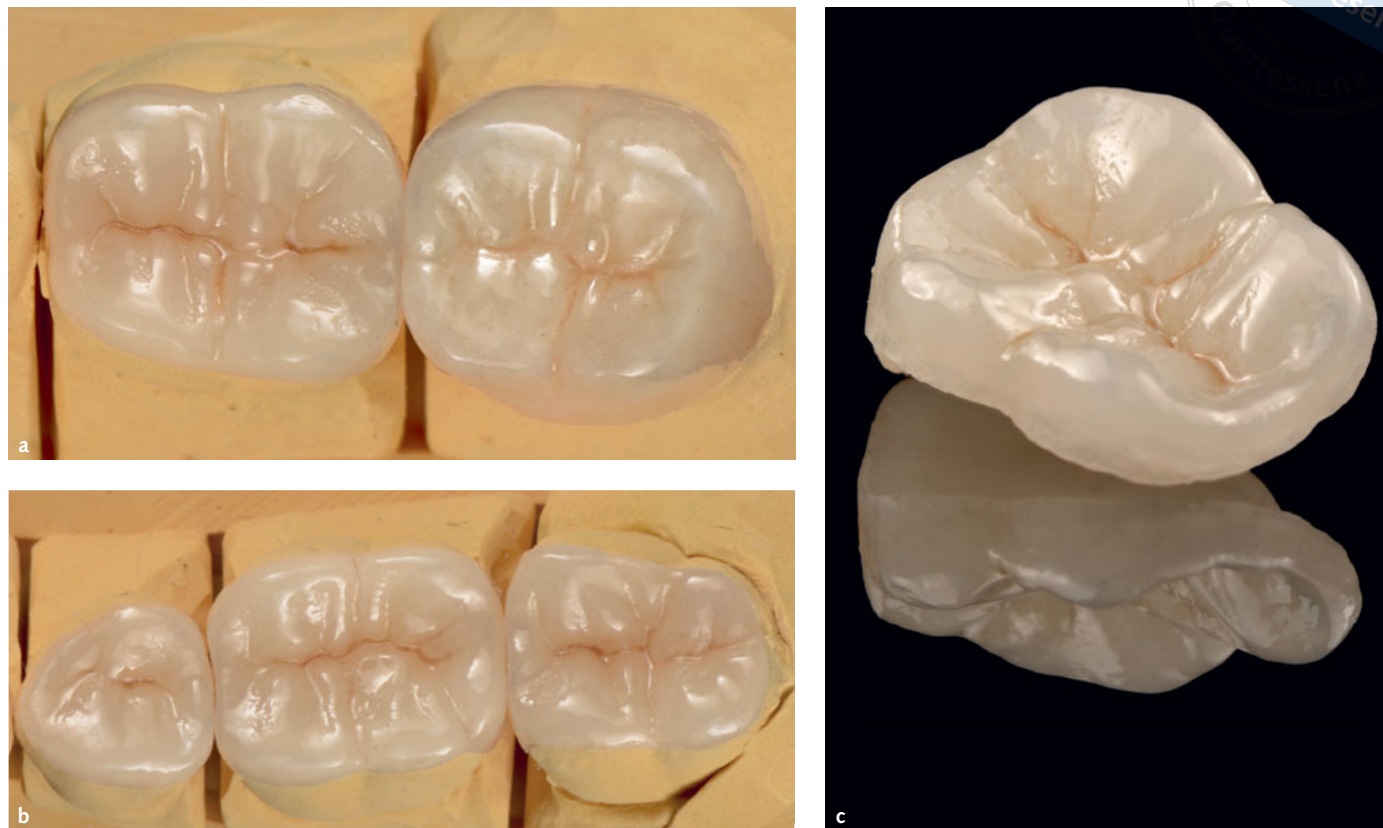


Abb. 22a bis c Die fertig aufgespasten Versorgung aus IPS e.max (Fa. Ivoclar Vivadent).

Dafür ist es meist notwendig, vor den restaurativen Maßnahmen eine erneute zentrische Artikulormontage durchzuführen und die Okklusion gegebenenfalls mit COPA-Onlays nochmals zu idealisieren, um damit das zukünftige Ergebnis der restaurativen Maßnahmen vorwegzunehmen. Der Patient kann auf diese Weise seine finale Okklusion nochmal eingehend testen, bevor die prothetischen Maßnahmen starten. Ebenso sind aufseiten des Zahnarztes noch Korrekturen an der therapeutischen Okklusion möglich.

Bei den anschließenden restaurativen Maßnahmen sollte bei Patienten mit langer Dysfunktionshistorie auf einen rein digitalen Workflow verzichtet werden. Hier ist es notwendig, dass über montierte Modelle eine Kontrolle aller digitalen Fertigungsschritte gewährleistet ist.

Die Abbildungen 23a bis f zeigen den Behandlungsabschluss mit adhäsiv eingeglied-

ten Rekonstruktionen. Zur Retention der Zähne nach der kieferorthopädischen Therapie werden abwechselnd im Oberkiefer oder im Unterkiefer dünne adjustierte nächtliche Schienen getragen.

Schlussfolgerungen

Erste klinische Erfahrungen und Untersuchungsergebnisse zeigen neue Möglichkeiten der dreidimensionalen Bildgebung auf. Unter der Prämisse einer strengen rechtfertigenden Indikation und unter Abwägung alternativer Methoden kann die Anfertigung einer digitalen Volumtomografie auch in die Diagnostik und bei sorgfältiger Evaluierung sogar in die Verlaufskontrolle bei Vorliegen craniomandibulärer Dysfunktionen einbezogen werden.

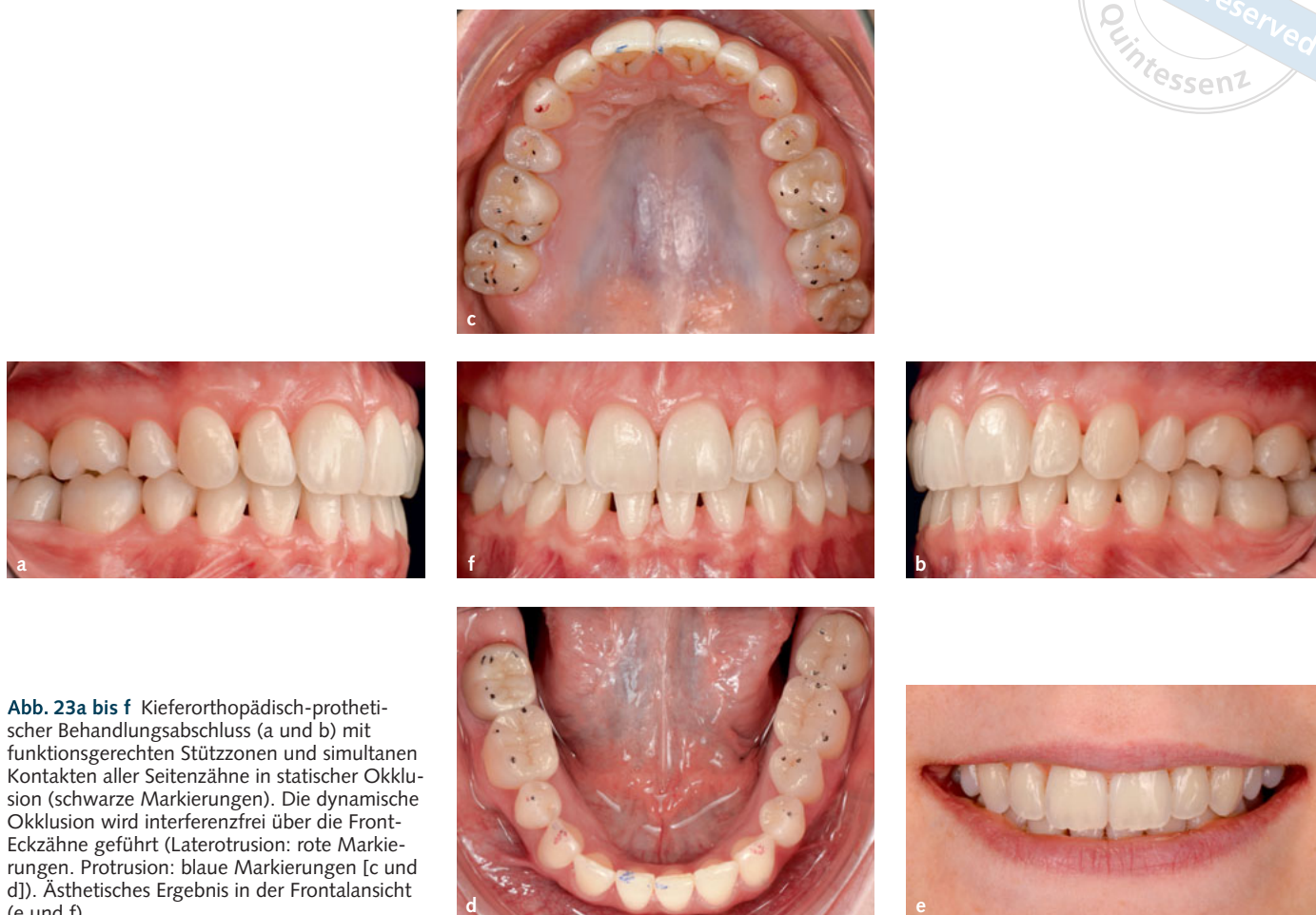
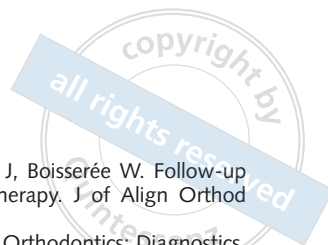
Abb. 23a bis f Kieferorthopädisch-prothetischer Behandlungsabschluss (a und b) mit funktionsgerechten Stützzonen und simultanen Kontakten aller Seitenzähne in statischer Okklusion (schwarze Markierungen). Die dynamische Okklusion wird interferenzfrei über die Front-Eckzähne geführt (Laterotrusion: rote Markierungen. Protrusion: blaue Markierungen [c und d]). Ästhetisches Ergebnis in der Frontalansicht (e und f).

Literatur

1. Meyer G, Motsch A. Von der Artikulationslehre zur Funktionsdiagnostik. In: Akademie Praxis und Wissenschaft in der DGZMK (Hrsg.). Das funktionsgestörte Kauorgan. Eine Herausforderung an das gesamte Fach. München: Hanser, 1987.
2. Boisserée W, Schupp W. Kraniomandibuläres und muskuloskelettales System. Berlin: Quintessenz, 2012.
3. Meyer G. Short clinical screening procedure for initial diagnosis of temporomandibular disorders. J Align Orthod 2018;2:91–98.
4. Troeltzsch M, Troeltzsch M, Cronin RJ, Brodine AH, Frankenberger R, Messlinger K. Prevalence and association of headaches, temporomandibular joint disorders, and occlusal interferences. J Prosthet Dent 2011;105:410–417.
5. Ahlers MO, Jakstat HA. Indikationsstellung per Screening: CMD-Kurzbefund. In: Ahlers MO, Jakstat HA (Hrsg.). Klinische Funktionsanalyse. Interdisziplinäres Vorgehen mit optimierten Befundbögen. 3. Aufl. Hamburg: dentaConcept, 2007:145–158.
6. Ahlers MO, Jakstat HA. CMD-Screening mit dem „CMD-Kurzbefund“. ZWR 2015;124:102–106.
7. Maghsudi M. Untersuchung zur Validität und diagnostischen Aussagekraft der „kleinen Funktionsanalyse“ nach Krogh-Poulson als Screening-Test für kraniomandibuläre Dysfunktionen. Dissertation Universität Hamburg, 2000.
8. Schupp W, Funke J, Boisserée W. Continuing diagnostics and therapy of the temporomandibular and musculoskeletal system (TMS/MSS). J Align Orthod 2018;2:267–281.
9. Dziejzina G. Vermessung und vergleichende Untersuchung der Gelenkspaltbreite von physiologischen und pathologischen Kiefergelenken mittels digitaler Volumetomografie. Diplomarbeit, Med Universität Innsbruck, 2011.
10. Ahlers MO, Freesmeyer WB, Fussnegger M et al. Zur Therapie der Erkrankungen des kraniomandibulären Systems. Gemeinsame Wissenschaftliche Stellungnahme der Deutschen Gesellschaft für Funktionsdiagnostik und Therapie (DGFD) in der DGZMK, der Deutschen Gesellschaft für Prothetische Zahnheilkunde und Biomaterialien (DG Pro), der Deutschen Gesellschaft für Mund-, Kiefer- und Gesichtschirurgie (DGMMKG), der Arbeitsgemeinschaft für Kieferchirurgie (AGKi) und der Deutschen Gesellschaft für Kieferorthopädie (DGKFO) und der Deutschen Gesellschaft für Zahn-, Mund- und Kieferheilkunde (DGZMK), DZZ 2005;60:539–542.
11. Boisserée W. Zahnärztlich prothetische Maßnahmen nach Therapie einer kraniomandibulären Dysfunktion. Man Med 2003;41:386–392.
12. Boisserée W, Schupp W. Zweiphasiges Konzept zum Okklusionsausgleich durch Unterkiefer-Okklusionsschienen. J CranioMand Func 2012;4:79–94.



13. Schupp W, Boisserée W, Tabancis M, Funke J. Initial therapy of occlusion. *J Align Orthod* 2019;3:31–41.
14. Schupp W, Boisserée W, Haubrich J, Läkamp M, Schuppan K. Interdisziplinäre Behandlung von Patienten mit kraniomandibulärer Dysfunktion. *Man Med* 2008;46:393–400.
15. Boisserée W, Schupp W, Läkamp M. Das biomechanische Okklusionskonzept nach H. M. Polz in der interdisziplinären Funktionstherapie. *Quintessenz Zahntechnik* 2010;36:2–15.
16. Schulz D. Der Natur auf der Spur. Das biomechanische Aufwachskonzept und seine Anwendung. In: Suckert R (Hrsg.). *Okklusionskonzepte*. München: Neuer Merkur 1999:53–86.
17. Gelb H (ed). *New Concepts in Craniomandibular and Chronic Pain Management*. St. Louis, Barcelona: Mosby-Wolfe, 1994.
18. Schupp W, Funke J, Haubrich J, Boisserée W. Follow-up treatment after initial splint therapy. *J of Align Orthod* 2019;3:147–164.
19. Schupp W, Haubrich J. *Aligner Orthodontics: Diagnostics, Biomechanics, Planning, and Treatment*. Berlin: Quintessence Publishing, 2016.
20. Cozzani G, Guiducci A, Mirengi S. Kieferorthopädische Maßnahmen bei Kiefergelenkerkrankungen. *Informationen aus Orthodontie & Kieferorthopädie* 2003;35:129–139.
21. Crismani A, Čelar A, Bantleon H.-P. Chairside-Methoden zur Herstellung okklusaler Minisplints in der Therapie kraniomandibulärer Dysfunktionen. *Informationen aus Orthodontie & Kieferorthopädie* 2004;36:31–35.
22. Krieger E, Seiferth J, Saric I, Jung BA, Wehrbein H. Accuracy of invisalign treatments in the anterior tooth region. First results. *J Orofac Orthop* 2011;72:141–149.

The application of digital volume tomography in craniomandibular dysfunction: A complex functional-orthodontic-prosthetic treatment case

KEY WORDS

CMD, DVT, MRI, MRT, functional analysis, condyle position, positioning splint, COPA (craniomandibular orthopedic positioning device), aligner therapy

ABSTRACT

The temporomandibular joint is one of the most complex joint systems in the human body. A decisive feature is the direct correlation between the temporomandibular joint and occlusion. A common cause of craniomandibular dysfunction (CMD) is the discrepancy between a physiologic condylar position and the interlocking in maximum occlusion. In these cases, occlusion leads to passive displacement of parts of the joint and causes typical intra-articular adaptation processes. Often, the functional analysis alone does not provide sufficient information about the condition of the joints and the cause of pain and discomfort.

This article presents the possible combination of digital volume tomography in diagnostics and therapy using a patient example.



Wolfgang Boisserée

Dr. med. dent.
Heidelweg 4
50999 Köln

Werner Schupp

Dr. med. dent.
Fachpraxis für Kieferorthopädie
Hauptstr. 50
50996 Köln (Rodenkirchen)

Wolfgang Boisserée

Korrespondenzadresse:

Dr. med. dent. Wolfgang Boisserée, E-Mail: mail@dr-boisseree.de