

Die Dirofilariose des Menschen – Epidemiologie und Nosologie einer gar nicht so seltenen Parasitose in Österreich (Nematoda, Spirurida, Onchocercidae)¹

H. AUER

Abstract: Human dirofilariosis – epidemiology and nosology of a not too rare parasitosis in Austria (Nematoda, Spirurida, Onchocercidae). — Human dirofilariosis are mainly induced by two species, *Dirofilaria (Nochtiella) repens* RAILLIET & HENRY 1911, the causing organism of (sub)cutaneous dirofilariosis, and *Dirofilaria (D.) immitis* RAILLIET & HENRY 1911, the causative organism of pulmonal dirofilariosis. Although both *Dirofilaria* species do not occur in Austria autochthonously, 12 cases of (sub)cutaneous dirofilariosis have been diagnosed (by histological-parasitological methods) in Austria between 1981 and 2000. In addition, 19 human cases of suspected *D. repens* and three human cases of suspected *D. immitis* infestations have been registered during the last years; the suspicion is based on clinical, anamnestic and parasitological-serological data. The present paper tries to give a synoptic overview on the biology, prevalence and geographic distribution of the parasites, on the clinical spectrum as well as on the diagnostic, therapeutic and prophylactic features of human dirofilariosis.

Key words: *Dirofilaria repens*, *D. immitis*, (sub)cutaneous dirofilariosis, pulmonal dirofilariosis.

1. Einleitung

Unter dem Terminus „Dirofilariosen“ werden jene Wurmkrankheiten (Helminthozoonosen) zusammengefasst, die durch Nematodenspezies des Genus *Dirofilaria* hervorgerufen und durch Stechmücken (Culicidae) von Haus- und Wildkarnivoren auf den Menschen übertragen werden. Beim Menschen wurden bis heute insgesamt fünf *Dirofilaria*-Arten als Erreger von zwei Krankheitsbildern, der (sub)kutanen Dirofilariose und der pulmonalen Dirofilariose, beschrieben (Tab. 1). Die (sub)kutane Dirofilariose wird vor allem durch *D. repens* RAILLIET & HENRY 1911 hervorgerufen, *D. immitis* RAILLIET & HENRY 1911 stellt den wichtigsten Erreger der pulmonalen Krankheitsform dar; diesen beiden Erregern sind die folgenden Ausführungen gewidmet.

2. Historisches

Die Spezies *Dirofilaria immitis* ist der Menschheit bereits seit dem 17. Jahrhundert als Erreger der „Herzwurm-Krankheit“ bekannt; sie wurde von Francesco BIRAGO im Jahre 1626 als Hundeparasit entdeckt (GENCHI et al. 2001) und im Jahre 1856 von LEIDY als *Filaria immitis* beschrieben. 1887 beobachtete DE MAGALHAES erstmals einen „Wurm“ im Herzen einer männlichen Leiche. Schließlich etablierten RAILLIET & HENRY im Jahre 1911

das Genus *Dirofilaria* und ordneten sowohl *D. immitis* als auch *D. repens* dieser Gattung zu. 30 Jahre später wiesen FAUST et al. (1941) in der Vena cava inferior einer weiblichen Leiche in New Orleans einen 12 cm langen Wurm nach, den sie als *Dirofilaria lousianensis* bezeichneten. FAUST (1957) vermutete indes, dass *D. lousianensis* und *D. immitis* dieselbe Spezies darstellten. Die erste Beschreibung einer pulmonalen Dirofilariose erfolgte im Jahre 1954 durch MOORE (1954), der den Nematoden allerdings dem Genus *Ascaris* zuschrieb; BEAVER & ORIHIEL (1965) reklassifizierten den Parasiten jedoch als *D. immitis*. Die erste wirkliche Beschreibung einer pulmonalen Dirofilariose durch *D. immitis* erfolgte erst im Jahre 1961 (DASHIEL 1961).

Der (vermutlich) erste Fall eines *D. repens*-Befalls des Menschen wurde im Jahre 1885 von ADDARIO (1885) beobachtet und publiziert; der Erreger wurde als *Filaria conjunctivae* beschrieben. Im Jahre 1911 wurde *D. repens* von RAILLIET & HENRY (1911) dem Genus *Dirofilaria* zugeordnet. Sechs Jahre später veröffentlichte SKRJABIN (1917) eine Kasuistik über einen *Loa extraocularis*-Befall eines Menschen; diesen Fall ordneten SKRJABIN & SCHIKHOBALOVA (1948) jedoch 37 Jahre später *D. repens* zu, ebenso wie einen im Jahre 1930 von SKRJABIN et al.

¹ Herrn Univ.-Prof. Dr. Horst ASPÖCK zum 65. Geburtstag herzlichst gewidmet!

(1930) beobachteten zweiten Fall. Die erste histologische Identifikation einer *D. repens*-Infestation eines Menschen in Italien gelang PAMPIGLIONE et al. (1982); der erste *D. repens*-Nachweis auf der Basis elektrophoretischer Analysen erfolgte durch CANCRINI et al. (1999).

Innerhalb des Genus *Dirofilaria* sind zwei Subgenera anerkannt, *Dirofilaria* (mit insgesamt 5 Spezies) und *Nochtiella* (mit 22 Spezies) (Tab. 1). Das Subgenus *Dirofilaria* beinhaltet vor allem *D. immitis* und andere Spezies, die die Herzkammern (z. B. *D. spectans*) und die Bauchhöhle der (natürlichen) Wirte besiedeln, innerhalb des Subgenus *Nochtiella* finden sich vor allem Parasiten, die im Gewebe parasitieren (z. B. *D. repens*, *D. ursi*) (ANDERSON 1952; CANESTRI et al. (1997). Diese Untergliederung in Subgenera findet zwar weithin Akzeptanz, ist aber aufgrund fehlender phylogenetischer Untersuchungen bislang nicht begründet (MANFREDI et al. 2001).

3. Biologie der Erreger (Morphologie, Zyklus, Übertragung)

Die Adulti von *D. repens* (♂: 48-70 mm; ♀: 100-170 mm) leben vorwiegend im subkutanen Gewebe von Hund, Katze und anderen Wildkarnivoren (z. B. *Felis viverrina*, *F. sylvestrus*, *F. chaus*, *Panthera leo*, *Genetta tigrina*, *Vulpes vulpes*, *Canis aureus*) (= Endwirte), jene von *D. immitis* (♂: 120-200 mm; ♀: 250-310 mm) parasitieren hingegen vor allem in den Lungenarterien und in der rechten Herzkammer (gelegentlich aber auch in der hinteren Hohlvene, Peritonealhöhle, im ZNS, in den Augen oder Bronchien) des Hundes, der Katze und anderer Karnivoren. Die ovoviviparen *Dirofilaria*-Weibchen produ-

zieren Mikrofilarien (300 µm), die in den Blutstrom abgegeben werden, in dem sie bis zu zwei Jahre zirkulieren können (die Lebensdauer der Adulttiere kann mehr als sieben Jahre betragen).

Werden die Mikrofilarien von Stechmückenweibchen (= Zwischenwirte) der Genera *Culex*, *Aedes*, *Anopheles*, *Psorophora* u. a. aufgenommen, wandern sie innerhalb von 24 Stunden vom Verdauungstrakt in die Primärzellen der Malpighischen Gefäße, wo sie sich zu etwa 150 µm langen „Wurstformen“ (sausage form) umwandeln. Eine Woche p. i. suchen sie das Lumen der Malpighischen Gefäße auf, häuten sich dort zweimal zum L₃-Stadium (Länge: 1.200 µm) und wandern anschließend in den Stechrüssel (Proboscis) der Mücke ein. Bei einer erneuten Blutmahlzeit an einem (anderen) Wirt verlassen die infektiösen L₃-Larven die Mücke an der Spitze der Unterlippe (Labium) und benutzen den Stichkanal zum Eindringen in den Endwirt, wo sie zunächst in der Subkutis verweilen und sich zur L₄-Larve häuten. Nach etwa zwei Wochen wandern die Wurmlarven zwischen den Muskelfasern in Richtung vorderes Abdomen, Thorax, Vordergliedmaßen und Kopf, wo sie schließlich in Venen eindringen und hämatogen in das rechte Herz gelangen. Die Häutung zum Adultus erfolgt während der Wanderung und ist bis zum 70. Tag p. i. abgeschlossen. Etwa 6 Monate p. i. enthalten die weiblichen Würmer reife Mikrofilarien. Damit ist der Kreislauf geschlossen.

Die durch *D. immitis* hervorgerufene „Herzwurmkrankheit“ stellt vor allem für Hunde, gelegentlich aber auch für Katzen, eine schwere, mitunter fatal endende Krankheit dar. Die adulten Würmer besiedeln primär die Lungenarterien, finden sich gelegentlich aber auch in der rechten Herzkammer und den großen angrenzenden Gefäßen (obere und untere Hohlvene); ektopische Lokalisation (z. B. im Gehirn, Augen, Aorta) sind möglich (VENCO & VEZZONI 2001). Die Lebensdauer von *D. immitis* beträgt im Hund zwischen 5 und 7 Jahre, Hauptma-

Tab. 1: Übersicht über die beim Menschen beschriebenen Erregerspezies der Gattung *Dirofilaria* (Stamm: Nematoda, Ordnung: Spirurida, Überfamilie: Filarioidea, Familie: Onchocercidae).

Erregerspezies	Verbreitung	Natürliche Wirte	Klinische Manifestation beim Menschen
<i>Dirofilaria (Dirofilaria) immitis</i> (LEIDY 1856) RAILLIET & HENRY 1911 Synonym: <i>D. (D.) spectans</i> FREITAS & LENT 1949	Paläarktis bis Japan, N-Amerika, M- u. S-Amerika, Australien Südamerika	Hund, Fuchs, Katze <i>Pteronura brasiliensis</i> (Brasilianischer Riesenotter)	Lunge (pulmonale Dirofilariose), selten in subkutanem Gewebe
<i>D. (Nochtiella) repens</i> RAILLIET & HENRY 1911	Paläarktis (v. a. S-Europa), Afrika (südl. d. Sahara), Asien	Hund, Fuchs, Katze	Subkutanes Gewebe (subkutane Dirofilariose), gelegentlich subkonjunktival, sehr selten in der Lunge lokalisiert
<i>D. (N.) striata</i> (MOLIN 1860)	USA, Brasilien, Venezuela	Wildfeliden	Orbita
<i>D. (N.) tenuis</i> CHANDLER 1942	USA	Waschbär	Subkutanes Gewebe (subkutane Dirofilariose), gelegentlich auch in der Orbita lokalisiert
<i>D. (N.) ursi</i> YAMAGUTI 1941	USA	Bär	Subkutanes Gewebe (subkutane Dirofilariose)

Infestationen sind Dilatation des rechten Herzens, Verdickung der Intima sowie Stenose, Sklerose und Thrombose der Lungenarterien, Venenstauung, Hepatomegalie, Dyspnoe, Husten, Hydrothorax, Aszites, Kollaps u. v. a. m.). Die Katze stellt – im Gegensatz zum Hund – zwar keinen idealen Wirt dar, sie ist aber für *D. immitis* empfänglich. Die Infestation der Katze ist meist gekennzeichnet durch eine geringere Wurmlast, einer längeren Präpatenzzeit (8 Monate) als in Hunden, einer niedrigeren Zahl und geringeren Dauer der Mikrofilariämie und durch eine niedrigere Lebensdauer der Adulttiere. Die klinische Symptomatik der Katzen bei *D. immitis*-Infestationen kann ganz unterschiedlich sein: Die meisten Infestationen der Katze verlaufen klinisch unauffällig; es kommt sehr häufig zu Spontanheilungen; manchmal aber zu Ausbildung akuter Symptome, insbesondere Husten, Dyspnoe, Haemoptoe, Erbrechen und zum plötzlichem Tod (VENCO & VEZZONI 2001). Auch chronische Verläufe mit Husten, Erbrechen, Diarrhoe und Gewichtsverlust sind möglich. Das Auftreten klinischer Symptome ist unmittelbar verbunden mit dem Tod der adulten Würmer oder der Ankunft der L₅-Larven in den Lungenarterien. (VENCO & VEZZONI 2001).

D. repens-Infestationen verlaufen bei den natürlichen Endwirten meist asymptomatisch, nur gelegentlich kommt es zum Auftreten von Symptomen der Haut (Erytheme, Papelbildung, lokaler Alopezie, Ekzemen mit Juckreiz und sehr selten zu Knoten- oder Ulkusbildungen (PAMPIGLIONE & RIVASI 2000)

Der Mensch erwirbt eine Dirofilarien-Infestation wie der natürliche Endwirt durch Transmission der Mikrofilarien via Stechmücken. Er stellt für den Parasiten eine „Sackgasse“ dar, weil die Würmer entweder meist nicht das Adultstadium erreichen, oder die Adulti keine Mikrofilarien produzieren; zumindest sind in Dirofilariose-Patienten nur extrem selten Mikrofilarien nachzuweisen.

4. Häufigkeit und geographische Verbreitung

4.1. *Dirofilaria* spp. in den natürlichen Endwirten

Dirofilaria repens ist ein Parasit der Paläarktis, ein endemisches Auftreten des Parasiten auf dem amerikanischen Kontinent, in Japan oder Australien wurde jedenfalls bisher nicht beobachtet (PAMPIGLIONE et al. 1995; PAMPIGLIONE & RIVASI 2000). Als Hauptendemiegebiete von *D. repens* gelten Süd- und Osteuropa, Klein- und Zentralasien, Sri Lanka (Durchseuchungsrate der Hunde: 30-60 %). In Griechenland sind 7-22 %, in Frankreich etwa 20 %, in Italien (Sizilien) ebenfalls etwa 20 % und in Spanien 37-85 % der Hunde mit *D. repens* infiziert. *Dirofilaria immitis* ist hingegen in tropischen und subtropischen Gebieten weit verbreitet, breitet sich aber allmäh-

lich auch in Zonen gemäßigter Klimata aus (LOK 1988). Die Hauptverbreitungsgebiete von *D. immitis* umfassen Teile von Nordamerika, die meisten Länder Südamerikas, ausgedehnte Regionen Afrikas und des südlichen Asien, den pazifischen Raum sowie Japan und Australien. In einem der Hauptverbreitungsgebiete der USA, der südöstlichen Küstenregion, sind bis zu 50 % der Hunde mit *D. immitis* infiziert, innerhalb Europas kommt *D. immitis* herdförmig vor allem in den Mittelmeerländern vor, mit Prävalenzen von bis zu 80 % in den Hunde- und bis zu 24 % in Katzenpopulationen in der Poebene. Auch in Spanien ist *D. immitis* in manchen Provinzen hochprävalent, insbesondere in Huelva, Cadiz, Teneriffa, Las Palmas, wo 37 %, 12 %, 20 % bzw. 36 % der Hunde infiziert sind (GENCHI et al. 2001; GENCHI 2003).

In Mitteleuropa wurden *D. immitis* als auch *D. repens* im Kanton Tessin (Schweiz) nachgewiesen. In Österreich kommt weder *D. immitis* noch *D. repens* autochthon vor, es ist allerdings damit zu rechnen, dass die Zahl importierter Hunde mit *Dirofilaria* sp.-Infestationen in Österreich (wie auch anderen Ländern Mitteleuropas) in den nächsten Jahren zunehmen wird (GEIGER & BEELITZ 2003; PROSL et al. 2003). HINAIDY et al. (1987) berichten über den ersten nach Österreich eingeschleppten *D. immitis*-Fall eines Hundes, der mit seinem Besitzer mehrfach im ehemaligen Jugoslawien, in Italien, Korsika, Griechenland sowie in der Türkei auf Urlaub gewesen ist. Bei der Obduktion dieses Rüden wurde ein 32 cm langes *D. immitis*-Weibchen und das Vorderende (9 cm lang) eines *D. immitis*-Männchen im rechten Atrium cordis vorgefunden. Auch aus Deutschland wurde mehrfach über Einschleppungen von *D. immitis* berichtet (siehe: HINAIDY et al. (1987).

4.2 Häufigkeit und Verbreitung der Dirofilariosen des Menschen

4.2.1. Die (sub)kutane Dirofilariose

Aufgrund intensiver epidemiologischer Forschungsarbeiten von Professor Silvio Pampiglione (Dipartimento di Sanità Pubblica Veterinaria e Patologia Animale, Università di Bologna, Italia) haben wir heute einen ziemlich genauen Überblick über das Vorkommen und die Häufigkeit der (subkutanen) Dirofilariose des Menschen. In zwei umfangreichen Übersichtsarbeiten wurden von PAMPIGLIONE et al. (1995) und PAMPIGLIONE & RIVASI (2000) alle zwischen 1885 und dem Jahre 2000 publizierten oder zumindest bekannt gewordenen Fälle zusammengefasst; es sind insgesamt 779 Fälle (sub)kutane Dirofilariose, die in Europa (492 Fälle), Afrika (9 Fälle) und Asien (278 Fälle) aufgetreten sind. Die Hauptverbreitungsgebiete innerhalb Europas sind Italien, Frankreich, die Ukraine und Griechenland (DELAUGE et al. 1995; PAMPIGLIONE et al. 1995; MURO et al.

Europa	Fälle	Afrika	Fälle	Asien	Fälle
Albanien	1	Kenya	1	Armenien	2
Belgien	1	Nigeria	1	Aserbaidschan	1
Bulgarien	7	Senegal	1	China	3
Frankreich	75	Südafrika	1	Georgien	6
Griechenland	27	Tunesien	5	Indien	3
Italien	298			Iran	3
Mazedonien	1			Israel	5
Rumänien	4			Japan	1
Serbien	7			Kasachstan	5
Slowakei	1			Kuweit	1
Slowenien	1			Malaysia	3
Spanien	7			Russland	69
Ukraine	51			Sibirien	14
Ungarn	11			Sri Lanka	131
				Thailand	2
				Türkei	18
				Turkmenistan	2
				Usbekistan	9

Tab. 2: Geographische Verbreitung (nach Kontinenten und Staaten geordnet) der durch *Dirofilaria repens* hervorgerufenen Fälle humaner (sub)kutaner Dirofilariose (1885-2000) (nach PAMPIGLIONE & RIVASI 2000)

Tab. 3: Übersicht über die zwischen 1981 und 2000 in Österreich diagnostizierten und parasitologisch/histologisch verifizierten humanen Fälle subkutaner Dirofilariose. (n. d.: nicht durchgeführt)

*Die serologischen Untersuchungen wurden von Dr. Fernando Simón (Laboratorio Parasitología, Facultad de Farmacia, Universidad de Salamanca, España) durchgeführt.

Nr.	Geschlecht	Alter	Diagnose-jahr	Geographische Anamnese	Symptomatik	Therapie	Serologie	Beobachter/ Beschreiber
1	W	39	1981	Griechenland, Italien	Rechte Hüfte, rechter u. linker Oberschenkel: Knotenbildungen	Tumorexzision	n. d.	BARDACH et al. (1981)
2	W	27	1989	Ostasien	Linkes Oberlid: Knotenbildung	Tumorexzision	n. d.	LAMMERHUBER et al. (1990)
3	M	36	1992	Griechenland, Italien, Ungarn	Wandernde Schmerzen im Bereich der des Hinterkopfes, Knotenbildung	Tumorexzision	n. d.	STIGLBAUER (pers. Mitt., 1992)
4	M	45	1995	Bahrain, Griechenland	Knotenbildungen an mehreren Stellen des Thorax	Tumorexzision	n. d.	SCHULLER-PETROVIC et al. (1996)
5	M	?	1996	Unbekannt	Beinvenenthrombose	Feinnadelpunktion	n. d.	BISCHOF et al. (1996)
6	M	36	1996	Frankreich, Portugal	Rechter Hoden: Schmerzhafte Knotenbildung	Epididymektomie	positiv*	AUER et al. (1997)
7	F	43	1997	Bosnien	Rechte Schulter: Knotenbildung	Tumorexzision	negativ*	HAWRANEK (pers. Mitt., 1997)
8	F	?	1998	Griechenland, Italien	Rechtes Auge: Exophthalmus	Endoskopische Wurmexzision aus intraorbitalen Tumor	n. d.	BRAUN et al. (1999)
9	M	24	1998	Albanien, Slowenien	Rechte Leiste: Verhärteter Lymphknoten (Ø 3,5 cm)	Lymphknotenentfernung	positiv*	HADITSCH (pers. Mitt., 1998)
10	F	44	1998	Griechenland (Korfu), Spanien	Linke Brust/Achsel: Knotenbildung	Tumorexzision	positiv*	HADITSCH (pers. Mitt., 1998)
11	M	43	1998	Griechenland, Malta	Lumbaler Hauttumor	Tumorexzision	positiv*	RENNHOFER (pers. Mitt., 1998)
12	F	37	2000	Spanien, Türkei	Knoten im Bereich der rechten Brust	Tumorexzision	positiv	WINKLER (pers. Mitt., 2000)

1999; PAMPIGLIONE & RIVASI 2000), in Asien sind die meisten Fälle aus Sri Lanka (DISSANAIKE et al 1997), Russland (DOROFIEV et al. 1997) und der Türkei bekannt (Tab. 2).

4.2.2 Die pulmonale Dirofilariose

Seit der Erstbeschreibung einer durch *D. immitis* hervorgerufenen pulmonalen Dirofilariose in den USA durch DASHIEL (1961) wurden weltweit insgesamt 270 Humanfälle beschrieben, wobei die USA, Brasilien, Japan und Australien die wichtigsten Verbreitungsgebiete darstellen (MURO & GENCHI 2001). Anfang der 90er Jahre wurden erstmals auch vereinzelt *D. immitis*-Infestationen des Menschen aus Südeuropa bekannt (THORNIERTH et al. 1990; VELEZ et al. 2001).

4.3 Die Dirofilariosen in Österreich

Die Geschichte der Dirofilariosen in Österreich beginnt im Jahre 1981 mit der Erstbeschreibung eines Falles subkutaner Dirofilariose durch den Dermatologen BARDACH et al. (1981). Es handelt sich dabei um eine damals 39jährige Frau österreichischer Provenienz, die sich in Griechenland und Italien aufgehalten hat und an deren Hüfte, linkem und rechtem Oberschenkel sich Hautknoten bildeten. Die Knoten wurden exzidiert, der in einem der Knoten befindliche Wurm konnte als *D. re-*

pens bestimmt werden. Zwischen 1981 und 2000 sind in Österreich insgesamt 12 Fälle subkutaner *Dirofilariose* bekannt geworden, vier davon wurden publiziert (Tab. 3); in allen Fällen konnte die Diagnose parasitologisch-histologisch verifiziert werden. Darüber hinaus wurden weitere 19 Fälle bekannt, die aufgrund klinischer, (reise)anamnestischer und parasitologisch-serologischer² Parameter als vermutete Fälle subkutaner *Dirofilariose* angesehen werden können; allerdings konnte in keinem dieser Fälle der/die Erreger selbst nachgewiesen werden. Überdies wurden in Österreich zwischen 1997 und 2002 drei Fälle bekannt, die Symptome von Seiten der Lunge aufwiesen, Auslandsaufenthalte aufwiesen und bei denen spezifische Antikörper gegen *Dirofilarien*-Antigene² detektiert werden konnten; möglicherweise handelt es sich dabei um pulmonale *Dirofilariose*-Fälle; sie konnten allerdings weder parasitologisch-histologisch noch molekulargenetisch verifiziert werden.

Um in Zukunft in Österreich auftretende *Dirofilaria*-Verdachtsfälle labordiagnostisch abklären zu können, ist geplant, mit Hilfe der Herrn Dr. F. SIMÓN (Universität Salamanca, Spanien) und Dr. C. GENCHI (Universität Bologna, Italien) auch im Klinischen Institut für Hygiene und Medizinische Mikrobiologie der Medizinischen Universität Wien eine serodiagnostische Einrichtung zum Nachweis spezifischer Antikörper gegen *Dirofilarien*antigene zu etablieren. Die Möglichkeit des Nachweises spezifischer *Dirofilarien*-DNS in bioptischem oder Operationsmaterial mittels PCR steht in unserem Institut schon derzeit zur Verfügung (VAKALIS et al. 2002).

5. Pathogenese und Klinik der *Dirofilariosen*

Dirofilaria-Infestationen des Menschen verlaufen in vielen Fällen asymptomatisch, in 38 bis 45 % der Fälle treten allerdings Symptome auf, die mit dem Krankheitsbild einer subkutanen oder pulmonalen *Dirofilariose* vereinbar sind (PAMPIGLIONE et al. 1995; PAMPIGLIONE & RAVASI 2000). Dokumente über Todesfälle liegen – zumindest bislang – nicht vor. Hinsichtlich des Geschlechts ist das Mann-Frau-Verhältnis bei *D. immitis*-Infestationen etwa 2:1, *D. repens*-Infestationen treten in 55 % der Fälle bei Frauen auf. *Dirofilariose*-Patienten sind meist zwischen 40 und 60 Jahre alt, wobei *D. repens*-Infestationen eher bei 40 bis 50-jährigen, *D. immitis*-Infestationen eher bei 50-60-jährigen diagnostiziert werden. In Sri Lanka ist die subkutane *Dirofilariose* allerdings fast ausschließlich bei Kindern unter 10 Jahren zu beobachten (die jüngsten betroffenen Kinder waren 4 Monate alt), wobei mehr weibliche als männliche Kinder betroffen sind; andererseits werden in Sri Lanka männliche Klein- und Kleinstkinder (aus traditionellen Gründen) meist nicht bekleidet, so dass die (sub)kutanen Knoten meist am Unterleib (Skrotum, Penis, Perianalbereich) lokalisiert sind (PAMPIGLIONE & RIVASI 2000).

5.1. Die Subkutane *Dirofilariose*

5.1.1 Organlokalisation

Die klinische Symptomatik der durch *D. repens* hervorgerufenen *Dirofilariose* ist abhängig von der genauen Lokalisation der (sub)kutanen Knoten, man unterscheidet daher grundsätzlich zwischen oberflächlichen (im subkutanen oder submukösen Gewebe, selten in der Haut, sehr selten im Muskel) und den sehr viel selteneren, inneren oder viszeralen Knoten (z. B. Lunge). In 74 % der insgesamt 779 zwischen 1885 bis 2000 dokumentierten Krankheitsfälle (PAMPIGLIONE et al. 1995, PAMPIGLIONE & RIVASI 2000) Fälle befanden sich die *Dirofilaria*-Knoten auf der oberen Körperhälfte, wobei knapp die Hälfte (48,3 %) aller Knoten auf dem Kopf lokalisiert waren (davon 35,3 % im Augenbereich, in den Lidern und unter den Konjunktiven). Etwa 10 % der Knoten fanden sich an den unteren Extremitäten, in 6,5 % Fälle wurde über eine (subkutane) *Dirofilariose* des männlichen Genitale (Skrotum, Penis, Epididymis, Samenstrang, Hoden) berichtet. In einigen wenigen Fällen wurden *D. repens*-Würmer auch in der Lunge, dem Omentum, dem Mesenterium und anderen inneren Lokalisationen gefunden.

5.1.2 Klinische Symptomatik

Der Mückenstich wird von den meisten Betroffenen nicht wirklich wahrgenommen, gelegentlich wurde er aber als schmerzhaft beschrieben, die Stichstelle entzündet sich mitunter, die betroffene Hautstelle wird ödematös und juckt. Dieser Primäraffekt verschwindet nach einigen Tagen, nach einigen (2-12) Monaten erscheint meist zuerst ein kleiner Knoten (oft deutlich entfernt von der Eintrittsstelle), der über Wochen (manchmal über Monate) langsam an Größe zunimmt und einen Durchmesser von 1 bis 3 cm erreicht; er fühlt sich meist hart an, weist aber elastische Konsistenz auf, ist in der Regel verschiebbar und schmerzlos; häufig juckt die „Beule“ und ist durch ein Erythem charakterisiert. Mitunter gehen der Knotenbildung transiente Hautschwellungen („Kalabar-Schwellungen“) voraus, in anderen Fällen wiederum allergische Manifestationen, z. B. in Form von urtikariellen Exanthenen, auf. Mitunter sind es aber auch „wandernde“ Schmerzen in der Haut, die den Patienten zum Arzt führen (Tab. 2).

Ist der Parasit in den Augenlidern oder in anderen Bereichen des Auges (periokulär, subkonjunktival) lokalisiert, kann er mitunter mit freiem Auge (in Bewegung) erkannt und beobachtet werden. Gerade bei Lokalisationen im Augenbereich kann es zu schweren konjunktiva-

² Die serologischen Untersuchungen wurden von Dr. Fernando Simón (Laboratorio Parasitología, Facultad de Farmacia, Universidad de Salamanca, España) durchgeführt.

len Irritationen, Chemosis (Schwellung der Bindehaut), subkonjunktivalen Abszessen, Episkleritis, Uveitis, HypHEMA, Glaskörperläsionen, Glaukom, orbitaler Zellulitis und Exophthalmus kommen.

Bei Lungenlokalisation des Parasiten entwickeln sich in der Regel keine klinischen Symptome, die pulmonalen Knoten werden meist zufällig bei einer Röntgen- oder CT-Untersuchung entdeckt. Sie erscheinen dabei als solitäre, rund bis ovale, subpleural gelegene 1 bis 2 cm große Läsionen. In einigen (wenigen) Fällen wurde jedoch auch über akut aufgetretene Symptome, insbesondere Kurzatmigkeit, stechender Schmerz, Fieber, unproduktiver Husten und Juckreiz im Thoraxbereich, berichtet.

5.2. Die pulmonale *Dirofilariose*

56 bis 62 % der *D. immitis*-Infestationen verlaufen klinisch unauffällig. Treten Symptome auf, so sind sie unspezifisch und charakterisiert durch (retrosternalen) Thoraxschmerz, Husten, Hämoptysen, Fieber, Kälte- und Krankheitsgefühl. *D. immitis*-bedingte pulmonale Knoten werden in der Regel zufällig im Rahmen der Abklärung anderer Krankheitsbilder anlässlich von Röntgen-, CT- oder MRI-Untersuchungen entdeckt (MURO & GENCHI 2001).

6. Diagnostik

In der klinischen Praxis werden die durch *D. repens* bedingten Knoten in der Regel als benigne, selten als maligne Neoplasien diagnostiziert, insbesondere dann, wenn sie im Brustbereich lokalisiert sind; sie wurden allerdings auch schon mit vergrößerten Talgdrüsen, Inguinal- oder epigastrische Hernien, Hydrozelen, einem Fremdkörpergranulom, einer Maxillarsinusitis, einem Speicheldrüsentumor, Neurofibrom, Chalazion oder Hautatherom „verwechselt“. Als wichtigste Differentialdiagnosen für *D. immitis* bedingte Knoten in der Lunge gelten verschiedene andere Infektionskrankheiten (z. B. zystische Echinokokkose, Askariose, Filariose, Hakenwurm-Befall, Strongyloidose, Histoplasmose, Tuberkulose), benigne (z. B. benigner Lungentumor) und maligne Erkrankungen (Morbus Hodgkin, Non-Hodgkin Lymphom, Morbus Wegener). Eine sorgfältig erhobene (Reise-)Anamnese (Aufenthalt in *Dirofilaria*-Endemiegebieten) kann sehr hilfreich bei der diagnostischen Abklärung sein. Auch eine Bluteosinophilie sollte – bei entsprechender Symptomatik und passender Reiseanamnese – an eine *Dirofilariose* denken lassen.

Der Serodiagnostik käme aufgrund der Tatsache, dass der Nachweis von subkutanen aber auch von pulmonalen Knoten differentialdiagnostisch in erster Linie an Neoplasien denken lässt, besondere Bedeutung zu. Methoden des Antikörpernachweises haben während der letzten zehn Jahre deutliche Verbesserungen (insbesondere der

Spezifität) erfahren. Früher musste man, bedingt durch die Verwendung somatischer Antigene mit 30 % und mehr falsch-positiven Ergebnissen rechnen, heute stehen nicht nur exkretorisch-sekretorische (v. a. (z. B. Di22 von *D. immitis*) (SUN & SUGANE 1992), sondern auch rekombinant hergestellte Antigene (P22U, PLA22) (FRANK & GRIEVE 1996) zur Verfügung (SIMÓN et al. 2001; CANCRINI et al 2001); allerdings werden diese Testmethoden nur in wenigen Laboratorien durchgeführt.

Die exakte Diagnose der *Dirofilariosen* beruht daher – nach wie vor – auf der Untersuchung und Auswertung histologischer Schnitte, wobei die Hämatoxylin-Eosin (HE)-, PAS- und Masson Goldner's Trichrom-Färbung die Färbemethoden der Wahl darstellen. PAMPIGLIONE et al. (1999, 2000) unterscheidet bei der (sub)kutanen *Dirofilariose* insgesamt vier histolo-pathologische Formen: Typ 1 (= häufigste Form): Abszesstyp mit zahlreichen Neutrophilen und Eosinophilen und einer geringen Zahl chronisch entzündlicher Zellen um den Parasiten herum. Typ 2: Der Parasit ist von einem Wall von Epitheloidzellen, Histiozyten und gelegentlich mehrkernigen Riesenzellen (vom Fremdkörpertyp) umgeben. Typ 3: Der Parasit befindet sich in einem mehr oder weniger degenerativen Zustand und ist von Nekrosen und gelegentlichen inflammatorischen Zellen umgeben, daran anschließend befindet sich eine Zone fibroblastischer Zellen. Typ 4: Dichtes inflammatorisches Infiltrat mit fast ausschließlich lymphoiden Zellen.

Das typische histologische Bild eines pulmonalen *D. immitis*-Knoten zeigt zentral nekrotisches Lungengewebe, um dieses Zentrum herum findet sich eine granulomatöse Zone aus Epithelzellen, Plasmazellen, Lymphozyten und eine an Eosinophilen reiche Bindegewebskapsel (in 66 % aller Fälle). Die darüberliegende Pleura ist in der Regel entzündet und fibrotisch (in 75 % aller Fälle). Nicht selten sind die Knoten verkalkt oder weisen käsige Nekrosen auf. Charcot-Leyden Kristalle konnten in 27 % der Fälle nachgewiesen werden. Das angrenzende Lungengewebe zeigt meist eine desquamative interstitielle Pneumonie-ähnliche Reaktion (in 66 % der Fälle), folliculäre Bronchiolitis (46 % der Fälle) und Zeichen einer ungleichmäßig organisierten Pneumonie (in 34 % der Fälle). Eine fokale Vaskulitis der involvierten Arterien und Kapillaren konnte in 51 % der Fälle beobachtet werden.

Eine artspezifische Diagnose (Unterscheidung zwischen *D. repens* und *D. immitis*) ist durch äußere morphologische Gegebenheiten (maximaler Körperdurchmesser: 102 bis 570 µm, Dicke der Kutikula: 3,3-9 µm; Dicke der Hypodermis: 2-18 µm) möglich; so weist vor allem das Vorhandensein kutikulärer Längsreihen („external longitudinal cuticular ridges“) auf *D. repens*, das Fehlen dieser Längsreihen auf *D. immitis* hin. (Abb. 1). Die histologische Diagnosestellung kann allerdings auch – vor allem grund degenerierter *Dirofilarien* – sehr erschwert sein (PAMPIGLIONE et al. 1999).

Seit kurzer Zeit ist es auch möglich, spezifische *Dirofilaria*-DNS aus biotisch gewonnenem Material mittels PCR zu amplifizieren (VAKALIS et al. 2002); damit ist eine artspezifische Diagnose, also eine Differenzierung zwischen *D. repens* und *D. immitis* möglich. Auch in der Abteilung für Medizinische Parasitologie des Klinischen Instituts für Hygiene und Medizinische Mikrobiologie der Medizinischen Universität Wien steht eine PCR für diagnostische Zwecke zur Verfügung.

7. Therapie

Die Therapie der Wahl ist und bleibt (bis auf weiteres) die chirurgische Entfernung des/der Parasiten bzw. des/der Knoten. Obwohl die beiden Antihelminthika Diethylcarbamazin und Ivermectin in der Veterinärmedizin sehr häufig und erfolgreich in der Dirofilariose-Behandlung der Hunde eingesetzt wurde und wird, wurden sie in der Humanmedizin nur gelegentlich und wenn, nur mit wenig Effekt, eingesetzt (VAN DER ENDE et al. 1995). Auch andere Antihelminthika wie Laevamisol (DOROFIEV et al. 1997), Albendazol (VAN DEN ENDE et al. 1995), Thiabendazol und Kortison (DELAGE et al. 1995) wurden mitunter, allerdings mit zweifelhaftem Erfolg, in der Behandlung der subkutanen Dirofilariose des Menschen verwendet.

8. Prophylaxe

Da die (sub)kutane Dirofilariose als auch die pulmonale Dirofilariose entweder häufig nicht (gleich) erkannt werden, zum anderen weil *Dirofilaria*-Infestationen des Menschen meist nicht zu schweren Krankheitsbildern führen, wurden bislang keine experimentellen Untersuchungen zur Prophylaxe der Dirofilariosen des Menschen durchgeführt. Effiziente präventive Maßnahmen basieren daher auf der regelmäßigen Behandlung der natürlichen Wirte (Hunde) in den Endemiegebieten (z. B. Italien) mit Ivermectin (MARCONINI et al. 1993). Der Mensch kann sich in den Endemiegebieten am besten durch Verwendung von Repellentien (z. B. DEET, Bayrepel®) vor Mückenstichen und damit vor Infektionen schützen.

Zusammenfassung

Die Dirofilariosen des Menschen werden im Wesentlichen von den Spezies *Dirofilaria (Noctiella) repens* RAILLIET & HENRY 1911, Erreger der (sub)kutanen Dirofilariose, und *Dirofilaria (D.) immitis* RAILLIET & HENRY 1911, Erreger der pulmonalen Dirofilariose hervorgerufen. Keine der beiden Arten kommt in Österreich autochthon vor, trotzdem wurden in der Zeit zwischen 1981 und 2000 insgesamt zwölf Fälle (sub)kutaner Dirofilariose (mittels parasitologischer/histologischer Methoden) diagnostiziert. Darüber hinaus wurden während der letzten Jahre 19 Fälle vermuteter (sub)kutaner Dirofilariose und drei Fälle vermuteter pulmonaler Dirofilariose – die Vermutung beruht

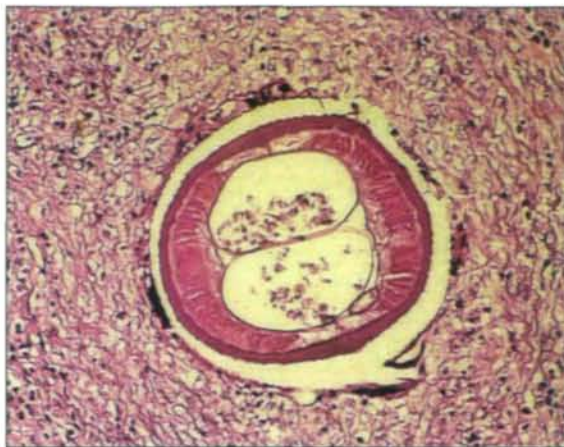


Abb. 1: Histologischer Schnitt durch einen Hautknoten einer österreichischen Patientin mit dem Anschnitt einer *Dirofilaria repens* (HE-Färbung; Vergrößerung: 100fach).

auf entsprechenden klinischen, reiseanamnestischen und parasitologisch-serologischen Parametern – bekannt. Die vorliegende Synopsis versucht einen komprimierten Überblick über die Biologie der Erreger, deren Häufigkeit und geographische Verbreitung, das klinische Spektrum sowie die Möglichkeiten der Diagnostik, Therapie und Prophylaxe der Dirofilariosen zu geben.

Schlüsselwörter: *Dirofilaria repens*, *D. immitis*, (sub)kutane Dirofilariose, pulmonale Dirofilariose, Österreich

Literatur

- ADDARIO C. (1885): Su di un nematode dell' occhio umano. — Ann. Ottalmol. **14**: 135–147.
- ANDERSON R.C. (1952): Description and relationship of *Dirofilaria ursi* YAMAGUTI, 1941, and review of the genus *Dirofilaria* RAILLIET & HENRY, 1911. — Trans. Roy. Canad. Ins. **29**: 35–65.
- AUER H., WEINKAMER M., BSTEH A., DIETZE O., KUNIT G., SCHNAYDER C. & H. ASPÖCK (1997): Ein seltener Fall einer Dirofilarien-Infestation des Nebenhodens. — Mitt. Österr. Ges. Tropenmed. Parasitol. **19**: 53–58.
- BARDACH H., HEIMBUCHER J. & M. RAFF (1981): Subkutane *Dirofilaria (Noctiella) repens*-Infektion beim Menschen – Erste Fallbeschreibung in Österreich und Übersicht der Literatur. — Wien. Klin. Wschr. **93**: 123–127.
- BEAVER P.C. & T.C. ORIHIEL (1965): Human infection with filariae of animals in the United States. — Am. J. Trop. Med. Hyg. **31**: 302–308.
- BIRAGO F. (1626): Trattato cingetico, ouvero della caccia. — V. Sfondato, Milano: 77.
- BISCHOF G., SIMADER H., STEMBERGER H. & H. SATTMANN (1996): Überraschende Diagnose einer fraglichen Beinvenenthrombose durch ultraschallgezielte Feinnadelpunktion (Kasuistik). — Helminthological Colloquium, Vienna, November 2003: 19.
- BRAUN H., KOELE W., STAMMESBERGER M. D., RANNER G. & M. D. GRÖLL (1999): Endoscopic removal of an intraorbital „tumor“: a vital surprise. — Am. J. Rhinol. **13**: 469–472.
- CANCERINI G., PRIETO G., FAVIA G., GIANNETTO S., TRINGALI R., PIETROBELLI M. & F. SIMON (1999): Serological assays on eight cases of human dirofilariasis identified by morphology and DNA diagnostics. — Ann. Trop. Med. Parasitol. **93**: 147–152.

- CANCINI G., MONTOYA M. N., PRIETRO G. & F. J. BORNAY-LINARES (2001): Current advances in experimental diagnosis of human and animal dirofilariosis. — In SIMÓN F. & C. GENCHI (eds.), Heartworm infection in humans and animals. — Ediciones Universidad de Salamanca: 103–120.
- CANESTRI TROTTI G., PAMPIGLIONE S. & F. RIVASI (1997): The species of the genus *Dirofilaria* RAILLIET & HENRY 1911. — *Parassitologia* **39**: 369–374.
- CHANDLER A. C. (1942): The helminths of racoons in East Texas. — *J. Parasitol.* **28**: 255–268.
- DASHIEL G. F. (1961): A case of dirofilariosis involving the lungs. — *Am. J. Trop. Med. Hyg.* **10**: 37–39.
- DELAGE A., LAURAIRE M. C. & G. EGLIN (1995): La parasitose humaine par *Dirofilaria (Nochtiella) repens* est-elle plus fréquente qu'il ne paraît sur les rivages méditerranéens? — *Bull. Soc. Pathol. Ex.* **88**: 90–94.
- DE MAGALHAES P. S. (1887): Descrição de uma especie de filarias encontradas no coração humano, preçada de uma contribuição para o estudo de filariose de Wucherer e do respectivo parasita adulto, a Filaria Bancrofti (Cobbold) on Filaria sanguinis hominis (Lewis). — *Rev. dos cursos practicos e theoreticos da Facultad de Medicina do Rio de Janeiro* **3**: 193–214.
- DISSANAIKE A. S., ABYEWICKREME W., WIJESUNDERA M. D., WEERASOORIYA M. V. & M. M. ISMAIL (1997): Human dirofilariosis caused by *Dirofilaria (Nochtiella) repens* in Sri Lanka. — *Parassitologia* **39**: 375–382.
- DOROFIEV I. U. A., DASHERSKII W. W., KOLTENUIK M. N., SIROTIUK N. P. & T. C. ZHULAEVA (1997): Cases of dirofilariosis in inhabitants of the Crimea. — *Medsk. Parazitol.* **4**: 7–8.
- FAUST E. C. (1957): Human infection with species of *Dirofilaria*. — *Zeitschr. Tropen. Parasitol.* **8**: 59–68.
- FAUST E. C., THOMAS E. F. & J. JONEA (1941): Discovery of human heartworm infection in New Orleans. — *J. Parasitol.* **27**: 115–122.
- FRANK G. R. & R. B. GRIEVE (1996): Purification and characterization of three larval excretory/secretory proteins of *Dirofilaria immitis*. — *Mol. Biochem. Parasitol.* **75**: 221–229.
- FREITAS J. F. T. & H. LENT (1949): Nova „*Dirofilaria*“ parasita do aparelho circulatório ariranha (Nematoda, Filarioidea). — *Rev. Brasil. Biol.* **9**: 377–380.
- GEIGER S. & P. BEELTZ (2003): Diagnosis of *Dirofilaria* species at the Institute for Comparative Tropical Medicine and Parasitology, Munich, Germany. — *Helminthological Colloquium, Vienna, November 2003*: 17.
- GENCHI C., KRAMER L. H. & G. PRIETRO (2001): Epidemiology of canine and feline dirofilariosis: a global view. — In SIMÓN F. & C. GENCHI (eds.), Heartworm infection in humans and animals. — Ediciones Universidad de Salamanca: 121–133.
- GENCHI C. (2003): Epidemiology and distribution of *Dirofilaria* and dirofilariosis in Europe: state of the art. — *Helminthological Colloquium, Vienna, November 2003*: 176–211.
- HINAIDY H. K., BACOWSKY H. & F. HINTERDORFER (1987): Einschleppung der Hunde-Filarie *Dirofilaria immitis* und *Dipetalonema reconditum* nach Österreich. — *J. Vet. Med.* **B 4**: 326–332.
- LAMMERHUBER C., AUER H., BARTL G. & H. DRESSLER (1990): Subkutane *Dirofilaria (Nochtiella) repens*-Infektion im Oberlidbereich. — *Spektrum Augenheilkd.* **4**: 162–164.
- LEIDY J. (1856): A synopsis of entozoan and some of their ectocungeners observed by the author. — *Proc. Acad. Nat. Sci. Philadelphia* **8**: 42–58.
- LOK J. B. (1988): *Dirofilaria* sp.: Taxonomy and distribution. — In BOREHAM P. F. L. & R. B. ATWELL (eds.), *Dirofilariosis*, - CRC Press, Boca Raton, Florida: 1–28.
- MANFREDI M.T., VIEIRA C., BANDI C., CASIRAGHI M. & F. SIMÓN (2001): Phylogeny, systematics and structural aspects. In SIMÓN F. & C. GENCHI (eds.), Heartworm infection in humans and animals. — Ediciones Universidad de Salamanca: 19–40.
- MARCONINI A., MAGI M. & B. HECHT CONTIN (1993): Sulla validità dell'ivermectina nella profilassi dell'infestazione con *Dirofilaria repens* in cani naturalmente esposti al contagio. — *Parassitologia* **35**: 67–71.
- MOULIN R. (1860): Trenta specie di nematodi. — *Akad. Wiss. Wien. Naturwiss. Cl.. Sitzungsber.* **40**: 331–358.
- MOORE M. P. (1954): The pathologic aspects of ascariasis. — *South. Med. J.* **47**: 825–832.
- MURO A., GENCHI C., CORDERO M. & F. SIMON (1999): Human dirofilariosis in the European Union. — *Parasitol. Today* **15**: 386–389.
- MURO A. & C. GENCHI (2001): Clinical aspects and diagnosis of human pulmonary dirofilariosis. — In SIMÓN F. & C. GENCHI (eds.), Heartworm infection in humans and animals. — Ediciones Universidad de Salamanca: 192–202.
- PAMPIGLIONE S., FRANCO F. & G. CANESTRI-TROTTI (1982): Human subcutaneous dirofilariosis. 1. Two new cases in Venice. Identification of the causal agent as *Dirofilaria repens* RAILLIET & HENRY, 1911. — *Parassitologia* **24**: 155–165.
- PAMPIGLIONE S., CANESTRI TROTTI G. & F. RIVASI (1995): Human dirofilariosis due to *Dirofilaria (Nochtiella) repens*: a review of world literature. — *Parassitologia* **37**: 149–193.
- PAMPIGLIONE S., RIVASI F. & G. CANESTRI-TROTTI (1999): Pitfalls and difficulties in histological diagnosis of human dirofilariosis due to *Dirofilaria (Nochtiella) repens*. — *Diagn. Microbiol. Infect. Dis.* **34**: 57–64.
- PAMPIGLIONE S. & F. RIVASI (2000): Human dirofilariosis due to *Dirofilaria (Nochtiella) repens*: an update of world literature from 1995 to 2000. — *Parassitologia* **42**: 231–254.
- PAMPIGLIONE S., RIVASI F., ANGELI G., BOLDORINI R., INCENSATI R. M., PAS-TORMERLO M., PAVESI M. & A. RAMPONI (2000): Human dirofilariosis due to *Dirofilaria repens* in Italy: an emergent zoonosis. Report of 60 new cases. — *Histopathol.* **18**: 344–354.
- PROSL H., SCHWENDENWEIN I. & U. KOLM. (2003): Dirofilariosis in Austria. — *Helminthological Colloquium, Vienna, November 2003*: 14.
- RAILLIET A. & A. HENRY (1911): Sur une filaire péritonéale des porcins. — *Bull. Soc. Pathol. ex.* **4**: 386–389.
- SCHULLER-PETROVIC S., KERN T. H., HASSL A., HERMENTIN K. & W. GEBHART (1996): Subkutane Dirofilariose beim Menschen — Ein Fallbericht aus Österreich. *Zschr. Hautkrankh.* **12**: 927–931.
- SIMÓN F., GENCHI C., PRIETRO G. & E. ALLENDE (2001): Immunity in the vertebrate hosts. — In SIMÓN F. & C. GENCHI (eds.), Heartworm infection in humans and animals. — Ediciones Universidad de Salamanca: 83–101.
- SKRJABIN K. (1917): *Loa* extraocularis n. sp. parasite nouveaux de l'oeil de l'homme. — *C. r. Hebd. Soc. Biol. Paris* **80**: 759–762.
- SKRJABIN K., ALTHAUSEN A. J. & E. S. SCHULMAN (1930): First case of *Dirofilaria repens* from man. — *Trop. Med. I Veter. Moscow* **8**: 9–11.
- SKRJABIN K. & N. P. SCHIKHOBALOVA (1948): Filariae of man and animals. — *Selchoshgis Moskva*: 171–173.

- SUN S. & K. SUGANE (1992): Immunodiagnosis of human *dirofilariasis* by enzyme-linked immunosorbent assay using recombinant DNA-derived fusion proteins. — *J. Helminthol.* **6**: 220–226.
- THORNIEPORTH N., BRANDIS A., VOGEL B. & R. DISKO (1990): Autochthone pulmonale *Dirofilariose* in Europa. — *Deutsch. Med. Wschr.* **115**: 15–19.
- VAKALIS N., VOUGIOUKAS N., PATSOULA E., SPANAKOS G., SIUTOPOULOU D. O. & N. C. VAMVAKOPOULOS (2002): Genotypic assignment of infection by *Dirofilaria repens*. — *Parasitol. Int.* **51**: 163–169.
- VAN DEN ENDE J., KUMAR V., VAN GOMPEL, VAN DEN ENDE E., PUTTEMEANS A., GEERST M., LEVY J., COLEBUNDERS R. & M. L. EBERHARD (1995): Subcutaneous *dirofilariasis* caused by *Dirofilaria (Noctiella) repens* in a Belgian patient. — *Int. J. Dermatol.* **34**: 272–277.
- VELEZ D., MONTOYA M. N., PRIETO G., MORCHÓN R. & F. SIMÓN (2001): Epidemiology of human *dirofilariosis*. — In SIMÓN F. & C. GENCHI (eds.), *Heartworm infection in humans and animals*. – Ediciones Universidad de Salamanca: 135–146.
- VENCO L. & A. VEZZONI (2001): Heartworm (*Dirofilaria immitis*) disease in dogs and cats. — In SIMÓN F. & C. GENCHI (eds.), *Heartworm infection in humans and animals*. – Ediciones Universidad de Salamanca: 161–178.
- YAMAGUTI S. (1941): Studies on the helminth fauna of Japan. Part 35. Mammalian nematodes. — *Jap. J. Zool.* **9**: 409–439.

Anschrift des Verfassers:

Ao. Univ.-Prof. Dr. Herbert AUER
Abteilung für Medizinische Parasitologie des Klinischen
Instituts für Hygiene und Medizinische Mikrobiologie
der Medizinischen Universität
Kinderspitalgasse 15
A-1095 Wien, Austria
E-Mail: herbert.auer@univie.ac.at

ZOBODAT - www.zobodat.at

Zoologisch-Botanische Datenbank/Zoological-Botanical Database

Digitale Literatur/Digital Literature

Zeitschrift/Journal: [Denisia](#)

Jahr/Year: 2004

Band/Volume: [0013](#)

Autor(en)/Author(s): Auer Herbert

Artikel/Article: [Die Dirofilariose des Menschen - Epidemiologie und Nosologie einer gar nicht so seltenen Parasitose in Österreich \(Nematoda, Spirurida, Onchocercidae\) 463-471](#)